

Case Report of a Rare Multiple-Torsion of Left Adnexa with Necrotic Hematosalpinx and Ovarian Fibroma with Extensive Hemorrhage in a 69-Year-Old Postmenopausal Woman: Diagnostic Challenges in Menopause

ARTICLE INFO

DOI: 1052547/sjrm.11.1.5

Article Type

Case Report

Authors

Franaz Nami^{1*}, Maryam Sanaye Naderi^{1,2},
Hadis Mohamadian¹, Mostafa
Ghaharzadeh Mahabadi³

1- Sarem Gynecology, Obstetrics and Infertility
Research Center, Sarem Women's Hospital, Iran
University of Medical Science (IUMS), Tehran,
Iran.

2- Sarem Cell Research Center (SCRC), Sarem
Women's Hospital, Tehran, Iran.

3- Department of Public Administration, Payame
Noor University, Tehran, Iran.

*Corresponding Authors:

Franaz Nami; Sarem Fertility & Infertility
Research Center (SAFIR), Sarem Women's
Hospital, Iran University of Medical
Sciences (IUMS), Tehran, Iran.

Address: Sarem Women Hospital, Basij
Square, Phase 3, Ekbatan Town, Tehran,
Iran. Postal code: 1396956111, Phone: +98
(21) 44670888, Fax: +98 (21) 44670432.

ABSTRACT

Background: Adnexal torsion in postmenopausal women is rare and its diagnosis is often delayed. This report presents a rare case of multiple-turn torsion of the left adnexa in a 69-year-old postmenopausal woman with a 17-year history of no medical follow-up.

Case Presentation: A 69-year-old woman (G2L2) with a history of two cesarean sections and abdominoplasty presented with acute abdominal pain after 17 years without any medical check-up since menopause. Ultrasonography revealed a right ovarian cyst (95×72×71 mm) and a left uterine fibroid (75–103 mm). MRI demonstrated an anterior-lateral uterine mass (170×127 mm) suggestive of a degenerated fibroid. Tumor markers were within normal limits. During laparoscopy, the left adnexa showed 3–4 turns of torsion accompanied by necrosis and severe hemorrhage. Left salpingo-oophorectomy was performed, and intraoperative frozen section confirmed a benign fibroma. Subsequently, total hysterectomy with right salpingo-oophorectomy was carried out. Final pathology revealed right ovarian fibroma with extensive hemorrhage, serous cystadenoma, and severe necrotic-hemorrhagic hematosalpinx secondary to torsion.

Conclusion: Ovarian torsion can occur even in advanced postmenopausal age (69 years) and in completely benign masses. A 17-year lack of follow-up after menopause was the main factor contributing to delayed diagnosis. Timely laparoscopic surgery using intraoperative frozen section represents a standard and effective approach. This case highlights that adnexal torsion should be considered in any postmenopausal woman presenting with acute abdominal pain and a pelvic mass, even at advanced age.

Keywords: Postmenopausal Adnexal Torsion, Ovarian Fibroma, Necrotic Hematosalpinx, Serous Cystadenoma.

Received: 08 May 2026
Accepted: 23 May 2026
e Published: 18 June 2026

Article History

این مورد تأکید می‌کند که تورشن آدنکس باید در هر زن یائسه با درد حاد شکمی و توده لگنی، حتی در سنین بسیار بالا، مورد توجه قرار گیرد.

کلیدواژه‌ها: تورشن آدنکس در یائسگی، فیبروم تخمدان، هماتوسالپنکس نکروتیک، سرور سیستمادنوما.

تاریخ دریافت: ۱۴۰۴/۰۲/۱۸

تاریخ پذیرش: ۱۴۰۴/۰۳/۰۳

***نویسنده مسئول:** فرناز نامی؛ مرکز تحقیقات زنان، زایمان و ناباروری صارم، بیمارستان فوق تخصصی صارم، دانشگاه علوم پزشکی ایران، تهران، ایران. آدرس: تهران، شهرک اکباتان، فاز ۳، میدان بسیج، بیمارستان فوق تخصصی صارم. کد پستی: ۱۳۹۶۹۵۶۱۱۱. تلفن: ۰۲۱۴۴۶۷۰۸۸۸. فکس: ۰۲۱۴۴۶۷۰۴۳۲.

مقدمه

تورشن آدنکس^۱ به عنوان یکی از اورژانس‌های نسبتاً شایع در ژنیولوژی، عبارت است از چرخش تخمدان و گاهی لوله فالوپ به دور پایه عروقی خود (اینفاندیبولوم-لگنی)^۲ که منجر به اختلال در جریان خون وریدی و متعاقباً شریانی، ادم، ایسکمی، نکروز و در نهایت از دست رفتن اندام می‌گردد.^{۱،۲} از نظر اپیدمیولوژیک، این عارضه به طور کلاسیک در زنان در سنین باروری شایع است، به طوری که حدود ۸۰ تا ۹۰ درصد موارد تورشن تخمدان در دهه دوم تا چهارم زندگی رخ می‌دهد و میانگین سنی مبتلایان بین ۲۵ تا ۳۵ سال گزارش شده است. در مقابل، وقوع تورشن آدنکس در دوران پس از یائسگی پدیده‌ای نادر محسوب می‌شود و بر اساس مطالعات مروری سیستماتیک، کمتر از ۳ تا ۵ درصد کل موارد تورشن به زنان یائسه اختصاص دارد. این شیوع کم، عمدتاً به دلیل آتروفی فیزیولوژیک تخمدان‌ها پس از یائسگی و کاهش چشمگیر اندازه و فعالیت عملکردی آن‌ها می‌باشد. با این حال، نادر بودن این رویداد در سنین بالا به معنای عدم وقوع آن نیست و موارد متعددی از تورشن تخمدان در زنان ۶۰ تا ۸۰ ساله در گزارشات موردی پراکنده ثبت شده است. هرچند که تورشن در دهه هفتم زندگی (۶۹ سال) همچنان یک رویداد استثنایی محسوب می‌شود [۳-۵].

پاتوفیزیولوژی تورشن آدنکس در زنان یائسه تفاوت‌های اساسی با زنان بارور دارد. در سنین باروری، تورشن اغلب در تخمدان‌های طبیعی یا با کیست‌های فولیکولار کوچک و به دنبال تحریکات هورمونی رخ می‌دهد. در مقابل، در زنان یائسه به دلیل عدم فعالیت چرخه‌ای تخمدان، تقریباً تمام موارد تورشن با وجود یک توده فضاگیر^۲ در داخل تخمدان همراه است. این توده به عنوان یک وزن آویزان^۳ عمل کرده و با ایجاد عدم تعادل در مرکز ثقل تخمدان، آن را مستعد چرخش حول محور عروقی می‌کند. اندازه توده نقش مهمی در این پدیده دارد [۴، ۶، ۷]. بر اساس شواهد، توده‌های با قطر بین ۵ تا ۱۰ سانتی‌متر بیشترین خطر تورشن را دارند؛

گزارش یک مورد نادر چندین دور تورشن آدنکس چپ همراه با نکروز هماتوسالپنکس و فیبروم تخمدانی با خونریزی وسیع در یک زن یائسه ۶۹ ساله: چالش‌های تشخیصی در دوره یائسگی

فرناز نامی^{۱*}، مریم صنایع نادری^{۱،۲}، حدیث محمدیان^۱، مصطفی قهارزاده مهابادی^۳

^۱ مرکز تحقیقات زنان زایمان و ناباروری صارم، بیمارستان فوق تخصصی صارم، دانشگاه علوم پزشکی ایران، تهران، ایران
^۲ مرکز تحقیقات سلولی-مولکولی و سلول‌های بنیادی صارم، بیمارستان فوق تخصصی صارم تهران، ایران
^۳ گروه مدیریت دولتی، دانشگاه پیام نور، تهران، ایران

چکیده

مقدمه: تورشن آدنکس در زنان یائسه نادر است و تشخیص آن اغلب به تأخیر می‌افتد. این گزارش یک مورد نادر از تورشن چندین دور آدنکس چپ در زن یائسه ۶۹ ساله با ۱۷ سال عدم پیگیری را ارائه می‌دهد.
معرفی بیمار: خانم ۶۹ ساله، G2L2، با سابقه دو بار سزارین و ابدومینوپلاستی، بدون هرگونه چک‌آپ به مدت ۱۷ سال از زمان یائسگی، با درد حاد شکمی مراجعه کرد. سونوگرافی کیست تخمدان راست (۷۱×۷۲×۹۵ میلی‌متر) و فیبروم رحمی چپ (۱۰۳-۷۵ میلی‌متر) را نشان داد. MRI توده قدامی-لترال رحم (۱۲۷×۱۷۰ میلی‌متر) به نفع فیبروم دژنه گزارش کرد. تومور مارکرها نرمال بودند. در لاپاراسکوپی، آدنکس چپ دچار تورشن ۳-۴ دور همراه با نکروز و هموراژی شدید بود. سالپنگو-اوفورکتومی چپ انجام شد و Frozen Section فیبروم خوش‌خیم را تأیید کرد. سپس هیستریکتومی و سالپنگو-اوفورکتومی راست انجام شد. پاتولوژی نهایی عبارت بود از، فیبروم تخمدان راست با خونریزی گسترده، سرور سیستمادنوما و هماتوسالپنکس شدید نکروتیک-هموراژیک ثانویه به تورشن.

نتیجه‌گیری: تورشن تخمدان حتی در سنین بالای یائسگی (۶۹ سال) و در توده‌های کاملاً خوش‌خیم رخ می‌دهد. عدم پیگیری ۱۷ ساله پس از یائسگی عامل اصلی تشخیص دیرنگام بود. جراحی لاپاراسکوپی به موقع با استفاده از Frozen Section، رویکرد استاندارد و موفقیت‌آمیز است.

Space-Occupying Lesion^۲
Dangling Weight^۳

Adnexal Torsion^۱
Pelvic Infundibulum^۲

باقی مانده بودند و به آرامی رشد کردند تا این که به اندازه کافی سنگین شدند تا سبب تورشن ۳-۴ دوره کامل گردند. اگر بیمار در طی این ۱۷ سال حتی یک بار سونوگرافی انجام می‌داد، توده‌ها تشخیص داده می‌شدند و تورشن به عنوان یک عارضه قابل پیشگیری، رخ نمی‌داد. این گزارش به وضوح نشان می‌دهد که عدم پیگیری دوره یائسگی یک عامل خطر مستقل و مهم در بروز عوارض حاد توده‌های لگنی است و باید در کمپین‌های آموزش سلامت عمومی به آن پرداخته شود.

از نظر مدیریت جراحی، یکی از چالش‌های اصلی در حین عمل یک زن یائسه با توده تخمدانی و تورشن، تصمیم‌گیری درباره میزان جراحی است. از آنجا که خطر بدخیمی در توده‌های تخمدانی پس از یائسگی به طور طبیعی بیشتر از سنین باروری است (اگرچه در این مورد خاص تومور مارکرها نرمال بودند)، جراح باید بین دو رویکرد یکی شود: (الف) جراحی با برداشتن تنها تخمدان درگیر (سالپنگو-اوفورکتومی^{۱۳} یک طرفه) و (ب) جراحی کامل شامل هیستروکتومی و سالپنگو-اوفورکتومی دو طرفه. اینجاست که بررسی Frozen Section (برش یخ‌زده) نقشی حیاتی پیدا می‌کند. Frozen Section شامل ارسال نمونه حین عمل به آزمایشگاه پاتولوژی و تهیه برش سریع در دمای منفی ۲۰ تا ۳۰ درجه سانتی‌گراد است که ظرف ۲۰ تا ۳۰ دقیقه اطلاعاتی در مورد ماهیت خوش‌خیم یا بدخیم توده فراهم می‌کند. در بیمار ما، ابتدا سالپنگو-اوفورکتومی چپ انجام شد و Frozen Section فیبروم خوش‌خیم را تأیید کرد. سپس جراح با اطمینان از خوش‌خیم بودن ضایعه، اقدام به هیستروکتومی و برداشتن ضمایم طرف مقابل (راست) نمود. اگر جواب Frozen Section بدخیم گزارش می‌شد، رویکرد جراحی می‌توانست به سمت استیجینگ کامل (شامل امینکتومی^{۱۴} و نمونه‌برداری لنف نودها) تغییر کند. بنابراین، استفاده از Frozen Section یک استاندارد طلایی در جراحی توده‌های تخمدانی زنان یائسه محسوب می‌شود.

با جمع‌بندی مطالب فوق، مورد حاضر از چندین جنبه نادر و قابل انتشار است: (۱) سن بسیار بالای بیمار (۶۹ سال) که در رأس سنین گزارش شده برای تورشن آدنکس قرار دارد؛ (۲) درجه تورشن بالا (۳ تا ۴ دور کامل) که نسبتاً نادر است و معمولاً با نکروز شدید همراهی دارد؛ (۳) ترکیب پاتولوژیک نادر شامل فیبروم تخمدان با خونریزی گسترده، سرور سیستادنوما^{۱۵} و هماتوسالپنکس نکروتیک-هموراژیک همزمان؛ (۴) وجود هماتوسالپنکس شدید به عنوان یک عارضه نادر در توده‌های خوش‌خیم؛ (۵) طولانی‌ترین فاصله ثبت شده از زمان یائسگی تا تشخیص (۱۷ سال) که نقش فقدان پیگیری را به خوبی نشان می‌دهد. هدف از نگارش این گزارش موردی، افزایش سطح آگاهی متخصصین زنان، جراحان عمومی و پزشکان خانواده نسبت به احتمال وقوع تورشن آدنکس در زنان یائسه مسن (حتی بالای ۶۵ سال) است. همچنین این گزارش بر ضرورت آموزش

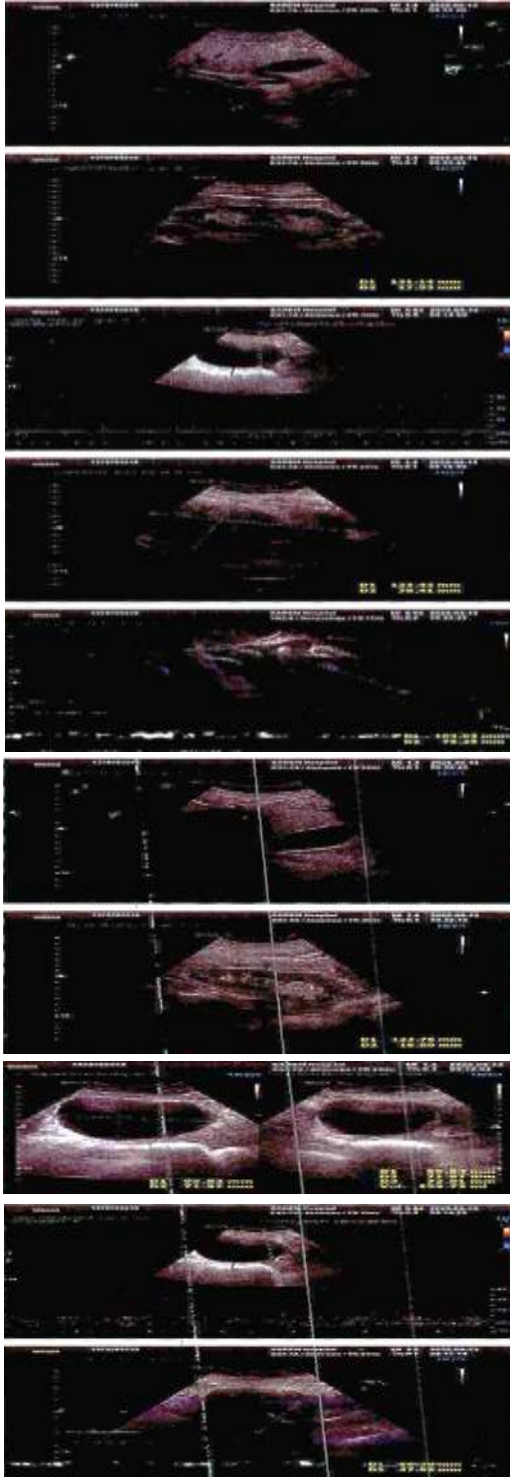
توده‌های کوچک‌تر از ۵ سانتی‌متر معمولاً وزن کافی برای ایجاد پیچش ندارند و توده‌های بزرگتر از ۱۰ سانتی‌متر نیز اغلب به دلیل چسبندگی به ساختارهای مجاور (مانند امینوم یا روده) خود را در لگن تثبیت کرده و کمتر دچار تورشن می‌شوند. از نظر نوع هیستوپاتولوژیک، شایع‌ترین توده‌های گزارش شده در زنان یائسه دچار تورشن به ترتیب عبارتند از: فیبروم تخمدان^۵، سیستادنوماهای سرور و موسینوز^۶، تراتوم بالغ کیستیک^۷ و در موارد کمتر، تومورهای بدخیم با درجه بدخیمی پایین نظیر تومورهای مرزی تخمدان^{۸ (۱۰-۸)}.

یکی از مهم‌ترین مسایل در مدیریت تورشن آدنکس در زنان یائسه، تشخیص دیر هنگام این عارضه است. برخلاف زنان بارور که تورشن معمولاً با حمله ناگهانی درد شدید و طاق‌فرسای یک‌طرفه لگنی همراه با تهوع و استفراغ بارز مراجعه می‌کنند، زنان یائسه مسن اغلب با علائم مبهم، تحت‌حاد و غیراختصاصی ظاهر می‌یابند. این علائم می‌تواند شامل درد مبهم و مزمن لگنی یا پایین شکم که به تدریج شدیدتر می‌شود، احساس نفخ و اتساع شکم، تهوع خفیف، بی‌اشتهایی، تغییر در عادات روده و گاهی تب با درجه پایین باشد^{۱۱ (۱۱-۱۱)}. این مجموعه علائم به راحتی با اختلالات شایع در گروه سنی سالمندی نظیر سندرم روده تحریک‌پذیر (IBS)، دیورتیکولیت، گاستروانتریت، سنگ کلیه، یا حتی فرآیندهای دژنراتیو ستون فقرات اشتباه گرفته می‌شود. در نتیجه، بسیاری از این بیماران ابتدا به متخصص گوارش، اورولوژی یا پزشک عمومی مراجعه کرده و زمان طلایی برای نجات تخمدان (قبل از نکروز کامل) از دست می‌رود. مطالعات نشان داده اند که زمان تأخیر تشخیص در زنان یائسه دچار تورشن، به طور میانگین ۳ تا ۷ روز بیشتر از زنان بارور است و همین تأخیر باعث می‌شود که بسیاری از موارد در مرحله ایسکمی پیشرفته و نکروز غیرقابل برگشت تشخیص داده شوند، همانگونه که در بیمار ما لوله فالوپ کاملاً نکروتیک و هماتوسالپنکس^۹ شدید گزارش شد^{۱۲ (۱۲-۱۵)}.

شاید مهم‌ترین و قابل بحث‌ترین جنبه این گزارش، سابقه ۱۷ سال عدم هرگونه پیگیری پزشکی بیمار از زمان یائسگی تا زمان بروز عارضه حاد است. بر اساس دستورالعمل‌های بین‌المللی (مانند^{۱۰} ACOG،^{۱۱} RCOG و^{۱۲} FIGO)، به تمام زنان یائسه توصیه می‌شود که به طور منظم (معمولاً سالانه) تحت معاینه لگنی و سونوگرافی ترانس واژینال قرار گیرند. این پیگیری‌ها با هدف اصلی غربالگری توده‌های تخمدانی در مراحل اولیه و قبل از بروز عوارضی مانند بدخیمی یا تورشن انجام می‌شود. متأسفانه، یک باور غلط رایج در میان زنان یائسه وجود دارد که با قطع قاعدگی و پایان یافتن سن باروری، دیگر نیازی به مراجعه به متخصص زنان نیست. این باور غلط می‌تواند عواقب خطرناکی مانند آنچه در این گزارش مشاهده می‌شود به همراه داشته باشد. در بیمار ما، یک فیبروم تخمدانی و یک سرور سیستادنوما به مدت ناشناخته‌ای (احتمالاً چندین سال) در لگن

The Royal College of Obstetricians and Gynecologists (RCOG)^{۱۱}
International Federation of Gynecology and Obstetrics (FIGO)^{۱۲}
Salpingo-oophorectomy^{۱۳}
Omentectomy^{۱۴}
Cystadenoma^{۱۵}

Ovarian Fibroma^۵
Serous And Mucinous Cystadenoma^۶
Mature Cystic Teratoma^۷
Borderline Ovarian Tumors (BOTs)^۸
Hematosalpinx^۹
The American College of Obstetricians and Gynecologists^{۱۰}
(ACOG)



شکل ۱: تصویر اولتراسونوگرافی داپلر رنگی از لگن، کیست بزرگ تخمدان راست (ابعاد ۷۱×۷۲×۹۵ میلی‌متر) و توده فیبروم در سمت چپ رحم را نشان می‌دهد. مطالعه جریان عروقی با داپلر رنگی انجام شده است.

زنان یائسه درباره اهمیت پیگیری‌های دوره منظم و غربالگری سالانه با سونوگرافی تأکید می‌کند. علاوه بر این، این گزارش یک مثال عملی از مدیریت جراحی موفق با رویکرد لاپاراسکوپی و بهره‌گیری از Frozen Section در یک بیمار پرخطر با چسبندگی‌های قبلی (سابقه ابدومینوپلاستی و سزارین) ارائه می‌دهد.

معرفی مورد

بیمار خانم با سن ۶۹ سال، تحت نظر پزشک معالج در بیمارستان فوق تخصصی صارم تهران بستری گردید. بیمار G2L2 با سابقه دو بار سزارین قبلی و سابقه ابدومینوپلاستی قبلی بود که در طی ۱۷ سال یائسگی هیچ گونه چک‌آپ و بررسی پزشکی انجام نداده بود. بیمار حدود ۱۰ تا ۱۴ روز قبل از عمل جراحی با درد حاد شکمی به بیمارستان مراجعه کرده بود. در تاریخ ۱۴۰۴/۰۶/۲۲، در سونوگرافی انجام شده، یک کیست به ابعاد ۷۱×۷۲×۹۵ میلی‌متر در تخمدان راست و یک توده فیبروم به ابعاد ۱۰۳-۷۵ میلی‌متر در سمت چپ رحم گزارش شده بود. در MRI انجام شده به تاریخ ۱۴۰۴/۰۶/۲۰، یک توده به ابعاد ۱۲۷×۱۷۰ میلی‌متر در سمت قدامی و لترال رحم به نفع فیبروم دژنره گزارش شده بود. تومور مارکرهای ارسال شده همگی در محدوده نرمال گزارش شدند.

عمل جراحی به روش لاپاراسکوپی در تاریخ ۱۴۰۴/۰۷/۰۶ انجام شد. در حین عمل، در آدنکس چپ دو توده بزرگ در کنار یکدیگر مشاهده شد که آدنکس را ۳ تا ۴ دور دچار تورشن کرده بود. لوله چپ و توده بزرگ دچار تغییرات نکروتیک شده بودند. در حین عمل جراحی، ابتدا پس از آزاد کردن چسبندگی و تورشن، توده بزرگ تخمدان و لوله چپ برداشته شد و جهت بررسی Frozen Section ارسال گردید. جواب Frozen Section به نفع فیبروم خوش‌خیم^{۱۶} گزارش شد. در ادامه، خروج رحم و تخمدان و لوله مقابل (راست) نیز انجام شد. در پیگیری جواب نهایی پاتولوژی، فیبروم همراه با خونریزی گسترده^{۱۷} در تخمدان راست و سرور سیستادنوما^{۱۸} در تخمدان راست و همچنین هماتوسالپنکس شدید با تغییرات نکروتیک و هموراژیک (به علت تورشن) در لوله چپ گزارش شد. این مورد یکی از موارد نادری بود که بیمار در سن یائسگی دچار تورشن تخمدان شده بود که البته به علت وجود توده تخمدانی و عدم انجام چک‌آپ، قبلاً تشخیص داده نشده بود.

اقدامات درمانی انجام شده شامل سونوگرافی تشخیصی، بررسی تومور مارکرها (تمامی مارکرها نرمال)، لاپاراسکوپی تشخیصی-درمانی، رهاسازی چسبندگی و تورشن، سالپنگو-اوفورکتومی چپ (برداشتن تخمدان و لوله چپ)، بررسی Frozen Section (نتیجه Benign)، هیستریکتومی (برداشتن رحم) و سالپنگو-اوفورکتومی راست (برداشتن تخمدان و لوله راست) بود. این مورد به دلیل سن بالا (۶۹ سال)، تورشن ۳ تا ۴ دور، نکروز هماتوسالپنکس و یافته‌های پاتولوژی (فیبروم با خونریزی گسترده و سرور کیست آدنوما) نادر و ارزشمند برای انتشار بود.

^{۱۸} Serous cystadenoma

^{۱۶} Benign
^{۱۷} Fibroma with extensive hemorrhage

بحث

تورشن آدنکس به عنوان یکی از اورژانس‌های ژنیکولوژی، اگرچه در سنین باروری شیوع بالایی دارد، اما وقوع آن در زنان یائسه بسیار نادر بوده و به دلیل علائم غیراختصاصی اغلب با تأخیر تشخیص داده می‌شود [۱۷، ۱۶]. پاتوفیزیولوژی تورشن در یائسگی تقریباً همواره با حضور توده‌های تخمدانی (عمدتاً خوش‌خیم نظیر فیبروم و سیستادنوما) همراه است. عدم پیگیری‌های دوره منظم پس از یائسگی، یکی از مهمترین عوامل خطر قابل پیشگیری در بروز این عارضه محسوب می‌شود. در مورد حاضر، بیمار خانم ۶۹ ساله یائسه با سابقه ۱۷ سال عدم هرگونه چک‌آپ، دچار تورشن ۳-۴ دور آدنکس چپ همراه با هماتوسالپنکس نکروتیک و فیبروم تخمدانی با خونریزی وسیع گردید. تومور مارکرها نرمال بودند و Frozen Section حین عمل ماهیت خوش‌خیم ضایعه را تأیید کرد. انجام این گزارش از چند جهت ضروری است. نخست، این مورد نشان می‌دهد که تورشن تخمدان حتی در سنین بسیار بالای یائسگی (۶۹ سال) و در توده‌های کاملاً خوش‌خیم قابل وقوع است و پزشکان باید این تشخیص افتراقی را در هر زن یائسه با درد حاد شکمی و توده لگنی مد نظر داشته باشند. دوم، سابقه ۱۷ سال عدم پیگیری در این بیمار، تأکیدی بر ضرورت آموزش همگانی به زنان یائسه درباره اهمیت معاینه سالانه و سونوگرافی منظم است. سوم، موفقیت جراحی لاپاراسکوپی با بهره‌گیری از Frozen Section، یک الگوی عملی برای مدیریت مشابه در بیماران پرخطر با چسبندگی‌های قبلی ارایه می‌دهد. چهارم، ترکیب نادر پاتولوژیک (فیبروم با خونریزی گسترده، سرور سیستادنوما و هماتوسالپنکس نکروتیک) ارزش بایگانی و آموزشی این گزارش را افزایش می‌دهد. در نهایت، این گزارش می‌تواند به عنوان هشدار برای غلبه بر باور غلط «عدم نیاز به پیگیری پس از یائسگی» مورد استفاده قرار گیرد.

Marwaha و همکاران (۲۰۲۳) در گزارش موردی خود از یک زن ۷۳ ساله یائسه با سابقه ۲۰ سال یائسگی و بدون سابقه پزشکی یا جراحی قابل توجه، به بررسی تورشن تخمدان پرداختند. در مطالعه ایشان، بیمار با درد حاد شکمی از ۴ ساعت قبل و یک نوبت استفراغ مراجعه کرد و در سونوگرافی، یک کیست آنکوئیک بزرگ به حجم ۳۱۸۱ میلی‌لیتر در آدنکس راست همراه با عدم وجود جریان عروقی در داپلر رنگی گزارش شد. در حین عمل، تورشن ۴ دور کامل تخمدان راست مشاهده گردید و به دلیل عدم دسترسی به Frozen Section، هیسترتکتومی شکمی توتال با سالپنگو-اوفورکتومی دو طرفه انجام شد. پاتولوژی نهایی، سرور سیستادنوما گزارش گردید [۴]. در مقایسه با مطالعه فوق، بیمار حاضر نیز یک زن یائسه مسن (۶۹ سال) با تورشن ۳-۴ دور آدنکس چپ بود که از نظر سن و درجه تورشن شباهت قابل توجهی با مورد Marwaha و همکاران [۴] داشت. با این حال، تفاوت‌های مهمی بین دو مورد وجود دارد. نخست، در بیمار ما سابقه ۱۷ سال عدم پیگیری و نیز سابقه دو بار سزارین و ابدومینوپلاستی وجود داشت در حالی که بیمار مطالعه Marwaha هیچ سابقه پزشکی یا جراحی مهمی نداشت. دوم، در بیمار ما یافته پاتولوژیک پیچیده‌تری شامل فیبروم با خونریزی گسترده، سرور سیستادنوما و هماتوسالپنکس نکروتیک گزارش شد در حالی که در مطالعه Marwaha

تنها سرور سیستادنوما یافت گردید. سوم، در بیمار ما از Frozen Section حین عمل استفاده شد که امکان تأیید ماهیت خوش‌خیم تومور را پیش از تصمیم‌گیری نهایی فراهم کرد، اما در مطالعه Marwaha به دلیل نبود این امکانات، جراح ناگزیر از انجام هیسترتکتومی کامل بدون اطلاع قبلی از ماهیت ضایعه بود. چهارم، مدت زمان تأخیر تشخیص در بیمار ما (۱۰-۱۴ روز) به مراتب بیشتر از بیمار مطالعه Marwaha (۴ ساعت) بود که علت آن را می‌توان به علائم مبهم‌تر و عدم مراجعه زودهنگام در بیمار ما نسبت داد. این تفاوت‌ها نشان می‌دهد که وجود سابقه جراحی قبلی (چسبندگی) ممکن است الگوی بالینی تورشن را تغییر دهد و نیز تأکید می‌کند که دسترسی به Frozen Section یک مزیت مهم در مدیریت بهینه جراحی زنان یائسه با توده تخمدانی محسوب می‌شود.

Tjokropawiro و همکاران (۲۰۲۳) در گزارش موردی خود، یک زن ۶۲ ساله یائسه را بررسی کردند که با درد حاد لگنی مراجعه نمود. در سی‌تی اسکن بیمار، یک توده کیستیک تخمدانی با قطر $15.1 \times 10.2 \times 11.2$ سانتی‌متر همراه با سپتاسیون‌های ضخیم و ندول‌های دیواره متعدد گزارش شد [۱۸]. سطح تومور مارکر CA-125 بیمار نرمال بود. در حین لاپاراتومی اکتشافی، ۱۰۰ میلی‌لیتر آسیت همورژیک مشاهده گردید. معاینه ماکروسکوپیکی تخمدان چپ، یک کیست تخمدانی همراه با نکروز و خونریزی به وزن ۸۳۰ گرم و ابعاد $15 \times 12 \times 8$ سانتی‌متر را نشان داد. بررسی هیستوپاتولوژیک نهایی، سرور سیستادنوما را تأیید کرد. نویسندگان نتیجه گرفتند که در زنان مسن با درد ناگهانی پایین شکم، باید به تورشن کیست تخمدانی مشکوک شد و وجود توده کیستیک پیچیده همراه با درد حاد لگنی و سطح نرمال CA-125 در زنان یائسه بیشتر به نفع تورشن خوش‌خیم است تا بدخیمی. در مقایسه با مطالعه فوق، گزارش موردی حاضر نیز یک زن یائسه مسن (۶۹ سال) با تورشن آدنکس چپ را ارایه می‌دهد که از نظر وجود درد حاد شکمی، سن بالا (هر دو بالای ۶۰ سال)، سطح نرمال تومور مارکرها و ماهیت نهایی خوش‌خیم ضایعه (سرور سیستادنوما) شباهت کامل با مورد Tjokropawiro و همکارانش [۱۸] داشت. با این حال، تفاوت‌های مهمی بین دو مورد وجود دارد. از نظر اندازه توده، در مطالعه Tjokropawiro توده تخمدانی به قطر حدود ۱۵ سانتی‌متر و وزن ۸۲۰ گرم گزارش شد، در حالی که در بیمار ما توده MRI قدامی-تترال رحم به ابعاد 17.0×12.7 میلی‌متر (حدود ۱۷ سانتی‌متر) بود که از نظر اندازه قابل مقایسه است اما وزن توده در گزارش ما ذکر نشده است. از نظر یافته‌های تصویربرداری، در مطالعه Tjokropawiro از سی‌تی اسکن استفاده شده بود که سپتاسیون‌های ضخیم و ندول‌های دیواره متعدد را نشان می‌داد (یافته‌هایی که می‌توانستند شبه بدخیمی ایجاد کنند)، در حالی که در بیمار ما سونوگرافی و MRI اولیه به نفع فیبروم دژنره گزارش شد و تومور مارکرهای متعدد) نه تنها CA-125 همگی نرمال بودند. از نظر یافته‌های حین عمل، در بیمار ما تورشن ۳-۴ دور کامل همراه با هماتوسالپنکس شدید نکروتیک و همورژیک گزارش شد که یک یافته پیشرفته‌تر نسبت به مطالعه Tjokropawiro (که صرفاً نکروز و خونریزی کیست را گزارش

کرده بود) محسوب می‌شود. از نظر مدیریت جراحی، در بیمار ما به دلیل دسترسی به Frozen Section، جراح با اطمینان از خوش‌خیم بودن ضایعه اقدام به هیستریکتومی و سالپنگو-اوفورکتومی دو طرفه نمود، اما در مطالعه Tjokroprawiro اشاره‌ای به استفاده از Frozen Section نشده است. هر دو گزارش تأکید می‌کنند که سطح نرمال CA-125 در یک زن یائسه با توده تخمدانی پیچیده و درد حاد لگنی، نباید پزشک را از احتمال تورشن خوش‌خیم غافل کند. نکته قابل توجه آنکه سن بیمار در مطالعه Tjokroprawiro^[۱۸] (۶۲ سال) کمتر از بیمار ما (۶۹ سال) بود و مدت زمان یائسگی در مطالعه ایشان ذکر نشده است، در حالی که بیمار ما ۱۷ سال یائسگی بدون پیگیری داشت که خود یک عامل خطر مهم محسوب می‌شود. این مقایسه نشان می‌دهد که تورشن تخمدان با توده خوش‌خیم می‌تواند در دهه‌های ششم و هفتم زندگی رخ دهد و سطح نرمال تومور مارکرها نمی‌تواند به تنهایی ماهیت بدخیم یا خوش‌خیم توده را تعیین کند، بلکه ترکیب یافته‌های بالینی، تصویربرداری و حین عمل) و در صورت امکان (Frozen Section) برای مدیریت بهینه ضروری است.

ملاحظات اخلاقی

در انجام این پژوهش، تمامی اصول اخلاق در تحقیق‌های پزشکی و زیستی مطابق با بیانیه هلسینکی رعایت شد و حفظ حقوق، کرامت، و حریم رازداری شرکت کننده لحاظ شد.

تعارض منافع

در این مطالعه هیچگونه تعارض منافی وجود ندارد.

منابع مالی

هزینه‌های این طرح توسط مرکز تحقیقات زنان، زایمان و ناباروری صرم تأمین گردیده است

منابع

1. Papillon-Smith, J. and M. Sobel, Adnexal torsion. *Cmaj*, 2018. 190(25): p. E769.
2. Pourhoseini, S., N. Sabeti, and E. Hajmollarezaei, Isolated Fallopian Tube Torsion in Chronic Pelvic Pain: A Rare Case %J JRI. *Journal of Reproduction & Infertility*, 2025. 26(4): p. 255-260.
3. Bandhon, B.Z., V. Rajadurai, and C. Johansson, Ovarian Torsion in Normal Ovaries in Reproductive-Aged Women. *Case Rep Obstet Gynecol*, 2025. 2025: p. 6630642.
4. Marwaha, P.D., et al., Ovarian Torsion in a Postmenopausal Woman: A Case Report and Review of Literature. *J Menopausal Med*, 2023. 29(3): p. 134-138.
5. Bridwell, R., A. Koyfman, and B. Long, High risk and low prevalence diseases: Ovarian torsion. *The American Journal of Emergency Medicine*, 2022. 56.
6. Cohen, A., et al., Adnexal Torsion in Postmenopausal Women: Clinical Presentation and Risk of Ovarian Malignancy. *J Minim Invasive Gynecol*, 2017. 24(1): p. 94-97.
7. Cunha, S., et al., Adnexal torsion in postmenopausal women: An even more challenging diagnosis. 2018: p. 48-51.

نتیجه گیری

گزارش موردی حاضر یک زن یائسه ۶۹ ساله را معرفی می‌کند که با سابقه ۱۷ سال عدم هرگونه پیگیری پزشکی، دچار تورشن ۳-۴ دور کامل آدنکس چپ همراه با هماتوسالپنکس نکروتیک، فیبروم تخمدانی با خونریزی گسترده و سرور سیستانونما گردید. این گزارش نشان می‌دهد که تورشن تخمدان، اگرچه در سنین یائسگی نادر است، اما می‌تواند حتی در دهه هفتم زندگی رخ دهد و پزشکان نباید این تشخیص را نادیده بگیرند. سابقه ۱۷ سال عدم پیگیری، یک هشدار جدی است که ضرورت آموزش زنان یائسه درباره اهمیت معاینه سالانه و سونوگرافی منظم را گوشزد می‌کند. وجود سابقه جراحی قبلی (سزارین و ابدومینوپلاستی) ممکن است تظاهر بالینی را مبهم ساخته و منجر به مراجعه دیر هنگام شود. تومور مارکرها ی نرمال نمی‌توانند ماهیت خوش‌خیم توده را تضمین کنند و تصمیم‌گیری نهایی بر اساس مجموعه یافته‌های بالینی و حین عمل است. استفاده موفق از Frozen Section در این بیمار، ارزش این روش را در مدیریت جراحی تأیید می‌کند. در نهایت، تأکید می‌شود که پیگیری‌های دوره یائسگی، تشخیص زودهنگام و جراحی به موقع، کلید پیشگیری از عوارض جدی نظیر تورشن و نکروز آدنکس می‌باشند.

8. Huang, C., M.K. Hong, and D.C. Ding, A review of ovary torsion. *Tzu Chi Med J*, 2017. 29(3): p. 143-147.
9. Lawrence, A., et al., Factors Associated With Torsion in Pediatric Patients With Ovarian Masses. *Journal of Surgical Research*, 2021. 263: p. 110-115.
10. Bailey, F., et al., Ovarian torsion: a modern approach to management. *The Obstetrician & Gynaecologist*, 2025. 27(3): p. 221-230.
11. Shih, S., et al., Adnexal torsion. An unusual cause of abdominal pain in postmenopausal women. *The American surgeon*, 1991. 57(5): p. 327-329.
12. Olden, K.W.J.C.C.j.o.m., Irritable bowel syndrome: an overview of diagnosis and pharmacologic treatment. 2003. 70(6; SUPP): p. S3-S7.
13. Valtierra Oba, E.R., et al., Irritable Bowel Syndrome in the Elderly Population: A Comprehensive Review. *Cureus*, 2024. 16(8): p. e68156.
14. Oba, E.R.V., et al., Irritable Bowel Syndrome in the Elderly Population: A Comprehensive Review. 2024. 16(8).
15. Saha, L., Irritable bowel syndrome: pathogenesis, diagnosis, treatment, and evidence-based medicine. *World J Gastroenterol*, 2014. 20(22): p. 6759-73.
16. Abdelazim, I.A., et al., Postmenopausal adnexal torsion: rare case report. *Prz Menopauzalny*, 2020. 19(1): p. 49-51.
17. Ganer Herman, H., et al., Clinical characteristics and the risk for malignancy in postmenopausal women with adnexal torsion. *Maturitas*, 2015. 81(1): p. 57-61.
18. Tjokroprawiro, B.A., K. Novitasari, and R.A. Ulhaq, Twisted ovarian cyst in postmenopausal woman: A case report. *International Journal of Surgery Open*, 2023. 59: p. 100681.