

Congenital Chylothorax in an Extreme Preterm Infant

ARTICLE INFO

DOI: 1052547/sjrm.10.4.4

Article Type

Case Report

Authors

Shima Salehi¹, Zohreh Abedini¹, Hadis Mohammadian¹, Maryam Sanaye Naderi^{1,2}, Mohammad Reza Nateghi^{1,2}*



1- Sarem Gynecology, Obstetrics and Infertility Research Center, Sarem Women's Hospital, Iran University of Medical Science (IUMS), Tehran, Iran.

2- Sarem Cell Research Center (SCRC), Sarem Women's Hospital, Tehran, Iran.

*Corresponding Authors:

Mohammad Reza Nateghi; Sarem Gynecology, Obstetrics and Infertility Research Center, Sarem Women's Hospital, Iran University of Medical Sciences, Tehran, Iran.

Address: Sarem Women Hospital, Basij Square, Phase 3, Ekbatan Town, Tehran, Iran. Postal code: 1396956111, Phone: +98 (21) 44670888, Fax: +98 (21) 44670432.

ABSTRACT

Introduction: Congenital chylothorax is a rare but clinically significant cause of pleural effusion in the neonatal period, particularly among preterm infants, in whom it may be associated with severe respiratory, metabolic, and infectious complications. This condition results from leakage of lymphatic fluid into the pleural space, and timely diagnosis and appropriate management play a crucial role in determining patient outcomes. Given its low incidence and complex clinical presentation, reporting individual cases may contribute to increased clinical awareness and improved diagnostic and therapeutic strategies.

Case Presentation: We report a case of an extreme preterm female neonate born at 27 weeks of gestation with a birth weight of 900 grams, who was admitted to the neonatal intensive care unit of Sarem Women's Hospital (Tehran, Iran) due to severe respiratory distress immediately after birth. Following initiation of enteral feeding, the infant developed worsening respiratory symptoms, and imaging studies revealed a pleural effusion. Thoracentesis yielded milky-appearing pleural fluid, and laboratory analysis demonstrated elevated triglyceride levels and lymphocytosis, confirming the diagnosis of neonatal chylothorax. Despite conservative management, including cessation of enteral feeding, total parenteral nutrition, chest tube placement, and surgical consultation, surgical intervention was not feasible due to extreme prematurity and very low birth weight. During the subsequent hospital course, the patient developed sepsis and pneumonia and ultimately succumbed to these complications.

Conclusion: Congenital chylothorax, particularly in very preterm infants, represents a significant diagnostic and therapeutic challenge and may be associated with poor outcomes. Worsening respiratory distress following the initiation of enteral feeding should raise clinical suspicion for this condition. Early diagnosis and a multidisciplinary management approach may contribute to improved clinical outcomes. This case highlights the importance of considering chylothorax as a critical differential diagnosis in preterm neonates presenting with pleural effusion.

Keywords: Congenital Chylothorax; Pneumonia; Respiratory Distress; Prematurity; Case Report.

Received: 06 January 2026

Accepted: 06 February 2026

e Published: 14 February 2026

Article History

باشد. گزارش حاضر بر اهمیت توجه به شیلوتوراکس به عنوان یک تشخیص افتراقی مهم در نوزادان نارس مبتلا به افیوژن پلورال تأکید می‌کند.

کلیدواژه‌ها: شیلوتوراکس مادرزادی؛ پنومونی؛ دیسترس تنفسی؛ نوزاد نارس؛ گزارش مورد.

تاریخ دریافت: ۱۴۰۴/۱۰/۱۶

تاریخ پذیرش: ۱۴۰۴/۱۱/۱۸

***نویسنده مسئول:** محمد رضا ناطقی؛ مرکز تحقیقات زنان، زایمان و ناباروری صرم، بیمارستان فوق تخصصی صرم، دانشگاه علوم پزشکی ایران، تهران، ایران. آدرس: تهران، شهرک اکباتان، فاز ۳، میدان بسیج، بیمارستان فوق تخصصی صرم، کد پستی: ۱۳۹۶۹۵۶۱۱۱. تلفن: ۰۲۱۴۴۶۷۰۸۸۸. فکس: ۰۲۱۴۴۶۷۰۴۳۲.

مقدمه

شیلوتوراکس^۱ به تجمع غیرطبیعی مایع لنفاوی غنی از چربی در فضای پلورال اطلاق می‌شود که در نتیجه نشت یا انسداد مجرای توراسیک یا سایر عروق لنفاوی ایجاد می‌گردد^{۱،۲}. این عارضه اگرچه در جمعیت بزرگسال و کودکان بزرگ‌تر نیز مشاهده می‌شود، اما در دوران نوزادی، به‌ویژه در نوزادان نارس، یک وضعیت نادر، ولی بالقوه تهدیدکننده حیات محسوب می‌گردد^۳. شیلوتوراکس شایع‌ترین علت افیوژن پلورال^۴ نوزادی است، با این حال بروز آن به‌طور کلی نادر بوده و میزان بروز آن از ۱ در ۱۰،۰۰۰ تا ۱ در ۲۴،۰۰۰ تولد با میزان مرگ و میر بین ۳۰ تا ۷۰ درصد تخمین زده می‌شود. اهمیت بالینی این بیماری به دلیل ارتباط مستقیم آن با نارسایی تنفسی، اختلالات متابولیک، سوءتغذیه، نقص ایمنی و افزایش مرگ‌ومیر در نوزادان، به‌ویژه در نوزادان با سن بارداری پایین، بسیار قابل توجه است^۴.

از نظر اتیولوژیک، شیلوتوراکس نوزادی به دو نوع مادرزادی و اکتسابی تقسیم می‌شود. شیلوتوراکس مادرزادی معمولاً ناشی از ناهنجاری‌های تکاملی سیستم لنفاوی، نقص در تشکیل یا انسداد مجرای توراسیک و یا افزایش فشار در سیستم لنفاوی جنینی است. این نوع شیلوتوراکس ممکن است به‌صورت ایزوله یا در ارتباط با ناهنجاری‌های ژنتیکی و کروموزومی نظیر سندرم ترنر^۳، سندرم داون^۴ و ناهنجاری‌های قلبی مادرزادی مشاهده شود^۵. در مقابل، شیلوتوراکس اکتسابی اغلب در نتیجه آسیب‌های جراحی قفسه سینه، تروما، عفونت‌ها، ترومبوز وریدهای مرکزی یا استفاده از کاتترهای وریدی مرکزی به‌ویژه در نوزادان بستری در بخش مراقبت‌های ویژه ایجاد می‌شود^{۶،۷}. از دیدگاه پاتوفیزیولوژیک، نشت مایع شیلوس^۵ به فضای پلور منجر به تجمع حجم قابل توجهی از مایع می‌گردد که با فشرده‌سازی پارانشیم ریه، کاهش ظرفیت تهویه‌ای و بروز یا تشدید دیسترس تنفسی همراه است. علاوه بر اثرات مکانیکی بر عملکرد ریه، از

شیلوتوراکس مادرزادی در یک نوزاد بسیار نارس

شیما صالحی^۱، زهره عابدینی^۱، حدیث محمدیان^۱، مریم صنایع نادری^{۱،۲}، محمد رضا ناطقی^{۱،۳} ID

^۱ مرکز تحقیقات زنان زایمان و ناباروری صرم، بیمارستان فوق تخصصی صرم، دانشگاه علوم پزشکی ایران، تهران، ایران

^۲ مرکز تحقیقات سلولی-مولکولی و سلول‌های بنیادی صرم، بیمارستان فوق تخصصی صرم تهران، ایران

چکیده

مقدمه: شیلوتوراکس مادرزادی یکی از علل نادر اما مهم افیوژن پلورال در دوره نوزادی است که به‌ویژه در نوزادان نارس می‌تواند با عوارض شدید تنفسی، متابولیک و عفونی همراه باشد. این بیماری در نتیجه نشت مایع لنفاوی به فضای پلورال ایجاد شده و تشخیص و درمان به‌موقع آن نقش تعیین‌کننده‌ای در پیش‌آگهی بیماران دارد. با توجه به شیوع پایین و پیچیدگی‌های بالینی، گزارش موارد می‌تواند به افزایش آگاهی و بهبود رویکردهای تشخیصی و درمانی کمک نماید.

معرفی مورد: در این مقاله، یک نوزاد دختر بسیار نارس با سن بارداری ۲۷ هفته و وزن تولد ۹۰۰ گرم معرفی می‌شود که به دلیل دیسترس تنفسی شدید از بدو تولد در بخش مراقبت‌های ویژه نوزادان بستری گردید. نوزاد پس از شروع تغذیه روده‌ای دچار تشدید علائم تنفسی شد و بررسی‌های تصویربرداری وجود افیوژن پلورال را نشان داد. تخلیه مایع پلورال با ظاهر شیری‌رنگ و نتایج آزمایشگاهی شامل سطح بالای تری‌گلیسرید و غالب بودن لنفوسیت‌ها، تشخیص شیلوتوراکس نوزادی را تأیید نمود. علی‌رغم اقدامات درمانی محافظه‌کارانه شامل قطع تغذیه روده‌ای، تغذیه کامل وریدی، تعبیه لوله قفسه سینه و پیگیری جراحی، به علت نارس بودن شدید و وزن بسیار پایین، امکان مداخله جراحی فراهم نگردید. بیمار در ادامه سیر بستری دچار سپسیس و پنومونی شد و نهایتاً فوت نمود.

نتیجه‌گیری: شیلوتوراکس نوزادی، به‌ویژه در نوزادان بسیار نارس، یک چالش تشخیصی و درمانی جدی محسوب می‌شود که می‌تواند با پیامدهای نامطلوب همراه باشد. تشدید دیسترس تنفسی هم‌زمان با شروع تغذیه روده‌ای باید شک بالینی به این عارضه را افزایش دهد. تشخیص زودهنگام و اتخاذ رویکرد درمانی چندرشته‌ای می‌تواند در بهبود سیر بالینی مؤثر

⁴ Down Syndrome
⁵ Chyle (Chylous Fluid)

¹ Chylothorax
² Pleural Effusion
³ Turner Syndrome

معرفی مورد

بیمار یک نوزاد دختر نارس، متولد شده در سن بارداری ۲۷ هفته، با وزن تولد ۹۰۰ گرم، قد ۳۶ سانتی‌متر، دور سر ۳۲.۵ سانتی‌متر، دور سینه ۲۰ سانتی‌متر، ضربان قلب ۱۶۵ و تنفس ۷۱ بود که از طریق عمل سزارین و با تشخیص اولیه پره‌ماچوریتی^۸ و دیسترس تنفسی و با نمره آپگار ۶ و ۷ در دقائق اول و پنجم تولد، در بیمارستان فوق تخصصی صارم به دنیا آمد. نوزاد به دلیل عدم تنفس مؤثر در بدو تولد، بلافاصله اینتوبه^۹ شده و به بخش مراقبت‌های ویژه نوزادان^{۱۰} منتقل گردید. تشخیص اولیه در زمان پذیرش شامل نارس بودن شدید و دیسترس تنفسی بود. در شرح حال بارداری مادر، سابقه دیابت بارداری تحت درمان با انسولین، خونریزی و درد شکمی در هفته ۲۳ بارداری و پارگی کیسه آب به مدت حدود ۴۸ ساعت پیش از زایمان گزارش شده بود. نوزاد پس از پذیرش، تحت تزریق سورفکتانت قرار گرفت و با تهویه مکانیکی به روش SIMV^{۱۱} حمایت تنفسی شد. علی‌رغم تلاش‌های مکرر، جداسازی موفق از ونتیلاتور در حدود دو هفته ابتدایی امکان‌پذیر نبود و نهایتاً در روز هفدهم بستری تحت حمایت تنفسی با نازل CPAP^{۱۲} قرار گرفت. با شروع تغذیه روده‌ای و افزایش تدریجی حجم شیر تا ۱۵ سی‌سی، نوزاد دچار افت اشباع اکسیژن و تشدید دیسترس تنفسی شد. بررسی‌های تصویربرداری قفسه سینه و سونوگرافی، وجود تجمع مایع پلورال را نشان داد. در اولین مرحله، با انجام توراستنتر^{۱۳}، حدود ۷ سی‌سی مایع شیری‌رنگ تخلیه شد که منجر به بهبود موقت وضعیت تنفسی گردید. به دنبال این یافته‌ها، تغذیه قطع و با شک به نقش کاتتر ورید مرکزی PICC^{۱۴} در بروز عارضه، کاتتر خارج شد و نوزاد تحت تغذیه کامل وریدی^{۱۵} قرار گرفت.

با شروع مجدد تغذیه و رسیدن مجدد به حجم مشابه، علایم تنفسی عود کرد و تجمع مجدد مایع پلورال تأیید شد (شکل ۱). در این مرحله، با شک قوی به شیلو تورا کس، لوله قفسه سینه^{۱۶} تعبیه شد. بررسی آزمایشگاهی مایع پلور از نظر میزان تری‌گلیسرید و غالب بودن لنفوسیت‌ها، تشخیص شیلو تورا کس نوزادی را تأیید نمود. با نظر تیم جراحی، درمان محافظه‌کارانه شامل قطع طولانی مدت تغذیه روده‌ای و ادامه TPN توصیه شد، تا امکان بسته شدن خودبه‌خودی مجرای لنفاوی فراهم گردد. نوزاد به دلیل نیاز به مراقبت فوق تخصصی و محدودیت‌های درمانی، به مرکز تخصصی نوزادان و اطفال ارجاع شد. با این حال، به علت وزن بسیار پایین، امکان انجام مداخلات جراحی فراهم نگردید و درمان دارویی ادامه یافت. متأسفانه بیمار در ادامه سیر بستری دچار سپسیس و پنومونی شد و علی‌رغم اقدامات درمانی، پس از دو هفته بستری در مرکز ارجاعی، فوت نمود.

دست رفتن مداوم شیلوس که حاوی مقادیر قابل توجهی از پروتئین‌ها، الکترولیت‌ها، تری‌گلیسریدها، ویتامین‌های محلول در چربی و لنفوسیت‌ها است، می‌تواند به هیپوپروتئینمی، اختلالات الکترولیتی، سوء تغذیه شدید و نقص ایمنی منجر شود. این شرایط، نوزادان مبتلا را به شدت مستعد عفونت‌های فرصت طلب، سپسیس^۶ و پیامدهای نامطلوب کوتاه‌مدت و بلندمدت می‌سازد^{۸، ۱۰}.

تظاهرات بالینی شیلو تورا کس در نوزادان متغیر بوده و به حجم مایع تجمع یافته، سرعت نشت شیلوس و وضعیت پایه‌ای نوزاد بستگی دارد. شایع‌ترین تظاهر بالینی شامل دیسترس تنفسی، تاکی‌پنه، افت اشباع اکسیژن و نیاز به حمایت‌های تنفسی پیشرفته است^{۱۱}. در بسیاری از موارد، علایم هم‌زمان با شروع یا افزایش تغذیه روده‌ای تشدید می‌شود که این مسأله می‌تواند به‌عنوان یک سرنخ تشخیصی مهم مطرح گردد. تشخیص شیلو تورا کس بر پایه ترکیبی از یافته‌های بالینی، تصویربرداری قفسه سینه و آنالیز مایع پلورال است. وجود مایع شیری‌رنگ، سطح بالای تری‌گلیسرید (معمولاً بیش از ۱۱۰ میلی‌گرم در دسی‌لیتر) و غالب بودن لنفوسیت‌ها در بررسی سلولی مایع پلور، از معیارهای تشخیصی کلیدی محسوب می‌شوند^{۱۲، ۱۳}. مدیریت شیلو تورا کس نوزادی اغلب چالش‌برانگیز بوده و نیازمند یک رویکرد چندرشته‌ای شامل متخصصان نوزادان، جراحان اطفال و متخصصان تغذیه است. درمان اولیه معمولاً محافظه‌کارانه بوده و شامل تخلیه مایع پلورال، قطع تغذیه روده‌ای، استفاده از تغذیه کامل وریدی و در برخی موارد به‌کارگیری رژیم‌های حاوی تری‌گلیسرید با زنجیره متوسط می‌باشد. در موارد مقاوم به درمان محافظه‌کارانه، استفاده از داروهای نظیر اوکتروتاید^۷ و در نهایت مداخلات جراحی ممکن است مدنظر قرار گیرد. با این حال، در نوزادان بسیار نارس و با وزن بسیار پایین، گزینه‌های درمانی به‌طور قابل توجهی محدود بوده و خطر عوارض و مرگ‌ومیر افزایش می‌یابد^{۱۴، ۱۵}.

با وجود پیشرفت‌های قابل توجه در مراقبت‌های نوزادی، شیلو تورا کس همچنان با میزان بالایی از عوارض و مرگ‌ومیر، به‌ویژه در نوزادان نارس بسیار کم‌وزن، همراه است. گزارش موارد نادر و پیچیده می‌تواند نقش مهمی در افزایش آگاهی بالینی، بهبود تشخیص زود هنگام و انتخاب راهبردهای درمانی مناسب ایفا کند. از این رو، در این مقاله به معرفی و بررسی یک مورد شیلو تورا کس نوزادی در یک نوزاد بسیار نارس پرداخته می‌شود که با دیسترس تنفسی شدید و سیر بالینی پیچیده همراه بوده و نهایتاً به پیامد نامطلوب منجر شده است. ارائه این گزارش می‌تواند به درک بهتر چالش‌های تشخیصی و درمانی این بیماری نادر در جمعیت نوزادان بسیار نارس کمک نماید.

¹² Continuous Positive Airway Pressure (CPAP)

¹³ Thoracentesis

¹⁴ Peripherally Inserted Central Catheter (PICC Line)

¹⁵ Total Parenteral Nutrition (TPN)

¹⁶ Chest Tube

⁶ Sepsis

⁷ Octreotide Acetate (Sandostatin®)

⁸ Prematurity

⁹ Intubation

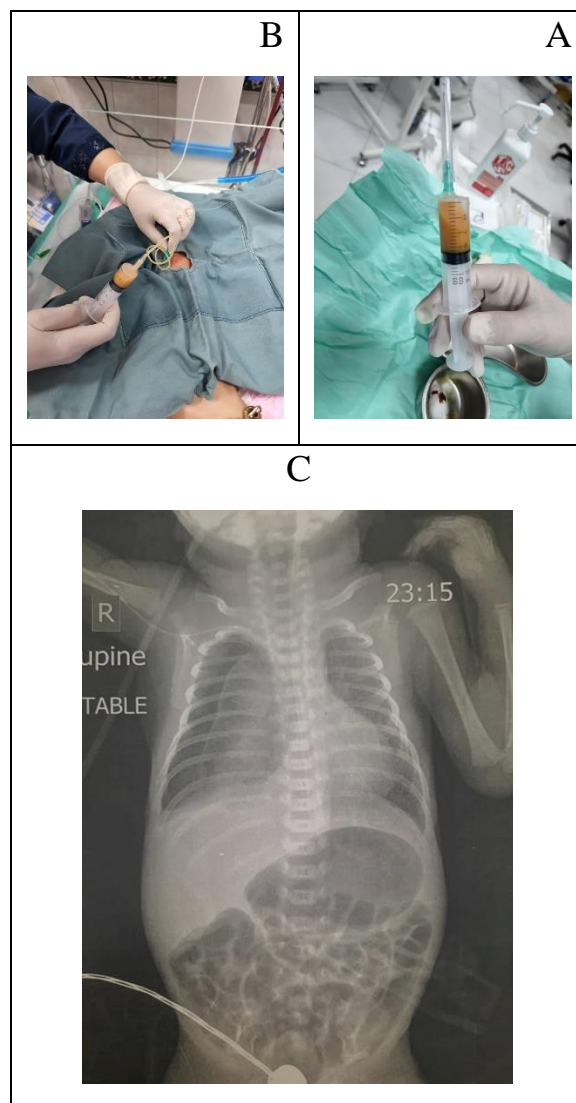
¹⁰ Neonatal Intensive Care Unit (NICU)

¹¹ Synchronized Intermittent Mandatory Ventilation (SIMV)

بحث

هدف از ارایه این گزارش موردی، توصیف تظاهرات بالینی، روند تشخیصی، چالش‌های درمانی و پیامدهای شیلوتوراکس نوزادی در یک نوزاد بسیار نارس با وزن تولد بسیار پایین است. با توجه به نادر بودن این عارضه و پیچیدگی‌های مدیریت آن در نوزادان نارس، به‌ویژه در شرایطی که گزینه‌های درمانی محدود هستند، این مطالعه تلاش دارد اهمیت تشخیص به‌موقع، نقش تغذیه روده‌ای در تشدید علائم، و ضرورت رویکرد چندرشته‌ای در تصمیم‌گیری‌های درمانی را برجسته سازد. همچنین، این گزارش می‌کوشد به افزایش آگاهی بالینی نسبت به شیلوتوراکس به‌عنوان یکی از علل مهم افیوژن پلورال در نوزادان نارس کمک نماید. شیلوتوراکس نوزادی یک وضعیت پاتولوژیک نادر اما بالقوه تهدیدکننده حیات است که در نوزادان نارس می‌تواند با سیر بالینی شدیدتر و پیش‌آگهی نامطلوب‌تری همراه باشد. در این بیماران، نارس بودن ساختاری و عملکردی سیستم لنفاوی، همراه با شکنندگی عروق و نیاز به مداخلات تهاجمی، زمینه را برای بروز یا تشدید نشت شیلوس به فضای پلورال فراهم می‌کند.^[۱۶] در نوزادان بسیار نارس، حتی حجم‌های نسبتاً کم افیوژن پلورال می‌تواند منجر به اختلال قابل توجه در تهویه ریوی و تشدید دیسترس تنفسی گردد. یکی از نکات بالینی برجسته در این گزارش، ارتباط زمانی واضح بین شروع یا افزایش تغذیه روده‌ای و تشدید علائم تنفسی است. افزایش جریان لنفاوی پس از تغذیه، به‌ویژه در حضور نقص یا انسداد مجرای توراسیک، می‌تواند منجر به افزایش نشت شیلوس و تجمع سریع مایع در فضای پلورال شود. این پدیده اهمیت توجه به تغییرات بالینی پس از شروع تغذیه را به‌عنوان یک سرنخ تشخیصی مهم در نوزادان بستری در بخش مراقبت‌های ویژه برجسته می‌سازد.^[۱۷]

از منظر تشخیصی، شیلوتوراکس در نوزادان ممکن است در مراحل اولیه با سایر علل افیوژن پلورال یا تشدید دیسترس تنفسی اشتباه گرفته شود. در چنین شرایطی، استفاده به‌موقع از روش‌های تصویربرداری مانند رادیوگرافی و سونوگرافی قفسه سینه نقش کلیدی در شناسایی افیوژن پلورال ایفا می‌کند. با این حال، تشخیص قطعی تنها از طریق آنالیز مایع پلورال امکان‌پذیر است. ظاهر شیری‌رنگ مایع، در کنار یافته‌های آزمایشگاهی نظیر افزایش تری‌گلیسرید و غالب بودن لنفوسیت‌ها، از معیارهای تشخیصی مهم محسوب می‌شوند که مسیر درمانی بیمار را مشخص می‌سازند.^[۱۸] از نظر درمانی، مدیریت شیلوتوراکس نوزادی اغلب با رویکرد محافظه‌کارانه آغاز می‌شود. قطع تغذیه روده‌ای و استفاده از تغذیه کامل وریدی با هدف کاهش تولید و جریان شیلوس، به‌عنوان سنگ بنای درمان اولیه شناخته می‌شود. تعبیه لوله قفسه سینه جهت تخلیه مایع و کاهش فشار بر پارانشیم ریه، به‌ویژه در موارد همراه با دیسترس تنفسی شدید، نقش حیاتی دارد. با این حال، در نوزادان نارس، طولانی شدن درمان محافظه‌کارانه می‌تواند با عوارض نظیر سوءتغذیه، اختلالات ایمنی و افزایش خطر عفونت همراه باشد.^[۱۹] این گزارش همچنین چالش‌های مهم در تصمیم‌گیری برای مداخلات جراحی را برجسته می‌کند. وزن پایین و ناپایداری بالینی نوزادان نارس، اغلب امکان انجام مداخلات تهاجمی را محدود می‌سازد و درمان دارویی یا حمایتی را به تنها



شکل ۱: (A) نمای ماکروسکوپی مایع پلورال تخلیه‌شده از فضای پلورال نوزاد که در سرنگ جمع‌آوری شده است. مایع دارای ظاهر کدر و شیری‌رنگ می‌باشد که از یافته‌های کلاسیک شیلوتوراکس محسوب می‌شود. این نمای ظاهری، در کنار یافته‌های بالینی و تصویربرداری، شک بالینی به نشت لنف را تقویت کرده و انجام بررسی‌های آزمایشگاهی تکمیلی جهت تأیید تشخیص شیلوتوراکس را ضروری می‌سازد. (B) نمای بالینی از فرآیند تخلیه مایع پلورال از طریق لوله قفسه سینه در نوزاد بستری در بخش مراقبت‌های ویژه نوزادان. خروج مایع شیری‌رنگ از درن قفسه سینه، شواهد مستقیمی از شیلوتوراکس نوزادی فراهم می‌کند و نقش مداخلات تهاجمی کنترل‌شده در بهبود دیسترس تنفسی و کاهش فشار بر پارانشیم ریه را نشان می‌دهد. این تصویر اهمیت تشخیص به‌موقع و مدیریت مناسب افیوژن پلورال در نوزادان بسیار نارس را برجسته می‌سازد. (C) تجمع مایل در پرده جنب، که بیانگر پلورال افیوژن می‌باشد

تعارض منافع

در این مطالعه هیچگونه تعارض منافی وجود ندارد.

منابع مالی

هزینه‌های این طرح توسط مرکز تحقیقات زنان، زایمان و نابرواری صارم تأمین گردیده است.

منابع

1. Heffner JE, Etiology, clinical presentation, and diagnosis of chylothorax. UpToDate. Post TW. Waltham, MA: UpToDate, 2022.
2. Alexander KG, Tsavala E, Mensah I, Ntontsi P, Hatzimanolis I, Metaxas E, Navigating idiopathic Chylothorax: a case report and review of the diagnosis and management. Oxford Medical Case Reports, 2025. (10).
3. Walsh M, Tutor JD, The Management of Neonatal Chylothorax. Current Treatment Options in Pediatrics, 2025. 11(1): 28.
4. Hamad AB, Regaieg C, Kolsi N, Charfi M, Bouraoui A, Hamida N, et al., Management of Congenital Chylothorax in Intensive Neonatal Care Unit in Sfax, Tunisia: A Case Series and Review of the Literature. Iranian Journal of Neonatology, 2024. 15. (1).
5. Bhatnagar M, Fisher A, Ramsaroop S, Carter A, Pippard B, Chylothorax: pathophysiology, diagnosis, and management-a comprehensive review. J Thorac Dis, 2024. 16(2): 1645-1661.
6. Tutor JD, Chylothorax in infants and children. Pediatrics, 2014. 133(4): 722-733.
7. Savla JJ, Itkin M, Rossano JW, Dori Y, Post-Operative Chylothorax in Patients With Congenital Heart Disease. Journal of the American College of Cardiology, 2017. 69(19): 2410-2422.
8. Peediyakkal MZK, Mahmood NS, Thurakkal A, Ibrahim E, Kannappilly N, Koya SH, et al., Superior Vena Cava Thrombosis Presenting As Massive Chylothorax: A Report of a Rare Case. Cureus, 2025. 17. (16).
9. Habas E, Farfar K, Errayes A, Alfitori G, Ghazouani H, Habas A, et al., Updates on the pathophysiology and therapies of chylous pleural

گزینه موجود تبدیل می‌کند. در چنین شرایطی، خطر بروز عوارض ثانویه از جمله سپسیس و پنومونی افزایش می‌یابد که می‌تواند بر پیش‌آگهی بیمار تأثیر منفی قابل توجهی داشته باشد. در مجموع، این گزارش موردی نشان می‌دهد که شیلو توراکس نوزادی در نوزادان نارس نه تنها یک چالش تشخیصی، بلکه یک معضل درمانی پیچیده است که نیازمند پایش دقیق، تصمیم‌گیری فردمحور و همکاری نزدیک تیم‌های تخصصی مختلف می‌باشد. توجه به این عارضه در مواجهه با دیسترس تنفسی مقاوم به درمان و افیوژن پلورال، می‌تواند نقش مهمی در بهبود تشخیص زودهنگام و مدیریت مؤثر بیماران ایفا نماید.

نتیجه گیری

شیلو توراکس نوزادی اگرچه یک عارضه نادر در دوره نوزادی محسوب می‌شود، اما در نوزادان نارس می‌تواند با سیر بالینی پیچیده و پیامدهای بالقوه تهدیدکننده حیات همراه باشد. گزارش حاضر نشان می‌دهد که بروز یا تشدید دیسترس تنفسی هم‌زمان با شروع یا افزایش تغذیه روده‌ای باید به‌عنوان یک علامت هشداردهنده جدی تلقی شده و شک بالینی به شیلو توراکس را مطرح نماید، به‌ویژه در نوزادانی که سابقه بستری طولانی‌مدت در بخش مراقبت‌های ویژه و استفاده از کاتترهای وریدی مرکزی دارند. این مورد بر اهمیت نقش بررسی‌های تصویربرداری به‌موقع و آنالیز دقیق مایع پلورال در رسیدن به تشخیص قطعی تأکید می‌کند. ظاهر شیرین‌رنگ مایع پلورال، در کنار یافته‌های آزمایشگاهی نظیر افزایش سطح تری‌گلیسرید و غالب بودن لنفوسیت‌ها، از عناصر کلیدی تشخیصی محسوب می‌شوند که می‌توانند مسیر درمانی را به‌طور مؤثری هدایت نمایند. با این حال، حتی با تشخیص به‌موقع، مدیریت شیلو توراکس در نوزادان بسیار نارس همچنان چالش‌برانگیز است و گزینه‌های درمانی، به‌ویژه مداخلات جراحی، به دلیل وزن پایین و ناپایداری بالینی بیماران محدود می‌باشند. این گزارش موردی بر ضرورت اتخاذ یک رویکرد چندرشته‌ای شامل متخصصان نوزادان، جراحان اطفال و تیم‌های مراقبتی تأکید دارد و نشان می‌دهد که درمان محافظه‌کارانه، علی‌رغم نقش محوری آن، ممکن است در برخی بیماران کافی نباشد. پیامد نامطلوب در این مورد، اهمیت پایش دقیق عوارض ثانویه از جمله نقص ایمنی، عفونت‌ها و سپسیس را برجسته می‌سازد. در مجموع، ارائه این گزارش می‌تواند به افزایش آگاهی بالینی، تشخیص زودهنگام و بهبود تصمیم‌گیری‌های درمانی در مواجهه با شیلو توراکس نوزادی، به‌ویژه در نوزادان نارس، کمک نماید و ضرورت انجام مطالعات بیشتر در این حوزه را مورد تأکید قرار دهد.

ملاحظات اخلاقی

در انجام این پژوهش، تمامی اصول اخلاق در تحقیق‌های پزشکی و زیستی مطابق با بیانیه هلسینکی رعایت شد و حفظ حقوق، کرامت، و حریم رازداری شرکت‌کننده لحاظ شد.

- effusion: A narrative review. *Yemen Journal of Medicine*, 2023: 145-150.
10. Mathivet A, Bertrand M, Quere I, Gris J-C, Ghelfi J, Frandon J Pathophysiology of Chylous Anasarca Caused by Lymphatic Occlusion: A Case Report and Review of the Literature. *Journal of Personalized Medicine*, 2025. 15, 216 DOI: 10.3390/jpm15060216.
 11. Dehghan K, Idiopathic chylothorax in a term neonate and successful treatment with octreotide and medium chain triglyceride-enriched formula: a case report. *Journal of Pediatric Perspectives*, 2019. 7(6): 9535. ۹۵۴۰-
 12. Skouras V, Kalomenidis I, Chylothorax: Diagnostic approach. *Current opinion in pulmonary medicine*, 2010. 16: 387-93.
 13. García J, Alemán C, Jáuregui A, Vázquez A, Persiva Ó, Fernández de Sevilla T, Chylothorax in Adults. Characteristics of 1 ʸPatients and a Review of the Literature. *Archivos de Bronconeumología*, 2017. 53(7): 407-408.
 14. Walsh M, Tutor J, The Management of Neonatal Chylothorax. *Current Treatment Options in Pediatrics*, 2025. 11.
 15. Bhagiratha S, Bandiya P, Shivanna N, Benakappa N, Congenital Chylothorax: Conservative Management Counts. *J Indian Assoc Pediatr Surg*, 2022. 27(5): 652-654.
 16. Resch B, Sever Yildiz G, Reiterer F, Congenital Chylothorax of the Newborn: A Systematic Analysis of Published Cases between 1990 and ۲۰۱۸. *Respiration*, 2022. 101(1): 84-96.
 17. Nasr AE, Alsharaan AM, Alallah J, Premature infant with sudden respiratory distress. *BMJ Case Rep*, 2020. 13. (6).
 18. Senarathne UD, Rodrigo R, Dayanath B, Milky pleural effusion in a neonate and approach to investigating chylothorax. *BMJ Case Rep*, 2021. 14. (9).
 19. Saeidi R, Nourizadeh S, Octreotide for the management of chylothorax in newborns, case report. *Iranian Journal of Neonatology*, 2015. 5(4): 37-39.