

## A Successful Case of Ovarian Tissue Cryopreservation and Autologous Transplantation in a Patient with Premature Ovarian Insufficiency: Restoration of Ovarian Function and Fertility Following Heterotopic Grafting

### ARTICLE INFO

DOI: 1052547/sjrm.10.3.7

### Article Type

Case Report

### Authors

Abotaleb Saremi<sup>1,2\*</sup> , Mohammad

Reza Nateghi<sup>1,2</sup> 

1- Sarem Gynecology, Obstetrics and Infertility Research Center, Sarem Women's Hospital, Iran University of Medical Sciences, Tehran, Iran.

2- Sarem Cell Research Center (SCRC), Sarem Women's Hospital, Tehran, Iran.

### ABSTRACT

**Introduction:** Ovarian tissue cryopreservation and transplantation represent one of the most advanced and promising approaches for fertility preservation and restoration in women with premature ovarian insufficiency (POI). This technique is particularly valuable for patients who cannot undergo ovarian stimulation for oocyte retrieval or those with severely diminished ovarian reserve. Recent studies have demonstrated that autologous ovarian tissue transplantation, whether orthotopic (at the natural ovarian site) or heterotopic (at alternative sites such as the subcutaneous tissue of the arm or abdominal wall), can successfully restore endocrine activity, induce follicular growth, and even result in natural conception. The present report describes a successful case of ovarian tissue cryopreservation and autologous transplantation in a patient with POI, performed at Sarem Subspecialty Hospital, Tehran, Iran.

**Case Presentation:** A 40-year-old woman with one child from her first marriage and secondary infertility from her second marriage presented with premature ovarian insufficiency. Hormonal evaluations revealed elevated FSH levels (rising from 13.8 to 28.4 mIU/mL) and markedly decreased AMH (from 0.1 to 0.03 ng/mL), consistent with severe ovarian failure. Ovarian tissue cryopreservation was performed in 2016. In 2018, one thawed ovarian tissue fragment was transplanted heterotopically into the right upper arm and another orthotopically into the right ovary. Follow-up ultrasound examinations demonstrated follicular development at both sites, and AMH levels increased from 0.08 to 0.8 ng/mL, indicating partial restoration of ovarian function. The patient subsequently underwent several assisted reproductive cycles (ICSI and FET), culminating in a successful twin pregnancy and delivery of healthy infants. After childbirth, she experienced spontaneous regular menstruation for several months, followed by withdrawal bleeding with dydrogesterone. In 2025, due to rising FSH levels, a second heterotopic transplantation into the right arm adipose tissue was performed.

**Conclusion:** This case demonstrates the clinical success of ovarian tissue cryopreservation and autologous transplantation in restoring ovarian endocrine function and achieving pregnancy in a patient with POI. The observed increase in hormonal markers and follicular growth confirms the viability of grafted follicles and partial ovarian recovery. Moreover, the sustained endocrine function for several years and feasibility of repeat transplantation highlight the potential of this technique as a valuable strategy for managing infertility related to premature ovarian insufficiency.

**Keywords:** Premature Ovarian Insufficiency; Ovarian Tissue Cryopreservation; Autologous Ovarian Transplantation; Heterotopic Graft; Orthotopic Graft.

### \*Corresponding Authors:

AboTaleb Saremi; Sarem Gynecology, Obstetrics and Infertility Research Center, Sarem Women's Hospital, Iran University of Medical Sciences (IUMS), Tehran, Iran. Address: Sarem Women Hospital, Basij Square, Phase 3, Ekbatan Town, Tehran, Iran. Postal code: 1396956111, Phone: +98 (21) 44670888, Fax: +98 (21) 44670432.

Received: 07 October 2025  
Accepted: 20 October 2025  
e Published: 26 October 2025

### Article History

گردید و در سال ۱۳۹۷، یک قطعه از بافت منجمد در بازوی راست (هتروتوپیک)<sup>۱</sup> و قطعه‌ی دیگر در تخمدان راست (ارتوتوپیک)<sup>۲</sup> پیوند شد. در پیگیری‌های پس از پیوند، رشد فولیکول در هر دو محل مشاهده شد و AMH از ۰.۰۸ به ۰.۸ افزایش یافت. بیمار سپس تحت چندین چرخه درمانی ICSI و FET قرار گرفت که نهایتاً منجر به بارداری موفق دوقلویی و تولد نوزادان زنده گردید. پس از زایمان، قاعدگی‌های منظم تا چند ماه ادامه داشت و با گذشت چند سال، به دنبال افزایش مجدد FSH، کاشت مجدد بافت تخمدان در چربی بازوی راست در سال ۱۴۰۴ انجام شد.

**نتیجه‌گیری:** این گزارش بیانگر موفقیت بالینی فریز و پیوند بافت تخمدان در بازایی عملکرد تخمدانی و دستیابی به بارداری در بیماری مبتلا به نارسایی زودرس تخمدان است. افزایش شاخص‌های هورمونی و مشاهده رشد فولیکول پس از پیوند نشان‌دهنده بقای سلول‌های فولیکولی و احیای نسبی عملکرد تخمدان می‌باشد. همچنین، تداوم عملکرد بافت پیوندی برای چند سال و امکان انجام پیوند مجدد، چشم‌انداز جدیدی در مدیریت ناباروری ناشی از نارسایی تخمدان فراهم می‌سازد.

**کلیدواژه‌ها:** نارسایی زودرس تخمدان؛ فریز بافت تخمدان؛ پیوند بافت تخمدان؛ اتولوگ؛ هتروتوپیک؛ ارتوتوپیک.

تاریخ دریافت: ۱۴۰۴/۰۷/۱۵

تاریخ پذیرش: ۱۴۰۴/۰۷/۲۸

\***نویسنده مسئول:** ابوطالب صارمی؛ مرکز تحقیقات زنان، زایمان و ناباروری صارم، بیمارستان فوق تخصصی صارم، دانشگاه علوم پزشکی ایران، تهران، ایران. آدرس: تهران، شهرک اکباتان، فاز ۳، میدان بسیج، بیمارستان فوق تخصصی صارم. کد پستی: ۱۳۹۶۹۵۶۱۱۱. تلفن: ۰۲۱۴۴۶۷۰۸۸۸. فکس: ۰۲۱۴۴۶۷۰۴۳۲.

#### مقدمه

در دهه‌های اخیر، پیشرفت چشمگیری در حوزه‌ی حفظ باروری<sup>۳</sup> به‌ویژه در زنان در سنین باروری حاصل شده است. این پیشرفت، پاسخ مستقیمی به نیاز روزافزون زنانی است که به دلایل گوناگون از جمله بیماری‌های بدخیم و درمان‌های سیتوتوکسیک، جراحی‌های لگنی، یا نارسایی زودرس تخمدان (POI)<sup>۴</sup> در معرض از دست دادن عملکرد تخمدان قرار دارند<sup>۱</sup>. از میان روش‌های مختلف حفظ باروری، فریز بافت تخمدان (OTC)<sup>۵</sup> به‌عنوان تنها روش قابل استفاده برای زنان پیش‌بلوغ و نیز برای بیمارانی که فرصت کافی برای تحریک تخمدانی ندارند، جایگاه ویژه‌ای یافته است<sup>۲-۴</sup>.

روش فریز بافت تخمدان برای نخستین بار در دهه‌ی ۱۹۹۰ معرفی شد و از آن زمان تاکنون به‌عنوان یک روش نوین و مؤثر در احیای عملکرد هورمونی و باروری طبیعی مورد توجه قرار گرفته است. در این روش، ناحیه

## معرفی یک مورد موفق فریز و پیوند اتولوگ بافت تخمدان در بیمار مبتلا به نارسایی زودرس تخمدان: بازایی عملکرد تخمدانی و موفقیت باروری پس از پیوند هتروتوپیک

دکتر ابوطالب صارمی<sup>۱,۲\*</sup>، محمدرضا ناطقی<sup>۱,۲</sup> ID، حدیث محمدیان<sup>۱</sup>

<sup>۱</sup> مرکز تحقیقات زنان زایمان و ناباروری صارم، بیمارستان فوق تخصصی صارم، دانشگاه علوم پزشکی ایران، تهران، ایران.  
<sup>۲</sup> مرکز تحقیقات سلولی-مولکولی و سلول‌های بنیادی صارم، بیمارستان فوق تخصصی صارم تهران، ایران

#### چکیده

**مقدمه:** فریز و پیوند بافت تخمدان، یکی از روش‌های نوین حفظ و بازگردانی باروری در زنان مبتلا به نارسایی زودرس تخمدان به شمار می‌آید. این روش به‌ویژه برای بیمارانی که امکان استفاده از تخمک‌گیری و فریز اووسیت ندارند یا ذخیره‌ی تخمدانی بسیار پایین دارند، راهکاری مؤثر جهت بازایی عملکرد اندوکراین و حتی باروری طبیعی محسوب می‌شود. مطالعات اخیر نشان داده‌اند که پیوند اتولوگ بافت تخمدان، چه به‌صورت ارتوتوپیک (در محل طبیعی تخمدان) و چه هتروتوپیک (در محل‌هایی نظیر زیرپوست بازو یا دیواره‌ی شکم)، می‌تواند به بازگشت ترشح هورمونی، رشد فولیکولی و حتی بارداری موفق منجر گردد. هدف از این مطالعه، معرفی یک مورد موفق فریز و پیوند اتولوگ بافت تخمدان در بیمار مبتلا به نارسایی زودرس تخمدان در بیمارستان فوق تخصصی صارم تهران بود.

**معرفی مورد:** خانمی ۴۰ ساله با سابقه یک فرزند از ازدواج اول و نازایی ثانویه در ازدواج دوم، با تشخیص نارسایی زودرس تخمدان به مرکز ناباروری مراجعه نمود. بررسی‌های هورمونی شامل افزایش FSH (از ۱۳.۸ به ۲۸.۴ mIU/mL) و کاهش AMH (از ۰.۱ به ۰.۰۳ ng/mL) نشانگر افت شدید عملکرد تخمدان بود. در سال ۱۳۹۵ بافت تخمدان بیمار فریز

Premature Ovarian Insufficiency<sup>۱</sup>  
Ovarian Tissue Cryopreservation<sup>۲</sup>

Heterotopic<sup>۱</sup>  
Orthotopic<sup>۱</sup>  
Fertility Preservation<sup>۲</sup>

گردد. این یافته‌ها نه تنها امید تازه‌ای برای بیماران با خطر از دست دادن عملکرد تخمدان ایجاد کرده است، بلکه افق‌های جدیدی در حوزه‌ی درمان ناباروری باز کرده است [۱۴،۱۸،۱۹].

در کشور ما نیز طی سال‌های اخیر، با گسترش مراکز تخصصی ناباروری و به‌کارگیری فناوری‌های پیشرفته، انجام فریز و پیوند بافت تخمدان در موارد منتخب مورد توجه قرار گرفته است. در عین حال، مستندسازی علمی این موارد می‌تواند به غنای دانش بالینی و بومی‌سازی تجربیات جهانی در این زمینه کمک کند. بر این اساس، در این گزارش، یک مورد موفق پیوند بافت تخمدان در زن ۴۰ ساله مبتلا به نارسایی زودرس تخمدان معرفی می‌گردد که در پی پیوند اتولوگ بافت منجمد به‌صورت ارتوتوپیک و هتروتوپیک، بازگشت عملکرد هورمونی و فولیکولی و در نهایت بارداری موفق دوقلویی حاصل شده است. بررسی این مورد می‌تواند ضمن تأیید امکان‌پذیری و کارآمدی این روش در شرایط بالینی، بر اهمیت پیگیری‌های طولانی‌مدت، انتخاب مناسب محل پیوند، و پایش پارامترهای هورمونی در پیش‌بینی موفقیت درمان تأکید نماید.

#### معرفی مورد

خانم ۴۰ ساله‌ای با سابقه‌ی دو بار ازدواج در تاریخ ۱۳۹۵/۱۱/۱۱ به دلیل نازایی ثانویه به بیمارستان فوق تخصصی صارم و زیر نظر دکتر ابوطالب صارمی مراجعه نمود. بیمار از ازدواج اول خود در سال ۱۳۷۳ دارای یک فرزند دختر حاصل زایمان طبیعی بود. قاعدگی‌های وی تا فروردین ۱۳۹۵ منظم گزارش شد، اما از آن پس، جهت ایجاد خون‌ریزی قاعدگی نیازمند مصرف داروهای محرک تخم‌گذاری بود که نشان‌دهنده کاهش تدریجی عملکرد تخمدان می‌باشد. در دی‌ماه همان سال، بیمار تحت یک چرخه تحریک تخمدانی برای انجام لقاح آزمایشگاهی (IVF) قرار گرفت که تنها یک فولیکول غالب مشاهده شد و سیکل به دلیل پاسخ ناکافی لغو گردید. با توجه به یافته‌های هورمونی و پاسخ ضعیف تخمدانی، انجام فریز بافت تخمدان به‌عنوان روش حفظ باروری توصیه و بافت تخمدانی بیمار جهت انجماد برداشت و ذخیره گردید. بررسی‌های هورمونی اولیه در سال ۱۳۹۳ به شرح زیر بود:

AMH=0.1 ng/mL, LH=7.3 mIU/mL, FSH=13.8 mIU/mL  
استرادیول (E2=73 pg/mL).

در ارزیابی مجدد در تاریخ ۱۳۹۵/۱۱/۲۳، روند پیش‌رونده افت عملکرد تخمدانی مشهود بود؛ به‌طوری‌که سطح FSH به ۲۸.۴ و AMH به ۰.۰۳ کاهش یافته بود. یافته‌ها با تشخیص POI مطابقت داشتند. بیمار در سال ۱۳۹۶ وارد سیکل درمانی ICSI گردید، اما به‌دلیل رشد تنها یک فولیکول، سیکل لغو و IUI جایگزین شد که نتیجه‌ای در پی نداشت. در ادامه و به‌منظور بازبانی عملکرد تخمدانی از طریق پیوند بافت منجمد شده، در سال ۱۳۹۷ یک قطعه از بافت تخمدان بر روی بازوی راست (هتروتوپیک) و قطعه‌ی دیگر در تخمدان راست (ارتوتوپیک) کاشته شد. در پیگیری‌های سونوگرافیک پس از پیوند، در هر دو ناحیه رشد فولیکول فعال مشاهده

قشری<sup>۶</sup> تخمدان که حاوی تعداد زیادی فولیکول‌های اولیه و نابالغ است، برداشته، فریز و در دمای بسیار پایین (اغلب در نیتروژن مایع در ۱۹۶- درجه سانتی‌گراد) نگهداری می‌شود. در صورت نیاز، بافت منجمد پس از ذوب شدن مجدداً به بدن فرد بازگردانده می‌شود [۱۵،۱۶]. فرآیند پیوند بافت تخمدان<sup>۷</sup> می‌تواند به دو صورت انجام شود: ۱. ارتوتوپیک<sup>۸</sup>؛ پیوند در محل طبیعی تخمدان یا نزدیک آن، که امکان بارداری طبیعی را فراهم می‌کند و ۲. هتروتوپیک<sup>۹</sup>؛ پیوند در محل‌های دیگر بدن مانند زیر پوست بازو، دیواره شکم یا فضای قدامی لگن. هر دو روش می‌توانند به احیای عملکرد اندوکراین منجر شوند. هرچند پیوند ارتوتوپیک معمولاً شانس بارداری طبیعی بیشتری دارد [۱۷]. با این حال، مطالعات نشان داده‌اند که پیوندهای هتروتوپیک نیز می‌توانند تولید هورمونی مؤثر، رشد فولیکولی و حتی بازبانی قاعدگی را موجب شوند که این مسأله به‌ویژه در بیمارانی که امکان جراحی در لگن ندارند، ارزش بالینی ویژه‌ای دارد [۳،۸،۹].

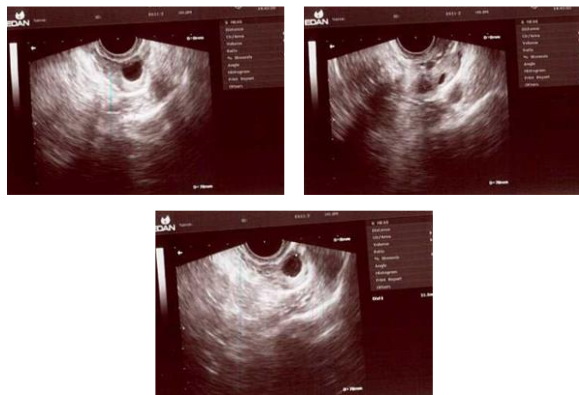
POI که با قطع قاعدگی پیش از ۴۰ سالگی، افزایش FSH و کاهش AMH مشخص می‌شود، یکی از چالش‌های عمده باروری در زنان محسوب می‌گردد. این وضعیت می‌تواند ناشی از علل ژنتیکی، خودایمنی، درمان‌های سرطان، یا ایدیوپاتیک باشد و به از بین رفتن ذخیره فولیکولی تخمدان منجر شود [۱۰،۱۱]. بیماران مبتلا به POI علاوه بر ناباروری، با علائم هیپواستروژنیسم<sup>۱۰</sup> و عوارض سیستمیک ناشی از آن مانند پوکی استخوان، بیماری‌های قلبی‌عروقی و کاهش کیفیت زندگی نیز روبه‌رو هستند. در چنین شرایطی، درمان‌های معمول تحریک تخمدانی و IVF معمولاً پاسخ‌گوی نیاز باروری نیستند، زیرا ذخیره فولیکولی تخمدان به‌شدت کاهش یافته یا از بین رفته است [۱۲،۱۳]. در سال‌های اخیر، گزارش‌های متعددی از موفقیت پیوند اتولوگ بافت تخمدان منجمد در بازبانی عملکرد تخمدان، بازگشت قاعدگی، ترشح استروژن و حتی بارداری طبیعی منتشر شده است. شواهد موجود نشان می‌دهد که میزان بارداری پس از پیوند بافت تخمدان بین ۳۰ تا ۴۰ درصد و طول عمر عملکردی بافت پیوندی معمولاً بین ۲ تا ۵ سال است [۴،۱۴]. علاوه بر این، گزارش‌هایی از افزایش سطح AMH و مشاهده‌ی فولیکول‌های فعال در سونوگرافی پس از پیوند نیز ثبت شده است که تأییدی بر بازسازی عملکرد فولیکولی می‌باشد [۱۵،۱۶].

در این میان، ترکیب روش‌های پیوند با تکنیک‌های کمک‌باروری (ART) مانند ICSI و انتقال جنین منجمد (FET) نیز در افزایش شانس بارداری نقش بسزایی دارد. در بیماران مبتلا به POI، گاه احیای نسبی عملکرد تخمدان پس از پیوند می‌تواند فرصت ارزشمندی برای استفاده از فولیکول‌های باقیمانده یا بهبود پاسخ به درمان‌های باروری فراهم سازد [۱۷]. با وجود آنکه فریز و پیوند بافت تخمدان هنوز به‌عنوان روشی تخصصی و در مراکز محدودی انجام می‌شود، تجربه‌های موفق جهانی و نیز گزارش‌های موردی از کشورهایی نظیر دانمارک، بلژیک، ایران و ژاپن نشان داده‌اند که این تکنیک می‌تواند به‌طور عملی منجر به تولد نوزادان زنده

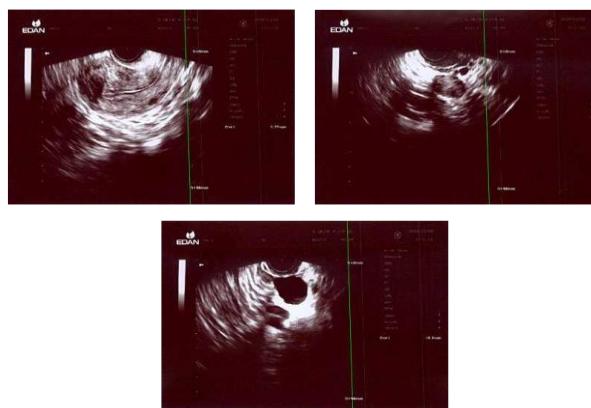
Heterotopic<sup>۹</sup>  
Hypoestrogenism<sup>۱۰</sup>

Cortical Layer<sup>۶</sup>  
Ovarian Tissue Transplantation<sup>۷</sup>  
Orthotopic<sup>۸</sup>

پتانسیل بازسازی عملکردی بافت تخمدان در محیط‌های مختلف کمک نماید.



**شکل ۱:** نمای اولیه از وضعیت تخمدان و ارزیابی پیش‌عملیاتی قبل از پیوند بافت تخمدان، شامل بررسی ذخیره فولیکولی و ساختار قشری-مدولاری تخمدان؛ مستندسازی پایه‌ای جهت مقایسه با نتایج پس از پیوند.



**شکل ۲:** نمای پیگیری پس از پیوند اتولوگ بافت تخمدان، نشان‌دهنده بازگشت فعالیت فولیکولوژیک و ترمیم ساختار تخمدانی در محل‌های ارتوتوپیک و هتروتوپیک؛ شواهد سونوگرافیک از بازیابی عملکرد تخمدانی پس از گذشت بیش از یک سال از پیوند.

### بحث

هدف این مطالعه، گزارش و تحلیل دقیق یک مورد پیوند اتولوگ OTC در بیمار مبتلا به POI مراجعه کننده به بیمارستان فوق تخصصی صارم تهران بود تا امکان بازگشت عملکرد اندوکراین، فولیکولوژیک و باروری پس از پیوند بررسی شود. این تحقیق به دنبال ارزیابی اثربخشی و ماندگاری پیوند در محل‌های ارتوتوپیک و هتروتوپیک و همچنین نقش ART در دستیابی به بارداری موفق بود. ضرورت انجام آن از این جهت بود که با افزایش نیاز به حفظ باروری در زنان در معرض نارسایی تخمدان یا درمان‌های آسیب‌زا، مستندسازی نتایج موفق و پایدار چنین روش‌هایی

گردید و سطح AMH از ۰.۰۸ به ۰.۸ افزایش یافت که بیانگر بازگشت نسبی عملکرد تخمدان بود (شکل ۱ و شکل ۲). در ادامه روند درمان ناباروری، بیمار تحت چندین سیکل ICSI قرار گرفت:

۱۳۹۷/۰۵/۱۶: ICSI نخست (ناموفق)، ۱۳۹۷/۱۲/۱۴: ICSI دوم (ناموفق) و ۱۳۹۸/۰۱/۳۱: ICSI با تخمک اهدایی

به دنبال آن، بیمار در ۱۳۹۸/۰۳/۱۱ تحت FET قرار گرفت که منجر به بارداری شد اما با سقط خودبه‌خودی خاتمه یافت. در سیکل بعدی، در تاریخ ۱۳۹۹/۰۳/۲۶ مجدداً FET انجام گردید که منجر به بارداری دوقلویی موفق شد و نهایتاً تولد نوزادان زنده گزارش گردید. پس از زایمان، بیمار به مدت چهار ماه دارای قاعدگی منظم بود، اما پس از آن، تنها با مصرف دوفاستون قاعدگی ایجاد می‌شد. در تاریخ ۱۴۰۴/۰۴/۱۹، با توجه به افزایش مجدد سطح FSH و شواهد افت عملکرد تخمدانی، کاشت مجدد بافت تخمدان در چربی بازوی راست در تاریخ ۱۴۰۴/۰۷/۱۱ انجام گردید. در حال حاضر، بیمار تحت پیگیری هورمونی و سونوگرافیک پس از پیوند دوم قرار دارد. بنابراین، تشخیص نهایی برای این فرد، POI و ناباروری ثانویه و نیز اقدامات درمانی انجام‌شده، فریز و انجماد بافت تخمدان، پیوند بافت تخمدان به صورت ارتوتوپیک و هتروتوپیک، درمان‌های کمک‌باروری (FET, ICSI, IUI)، پیگیری عملکرد هورمونی (FSH, LH, AMH, E2) و سونوگرافی فولیکولی بود. اطلاعات زایمان دو نوزاد زنده ۳۵ هفته بدین صورت گزارش شد که مشخصات قل اول شامل: نوزاد دختر با آپگار ۹/۷، وزن: ۱۹۳۰ گرم، قد ۴۵ سانتی متر و دورسر ۳۱ سانتی متر بود. برای قل دوم مواردی نیز از قبیل نوزاد پسر با آپگار ۹/۷، وزن ۱۷۹۵ گرم، قد ۴۴ سانتی متر و دورسر ۳۰ سانتی متر گزارش گردید. پس از زایمان ایشان به مدت چهار ماه خونریزی ماهیانه مرتب داشتند، اما سپس با دوفاستون قاعدگی رخ می‌داد. در تاریخ ۱۴۰۴/۰۴/۱۹ با توجه به افزایش میزان FSH مجدداً کاشت تخمدان توصیه گردید که در تاریخ ۱۴۰۴/۰۷/۱۱ بعد از انجام مجدد آزمایشات هورمونی، بافت تخمدان در داخل چربی بازوی راست کاشته شد.

این گزارش بالینی، نمونه‌ای بارز از موفقیت بالینی پیوند بافت تخمدان در بازگرداندن عملکرد هورمونی و فولیکولوژیک در بیماری است که با شاخص‌های کلاسیک نارسایی زودرس تخمدان تشخیص داده شده بود. افزایش قابل توجه AMH و مشاهده رشد فولیکول در هر دو محل کاشت، حاکی از بقای سلول‌های فولیکولی و احیای نسبی عملکرد تخمدان پس از پیوند است. نکته قابل توجه در این مورد، بارداری موفق دوقلویی پس از پیوند بافت تخمدان و استفاده از روش FET است که از نظر بالینی نشان‌دهنده بازیابی عملکرد اندوکراین و بهبود پاسخ تخمدانی به درمان‌های کمک‌باروری است. همچنین، افزایش طول عمر عملکردی بافت پیوندی (در حدود چند سال تا بروز مجدد افزایش FSH و نیاز به پیوند دوم) از نکات مهمی است که با یافته‌های مطالعات جهانی در زمینه عملکرد طولانی‌مدت پیوندهای اتولوگ تخمدانی همخوانی دارد. این مورد، به‌ویژه از منظر کاربرد همزمان پیوند هتروتوپیک و ارتوتوپیک، ارزش پژوهشی قابل توجهی دارد؛ زیرا مقایسه‌ی پاسخ فولیکولی در هر دو محل کاشت (تخمدان راست و بافت چربی بازوی راست) می‌تواند به درک بهتر

فریز شده در دیواره قدامی شکم انجام گرفت. نتایج نشان داد که در عرض ۹ هفته پس از پیوند، علائم یائسگی برطرف و سطوح استرادیول افزایش، در حالی که FSH و LH کاهش یافتند. همچنین ۲۴ هفته بعد، سطوح هورمونی به محدوده طبیعی بازگشت و رشد فولیکولی در بافت پیوندی تأیید شد. این یافته‌ها نشان دادند که پیوند هتروتوپیک بافت تخمدان می‌تواند عملکرد تخمدانی را به‌طور مؤثر بازگرداند و راهکاری فیزیولوژیک برای درمان نارسایی تخمدان ناشی از درمان‌های گنادتوکسیک<sup>۱۴</sup> فراهم آورد.<sup>[۲۱]</sup> نتایج تحقیق حاضر با مطالعه Radwan و همکاران همسو بود زیرا در هر دو مورد بازگشت عملکرد اندوکراین و فولیکولوژیک پس از پیوند بافت فریز شده تخمدان مشاهده شد. با این حال، تفاوت اصلی در زمینه بالینی و طرح پیوند بود؛ در مطالعه Radwan علت نارسایی، درمان‌های تهاجمی سرطان بود، در حالی که در کیس حاضر، نارسایی تخمدان ایدیوپاتیک گزارش شد. از سوی دیگر، در مطالعه Radwan صرفاً پیوند هتروتوپیک انجام شد، اما در پژوهش ما پیوند ارتوتوپیک و هتروتوپیک به‌صورت ترکیبی صورت گرفت. همچنین در مورد فعلی، پس از بازبایی عملکرد تخمدانی، از ART برای ایجاد بارداری بهره گرفته شد؛ در حالی که مطالعه Radwan بر بازبایی عملکرد طبیعی تخمدان تمرکز داشت. بنابراین، مطابقت نتایج در بازبایی عملکرد تخمدانی، بیانگر کارایی جهانی روش پیوند بافت تخمدان است، اما تفاوت در علت نارسایی، محل پیوند و راهبردهای درمانی پس از آن، منجر به تفاوت در زمان و الگوی پاسخ فیزیولوژیک میان دو مطالعه شد.

Soares و همکاران (۲۰۲۵) در گزارشی موردی، اولین تولد زنده در اروپا پس از پیوند اتولوگ بافت تخمدان فریز شده در بازمانده لوسمی میلوئید حاد (AML)<sup>۱۵</sup> را ارائه کردند.<sup>[۲۲]</sup> در این مطالعه، بافت تخمدان از بیمار ۱۸ ساله‌ای که در مرحله بهبودی کامل بیماری قرار داشت، پیش از پیوند سلول‌های بنیادی آلوتژنیک فریز شد. دوازده سال بعد، به‌دلیل بروز نارسایی زودرس تخمدان و تمایل بیمار به بارداری، پیوند بافت انجام گرفت. پیش از پیوند، غربالگری جامع حداقل بیماری باقیمانده (MRD)<sup>۱۶</sup> شامل بررسی‌های هیستولوژیک، ایمونوهیستوشیمی<sup>۱۷</sup>، RT-PCR و زونترانسپلنتیشن<sup>۱۸</sup> به موش‌های ایمنی‌زدوده برای اطمینان از عدم آلودگی سلول‌های بدخیم انجام شد.<sup>[۲۲]</sup> پس از تأیید ایمنی، پیوند لاپاروسکوپی بافت انجام و عملکرد تخمدانی پس از چهار ماه بازگشت. با انجام سیکل طبیعی تعدیل‌شده IVF، بارداری موفق حاصل شد و در هفته ۳۴، تولد زنده‌ی نوزاد پسر گزارش گردید. بیمار تا سه سال پس از پیوند بدون عود بیماری باقی ماند. این مطالعه نشان داد که با غربالگری دقیق و انتخاب مناسب بیمار، پیوند بافت تخمدان در بازماندگان لوسمی می‌تواند هم‌ایمن و هم اثربخش باشد.<sup>[۲۲]</sup> نتایج مطالعه حاضر با یافته‌های Soares و همکاران از نظر بازبایی عملکرد تخمدانی و امکان بارداری پس از پیوند بافت فریز شده هم‌راستا بود. در هر دو مورد، بازگشت عملکرد اندوکراین و فولیکولوژیک منجر به امکان باروری شد. با این حال، تفاوت‌های مهمی

می‌تواند به توسعه پروتکل‌های بالینی و تصمیم‌گیری درمانی کمک کند. بیمار مورد مطالعه، خانمی ۴۰ ساله با سابقه نازایی ثانویه و نارسایی زودرس تخمدان بود که مقادیر FSH بالا و AMH پایین نشان‌دهنده کاهش شدید ذخیره تخمدانی داشت. در سال ۱۳۹۵ بافت تخمدان او فریز شد و پس از چند سال، پیوند اتولوگ در محل‌های ارتوتوپیک و هتروتوپیک انجام گرفت. در پیگیری‌های بعدی، بازگشت عملکرد هورمونی و فولیکولوژیک مشاهده شد و بیمار وارد چرخه‌های ART از جمله ICSI و FET گردید. این گزارش با تأکید بر تداوم عملکرد پیوندی و نقش ترکیبی پیوند و ART، اهمیت بالینی روش‌های حفظ و بازبایی باروری را در بیماران با POI برجسته می‌کند.

Mardešić و همکاران در سال ۲۰۱۷، در پژوهشی موردی که در کلینیک Pronatal پراگ انجام شد، به بررسی موفقیت پیوند بافت تخمدان پس از درمان‌های گنادتوکسیک در یک خانم ۳۳ ساله مبتلا به نارسایی زودرس تخمدان ناشی از درمان سرطان پستان پرداختند.<sup>[۲۰]</sup> در این مطالعه، بافت تخمدانی پیش از شیمی‌درمانی و پرتودرمانی فریز شد و پس از پایان درمان، پیوند اتولوگ با موفقیت انجام گرفت. نتایج آن مطالعه نشان داد که عملکرد تخمدانی و هورمونی بیمار پس از پیوند بازبایی شده و چرخه قاعدگی و سطح هورمون‌های جنسی به وضعیت فیزیولوژیک نزدیک بازگشت؛ بنابراین نویسندگان نتیجه گرفتند که فریز و پیوند بافت تخمدان یکی از گزینه‌های مؤثر در حفظ باروری زنان جوان در معرض درمان‌های گنادتوکسیک است.<sup>[۲۰]</sup> نتایج پژوهش حاضر نیز با یافته‌های Mardešić و همکاران هم‌راستا بود زیرا در هر دو مطالعه، بازگشت عملکرد اندوکراین و فولیکولوژیک تخمدان پس از پیوند بافت فریز شده مشاهده شد. با این حال، تفاوت‌هایی نیز وجود داشت؛ در مطالعه Mardešić علت اولیه نارسایی، آسیب ناشی از شیمی‌درمانی بود، در حالی که در مورد حاضر، نارسایی تخمدان منشأ ایدیوپاتیک<sup>۱۱</sup> (غیراتروژنیک)<sup>۱۲</sup> داشت. علاوه بر این، در مطالعه حاضر از پیوندهای ارتوتوپیک و هتروتوپیک به‌صورت هم‌زمان استفاده شده، در حالی که در پژوهش Mardešić تنها پیوند ارتوتوپیک انجام گردید. همچنین در کیس فعلی، پس از بازگشت عملکرد تخمدانی، از ART برای تسهیل بارداری استفاده شد. بنابراین، می‌توان گفت مطابقت نتایج در بازگشت عملکرد تخمدانی به اثربخشی روش OTC اشاره دارد، اما تفاوت در شرایط زمینه‌ای، نوع پیوند و راهبردهای درمانی، علت تفاوت در جزئیات پاسخ بالینی و زمان بازبایی عملکرد محسوب می‌شود.

در سال ۲۰۱۶، پیوند اتولوگ بافت تخمدان فریز شده در خانمی ۲۸ ساله با POI ناشی از درمان‌های تهاجمی سرطان دهانه رحم توسط Radwan و همکارانش بررسی و ارزیابی شد.<sup>[۲۱]</sup> در این پژوهش، بیمار پس از انجام سزارین و هیستریکتومی رادیکال همراه با اوفورکتومی<sup>۱۳</sup> دوطرفه، تحت شیمی‌درمانی و پرتودرمانی قرار گرفت. بخشی از بافت تخمدان او پیش از درمان فریز شد و سیزده ماه پس از جراحی، پیوند هتروتوپیک بافت

Acute Myeloid Leukemia (AML)<sup>۱۵</sup>  
Minimal Residual Disease (MRD)<sup>۱۶</sup>  
Immunohistochemistry (IHC)<sup>۱۷</sup>  
Xenotransplantation<sup>۱۸</sup>

Idiopathic<sup>۱۱</sup>  
Non-Iatrogenic<sup>۱۲</sup>  
Oophorectomy<sup>۱۳</sup>  
Gonadotoxic Treatments<sup>۱۴</sup>

## منابع مالی

هزینه‌های این طرح توسط مرکز تحقیقات زنان، زایمان و ناباروری صارم تأمین گردیده است.

## منابع

- 1 Rajabi, Z., Aliakbari, F. & Yazdekhasti, H. Female Fertility Preservation, Clinical and Experimental Options. *Journal of reproduction & infertility* 19, 125-132 (2018).
- 2 Emrich, N. L. A., Eienkel, R., Färber, C. M., Schallmoser, A. & Sängler, N. Ovarian tissue cryopreservation for fertility preservation: a two-decade single-center experience with 451 children and adolescents. *Reproductive biology and endocrinology* : RB&E 23, 51, doi:10.1186/s12958-025-01388-x (2025).
- 3 Rowling, H. R., van der Westerlaken, L. A. J. & Lashley, E. E. L. O. To improve outcome after ovarian tissue cryopreservation and transplantation: Clinical approach based on a case series and literature review. *Journal of Obstetrics and Gynaecology Research* 51, e70080, doi:https://doi.org/10.1111/jog.70080 (2025).
- 4 Karimizadeh, Z., Saltanatpour, Z., Tarafdari, A., Rezaeinejad, M. & Hamidieh, A. A. Ovarian tissue cryopreservation and transplantation techniques, and the clinical outcomes. *Therapeutic advances in reproductive health* 19, 26334941251340517, doi:10.1177/26334941251340517 (2025).
- 5 Kristensen, S. G. & Andersen, C. Y. Cryopreservation of Ovarian Tissue: Opportunities Beyond Fertility Preservation and a Positive View Into the Future. *Frontiers in endocrinology* 9, 347, doi:10.3389/fendo.2018.00347 (2018).
- 6 Silber, S. J. et al. In-vitro maturation and transplantation of cryopreserved ovary tissue: understanding ovarian longevity. *Reproductive BioMedicine Online* 44, 504-514, doi:https://doi.org/10.1016/j.rbmo.2021.11.015 (2022).
- 7 Fathi, R., Rezazadeh Valojerdi, M., Salehnia, M., Ebrahimi, B. & Salman Yazdi, R. Ovarian Tissue Transplantation: Advantages, Disadvantages and Upcoming Challenges (A Review Article).

نیز وجود داشت. در مطالعه Soares، بیمار پیش‌تر به دلیل سرطان خون تحت درمان‌های شدید و پیوند مغز استخوان قرار گرفته بود، در حالی که در کیس حاضر نارسایی تخمدان ایدیوپاتیک و غیریاتروژنیک بود. همچنین در آن مطالعه، تمرکز اصلی بر ایمنی پیوند و حذف خطر عود بدخیمی با انجام غربالگری‌های مولکولی و ایمونوهیستوشیمی بود، اما در تحقیق ما تمرکز بر کارایی فیزیولوژیک و دوام عملکرد پیوند در محل‌های مختلف (ارتوتوپیک و هتروتوپیک) بود. افزون بر این، در مطالعه Soares بارداری از طریق IVF طبیعی تعدیل شده حاصل شد، در حالی که در مورد ما از روش‌های پیشرفته ART نظیر ICSI و FET برای تسهیل بارداری استفاده گردید. بنابراین، هرچند هر دو مطالعه در بازگشت عملکرد تخمدانی هم‌نتیجه‌اند، تفاوت در پیش‌زمینه‌ی بالینی، میزان خطر بدخیمی و طراحی درمان پس از پیوند، علت تفاوت در مسیر دستیابی به بارداری و پیامدهای نهایی میان دو تحقیق است.

## نتیجه گیری

نتایج این مطالعه نشان داد که پیوند اتولوگ بافت تخمدان فریز شده در بیمار مبتلا به نارسایی زودرس تخمدان می‌تواند به‌طور موفق موجب بازگشت عملکرد اندوکراین و فولیکولوزیک شود و امکان استفاده از این عملکرد بازسازی شده در درمان‌های کمک‌باروری را فراهم سازد. در این مورد، پیوند هم‌زمان در محل‌های ارتوتوپیک و هتروتوپیک منجر به حفظ طولانی‌تر عملکرد بافتی و افزایش احتمال پاسخ تخمدانی مؤثر گردید. ضرورت انجام این تحقیق از نیاز روزافزون به روش‌های مؤثر حفظ و بازگردانی باروری در زنان با نارسایی تخمدان ناشی از علل مختلف، به‌ویژه موارد غیریاتروژنیک، ناشی می‌شود. نتایج این مطالعه بیانگر آن است که ترکیب دو محل پیوند می‌تواند مزیت‌هایی در تداوم و پایداری عملکرد تخمدان داشته باشد و به‌عنوان روشی امیدبخش برای بیماران مشابه مطرح شود. در مطالعات آینده، پیشنهاد می‌شود پیگیری‌های بلندمدت‌تری جهت ارزیابی دوام عملکرد هورمونی و باروری انجام گیرد، همچنین بررسی‌های کمی بر میزان آنژیوژنز، بقا و رشد فولیکول‌ها پس از پیوند صورت گیرد. به‌علاوه، مقایسه‌ی سیستماتیک بین پیوند ارتوتوپیک، هتروتوپیک و ترکیبی در جمعیت‌های بزرگ‌تر می‌تواند به بهینه‌سازی رویکردهای بالینی و افزایش موفقیت در بازیابی باروری کمک کند.

## ملاحظات اخلاقی

در انجام این پژوهش، تمامی اصول اخلاق در تحقیق‌های پزشکی و زیستی مطابق با بیانیه هلسینکی رعایت شد و حفظ حقوق، کرامت، و حریم رازداری شرکت‌کننده لحاظ شد.

## تعارض منافع

در این مطالعه هیچگونه تعارض منافی وجود ندارد.

- 16 Zhai, J. et al. In Vitro Activation of Follicles and Fresh Tissue Auto-transplantation in Primary Ovarian Insufficiency Patients. *The Journal of clinical endocrinology and metabolism* 101, 4405-4412, doi:10.1210/jc.2016-1589 (2016).
- 17 Huang, C. et al. Transplantation of UC-MSCs in ovary improves ovarian function and intermediate outcomes in IVF/ICSI cycles of POI patients: a clinical cohort study. *Stem cell research & therapy* 16, 552, doi:10.1186/s13287-025-04680-0 (2025).
- 18 Shafti, V. & Azarboo, A. Ovarian Tissue Cryopreservation for An Extended Reproductive Lifespan: A Natural Means to Delay Menopause. *Sarem Journal of Medical Research* 10, 95-102, doi:DOI: 1052547/sjrm.10.2.7 (2025).
- 19 Saremi, A. New Horizons in Ovarian Tissue Cryopreservation: From Clinical Evidence to Research Perspectives. *Sarem Journal of Medical Research* 10, 109-112, doi:DOI: 1052547/sjrm.10.3.1 (2025).
- 20 Mardešić, T., Jelínková, L. & Melicharová, L. [Successful ovarian tissue transplantation in woman with premature ovarian failure after gonadotoxic treatment]. *Ceska gynekologie* 82, 38-41 (2017).
- 21 Radwan, P., Abramik, A., Wilczyński, J. & Radwan, M. Successful autotransplantation of cryopreserved ovarian tissue with recovery of the ovarian function. *Ginekologia polska* 87, 235-240, doi:10.17772/gp/61981 (2016).
- 22 Schmidt, K. T. et al. Autotransplantation of cryopreserved ovarian tissue in 12 women with chemotherapy-induced premature ovarian failure: the Danish experience. *Fertil Steril* 95, 695-701, doi:10.1016/j.fertnstert.2010.07.1080 (2011).
- Journal of Mazandaran University of Medical Sciences 24, 253-265 (2014).
- 8 Demeestere, I., Simon, P., Emiliani, S., Delbaere, A. & Englert, Y. Orthotopic and heterotopic ovarian tissue transplantation. *Human reproduction update* 15, 649-665, doi:10.1093/humupd/dmp021 (2009).
- 9 Grynberg, M. et al. Ovarian tissue and follicle transplantation as an option for fertility preservation. *Fertility and Sterility* 97, 1260-1268, doi:https://doi.org/10.1016/j.fertnstert.2012.04.042 (2012).
- 10 Benetti-Pinto, C. L. et al. Premature ovarian insufficiency: A hormonal treatment approach. *Revista brasileira de ginecologia e obstetricia : revista da Federacao Brasileira das Sociedades de Ginecologia e Obstetricia* 42, 511-518, doi:10.1055/s-0040-1716929 (2020).
- 11 Sharata, E. E. et al. Decoding premature ovarian insufficiency: A full spectrum review from epidemiology to management with emphasis on cyclophosphamide-evoked ovarian injury. *Food and Chemical Toxicology* 205, 115719, doi:https://doi.org/10.1016/j.fct.2025.115719 (2025).
- 12 Ishizuka, B. Current Understanding of the Etiology, Symptomatology, and Treatment Options in Premature Ovarian Insufficiency (POI). *Frontiers in endocrinology* 12, 626924, doi:10.3389/fendo.2021.626924 (2021).
- 13 Kim, H. K. & Kim, T. J. Current Status and Future Prospects of Stem Cell Therapy for Infertile Patients with Premature Ovarian Insufficiency. *Biomolecules* 14, doi:10.3390/biom14020242 (2024).
- 14 Lotz, L., Dittrich, R., Hoffmann, I. & Beckmann, M. W. Ovarian Tissue Transplantation: Experience From Germany and Worldwide Efficacy. *Clinical medicine insights. Reproductive health* 13, 1179558119867357, doi:10.1177/1179558119867357 (2019).
- 15 Sonigo, C., Beau, I., Binart, N. & Grynberg, M. Anti-Müllerian Hormone in Fertility Preservation: Clinical and Therapeutic Applications. *Clinical medicine insights. Reproductive health* 13, 1179558119854755, doi:10.1177/1179558119854755 (2019).