


Incarcerated Hernia in Falciform Ligament: A Case Report

ARTICLE INFO

Article Type

Case Report

Authors

Arash Azizi^{1*}, Mohammad Reza Nateghi^{1,2} 

1- Sarem Gynecology, Obstetrics and Infertility Research Center, Sarem Women's Hospital, Iran University of Medical Science (IUMS), Tehran, Iran

2 Sarem Cell Research Center (SCRC), Sarem

*Corresponding Authors:

Arash Azizi; Sarem Fertility & Infertility Research Center (SAFIR), Sarem Women's Hospital, Iran University of Medical Sciences (IUMS), Tehran, Iran.

Address: Sarem Women Hospital, Basij Square, Phase 3, Ekbatan Town, Tehran, Iran. Postal code: 1396956111, Phone: +98 (21) 44670888, Fax: +98 (21) 44670432.

ABSTRACT

Introduction: Internal hernia is the protrusion of the abdominal viscera through the peritoneal or mesenteric opening, which remains within the boundaries of the abdominal cavity. Falciform ligament hernia is a rare type of internal hernia that occurs through an abnormal opening in the falciform ligament of the liver and accounts for 0.2% of all internal hernias. Presentation of signs and symptoms can often be nonspecific, with most case reports presenting with acute onset abdominal pain and signs suggestive of obstruction. Therefore, the aim of this study was the incarcerated abdominal hernia in the falciform ligament as a case report.

Case Introduction: A 32-year-old woman referred to the emergency department of Sarem Hospital in Tehran due to acute abdominal pain, nausea and slight dizziness. After observing the sonography by the emergency doctor and performing relevant examinations and diagnosing umbilical hernia, he was referred to the general surgeon of the hospital for consultation. After telephone consultation with him, the patient was hospitalized for surgery. After being hospitalized and transferred to the operating room under general anesthesia, he underwent surgery. Finally, after a successful operation, the patient was transferred to the recovery room in a good condition and then discharged.

Conclusion: Presentation of signs and symptoms can often be non-specific. In most of the case reports, the patient comes to medical centers with the acute onset of abdominal pain and symptoms indicating obstruction. Nevertheless, timely and accurate management will be very important in preventing complications and mortality in these patients.

Keywords: Falciform Ligament; Incarcerated Hernia; Case Report; Hospital.

Received: 19 May 2024
Accepted: 04 June 2024
e Published: 07 December 2024

Article History

Copyright© 2024, ASP Ins. This open-access article is published under the terms of the Creative Commons Attribution-Noncommercial 4.0 International License which permits Share (copy and distribute the material in any medium or format) and Adapt (remix, transform, and build upon the material) under the Attribution-Noncommercial terms.

نتیجه گیری: ارایه ی علائم و نشانه‌ها اغلب می‌تواند غیر اختصاصی باشد. در بیشتر گزارش‌های موردی، بیمار با شروع حاد درد شکمی و علائمی حاکی از انسداد به مراکز درمانی مراجعه می‌کند. با این وجود، مدیریت به موقع و دقیق در پیشگیری از عوارض و مرگ و میر در این بیماران بسیار مهم خواهد بود.

کلیدواژه‌ها: رباط فالسیفرم؛ فتق شکمی گیرافتاده یا اینکارسره؛ گزارش موردی؛ بیمارستان.

تاریخ دریافت: ۱۴۰۳/۰۲/۳۰

تاریخ پذیرش: ۱۴۰۳/۰۳/۱۵

***نویسنده مسئول:** آرش عزیزی؛ مرکز تحقیقات زنان، زایمان و ناباروری صارم، بیمارستان فوق تخصصی صارم، دانشگاه علوم پزشکی ایران، تهران، ایران. آدرس: تهران، شهرک اکباتان، فاز ۳، میدان بسیج، بیمارستان فوق تخصصی صارم. کد پستی: ۱۳۹۶۹۵۶۱۱۱. تلفن: ۰۲۱۴۴۶۷۰۸۸۸. فکس: ۰۲۱۴۴۶۷۰۴۳۲.

مقدمه

در علم پزشکی، فتق انسدادی بخش کوچکی از فتق‌های شکمی را تشکیل می‌دهد. اگرچه نادر است، اما بیشترین میزان مرگ و میر را در بین آن‌ها دارد. تشخیص بالینی چالش برانگیز اغلب به دلیل عدم وجود علائم و نشانه‌های خاص که معمولاً در سایر فتق‌های مغبنی شکمی ظاهر می‌شود، نادیده گرفته می‌شود^[۱، ۲]. شایع‌ترین تظاهرات بالینی انسداد روده با علت ناشناخته است و تشخیص با کمک روش‌های تصویربرداری مانند سی‌تی اسکن یا در حین جراحی اکتشافی انجام می‌شود. فتق انسدادی معمولاً زنان مسن، چندزا، لاغر و آنهایی که فشار داخل شکمی افزایش یافته را تحت تاثیر قرار می‌دهد^[۳]. تشخیص زودهنگام و درمان جراحی ضروری است و تأخیر درمان با میزان مرگ و میر بالا، افزایش میزان عوارض و افزایش طول مدت اقامت پس از عمل همراه است. درمان را می‌توان با لاپاراتومی معمولی یا ویدئولاپاراسکوپی انجام داد^[۴، ۵] (شکل ۱).

فتق شکمی گیرافتاده یا اینکارسره (Incarcerated) در لیگامان Falciform: گزارش موردی

آرش عزیزی^{۱*}، محمد رضا ناطقی^{۱، ۲} 

^۱ مرکز تحقیقات زنان، زایمان و ناباروری صارم، بیمارستان فوق تخصصی صارم، دانشگاه علوم پزشکی ایران، تهران، ایران
^۲ پژوهشکده سلولی و مولکولی و سلول‌های بنیادی صارم (SCRC)، بیمارستان فوق تخصصی صارم، تهران، ایران

چکیده

مقدمه: فتق داخلی بیرون زدگی احشاء شکم از طریق روزنه صفاقی یا مزانتریک است که در داخل مرزهای حفره شکمی باقی می‌ماند. فتق رباط فالسیفرم یک نوع نادر از فتق داخلی است که از طریق یک سوراخ غیرطبیعی در رباط فالسیفرم کبد رخ می‌دهد و ۰٫۲ درصد از کل فتق‌های داخلی را تشکیل می‌دهد. ارایه علائم و نشانه‌ها اغلب می‌تواند غیر اختصاصی باشد، در بیشتر گزارش‌های موردی، بیمار با شروع حاد درد شکمی و علائمی حاکی از انسداد است. بنابراین، هدف از این مطالعه، فتق شکمی گیرافتاده یا اینکارسره (Incarcerated) در لیگامان Falciform به صورت یک گزارش موردی بود.

معرفی مورد: خانمی ۳۲ ساله به علت درد حاد شکمی، تهوع و اندکی سرگیجه به اورژانس بیمارستان فوق تخصصی صارم تهران مراجعه نمود. با مشاهده ی سونوگرافی توسط پزشک اورژانس و انجام معاینات مربوطه و تشخیص فتق نافی جهت مشاوره به جراح عمومی بیمارستان ارجاع داده شد. پس از مشاوره ی تلفنی با ایشان، بیمار جهت انجام عمل جراحی بستری گردید. بعد از انجام امور بستری و انتقال به اتاق عمل تحت بیهوشی جنرال تحت عمل جراحی قرار گرفت. در نهایت، بیمار پس از عمل موفقیت آمیز با حال خوب به ریکاوری منتقل و سپس ترخیص گردید.

intestine is trapped, stool may not be able to pass through the intestine.

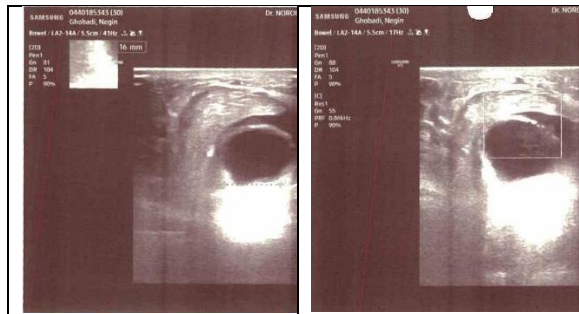
An incarcerated hernia is a part of the intestine or abdominal tissue^۱ that becomes trapped in the sac of a hernia—the bulge of soft tissue that pushes through a weak spot in the abdominal wall. If part of the

فتق شکمی گیرافتاده یا اینکارسره (Incarcerated) در لیگمان Falciform در بیمارستان فوق تخصصی صارم تهران بود.

معرفی مورد

خانمی ۳۲ ساله در تاریخ ۱۴۰۲/۱۲/۱۳ به علت درد حاد شکمی، تهوع و اندکی سرگیجه به اورژانس بیمارستان فوق تخصصی صارم تهران مراجعه نمود. طی شرح حال اخذ شده توسط تریاژ اورژانس، ایشان در سوابق خود در سال ۱۴۰۱ سابقه جراحی سزارین را ذکر نمود. علایم حیاتی اولیه ایشان توسط پرستار اورژانس به شرح BP: ۸۱/۱۲۰ و PR: ۱۸ و RR: ۱۸ و T: ۳۶.۱ ثبت گردید. با مشاهده سونوگرافی بیمار توسط پزشک اورژانس و انجام معاینات مربوطه و تشخیص فتق نافی جهت مشاوره به جراح عمومی بیمارستان ارجاع داده شد (شکل شماره ۲). پس از مشاوره ی تلفنی با ایشان، بیمار جهت انجام عمل جراحی بستری گردید.

بعد از انجام امور بستری و انتقال به اتاق عمل تحت بیهوشی جنرال از ساعت ۲۱/۵۰ الی ۲۲/۴۰ به وسیله انجام عمل های Laparoscopic Exploring Hernia Repair و Enterolysis قرار گرفت. پس از بیهوشی کامل و انجام Prep and Drape با برش میدلاین بالا و پایین ناف، ساک فتق جدا شد. فتق در ناحیه لیگمان فالسی پاروم اینکارسره شده و لذا از روی لیگمان رد شد و و سپس چسبندگی روده آزاد گردید. محتویات ساک جهت پاتولوژی ارسال شد. در نهایت جدار شکم بسته و بیمار با حال خوب به ریکاوری منتقل شد. بیمار در تاریخ ۱۴۰۲/۱۲/۱۵ با حال عمومی خوب ترخیص گردید.

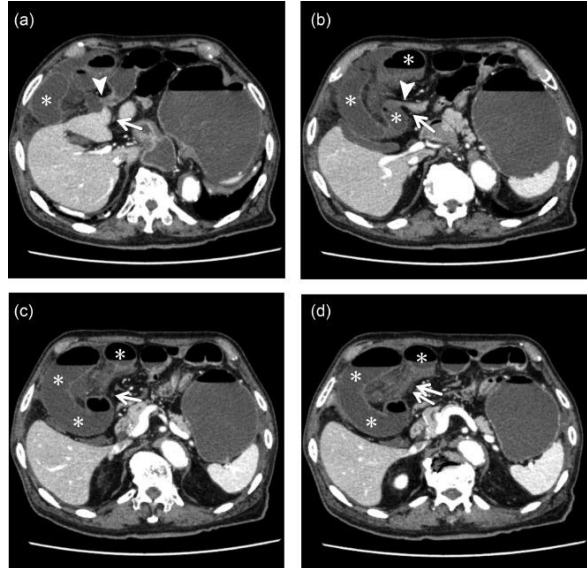


شکل شماره ۱: تصاویر سونوگرافی مربوط به فتق شکمی گیرافتاده یا اینکارسره Falciform (Incarcerated) در لیگمان

بحث

فتق رباط فالسی فرم یک فتق داخلی بسیار نادر بوده و تنها ۵۵ مورد قبلا گزارش شده است [۷، ۱۲-۱۴]. متوسط سن شروع این عارضه ۳۱ سال گزارش

Enterolysis is indicated for acute cases of complete small bowel obstruction. It is frequently performed as an incidental procedure when the previously operated abdomen must be reentered.



شکل ۱: CT با کنتراست تقویت شده. تصاویر CT محوری مجمله (A) تا دمی (D) یک علامت منقار دوتایی (سر پیکان) را در جلوی بخش داخلی کبد نشان می دهند. روده کوچک حلقه بسته (ستاره) در سمت راست رباط گرد (فلش) دیده می شود.

فتق داخلی بیرون زدگی احشاء شکم از طریق روزنه صفاقی یا مزانتریک است که در داخل مرزهای حفره شکمی باقی می ماند [۶]. فتق رباط فالسیفرم یک نوع نادر از فتق داخلی است که از طریق یک سوراخ غیرطبیعی در رباط فالسیفرم کبد رخ می دهد و ۰.۲ درصد از کل فتق های داخلی را تشکیل می دهد [۷]. ارایه ی علایم و نشانه ها اغلب می تواند غیر اختصاصی باشد، در بیشتر گزارش های موردی، بیمار با شروع حاد درد شکمی و علایمی حاکی از انسداد است [۸]. با این وجود، مدیریت به موقع و دقیق در پیشگیری از عوارض و مرگ و میر در این بیماران بسیار مهم است.

مقدمه فتق داخلی شکم بیرون زدگی اندام شکم-قلو است که از طریق سوراخ مزانتریک یا صفاقی [۹]، کیسه ای ندارند و می توانند شامل کولون، امیتوم و اغلب روده کوچک باشند [۱۰]. فتق داخلی نادر است. تخمین زده می شود ۲ درصد از کل علل انسداد داخلی باشد و در میان این موارد از طریق رباط فالسیفرم بسیار نادر است. فتق داخلی شکم داخلی می تواند مربوط به نقایص مادرزادی یا نارسایی کامل در رشد جنینی، تروما و یاتروژنیک ناشی از روش های جراحی باشد. درد خفیف شکم به دلیل انسداد متناوب روده اتفاق می افتد [۱۱]. علایم ممکن است شبیه زخم معده، آسیب شناسی صفراوی و آنژین شکمی باشد. بنابراین، تشخیص قبل از عمل غیر معمول بوده و فقط سی تی اسکن به طور معمول در بخش اورژانس انجام می شود [۱۲]. هدف از این مطالعه ی گزارش موردی،

Laparoscopic Hernia Repair is a technique to fix hernia defect in the abdominal wall using small incisions, telescopes and a patch (mesh). It is usually performed through 3 small incisions on your abdomen. These are the sites used for insertion of instruments and a microchip camera called a 'laparoscope'.

جدول ۱: جدول مقایسه‌ای ویژگی‌های بالینی، روش‌های تشخیصی و نتایج جراحی در فتنق رباط فالسیفرم.

منبع	عوارض و پیگیری	نتایج جراحی	روش جراحی	روش تشخیصی	تشخیص اولیه	ویژگی‌های بیمار	سال	مطالعه
[۲۸]	بیمار پس از جراحی بهبود یافت و در ۳ روز بعد ترخیص شد.	جراحی موفقیت‌آمیز، هیچ علامت ایسکمی دیده نشده، هیچ برداشتی از روده انجام نشد.	جراحی لاپاراسکوپی اورژانسی	توموگرافی کامپیوتری (CT) تشخیص فتنق رباط فالسیفرم را نشان داد.	درد اپی گاستر و استفراغ	پسر ۱۵ ساله، سابقه پزشکی نامشود، درد اپی گاستر و حساسیت در ناحیه شکم	۲۰۲۱	Baba et al.
[۲۹]	هیچ عارضه خاصی گزارش نشده است و بیمار در وضعیت خوب ترخیص شد.	جراحی موفق، آندوسازی فتنق بدون نیاز به برداشتن روده.	جراحی لاپاراسکوپی اورژانسی	تصویربرداری CT نشان‌دهنده فتنق رباط فالسیفرم، که به‌طور خاص بر روی رباط گرد فشار وارد کرده است.	فتنق رباط فالسیفرم با برآمدگی شکمی	زن ۲۸ ساله، برآمدگی شکمی بزرگ در نزدیکی ناف، درد شکمی و انسداد روده	۲۰۲۳	Koussayer et al.

شده است که از ۱ روز تا ۹۲ سال متغیر می‌باشد [۱۵]. رباط فالسیفرم بین رباط گرد و دیواره شکم تشکیل می‌شود و روده نمی‌تواند از آن عبور کند [۲۶، ۲۵]. Egle و همکاران گزارش دادند که ۲۷ مورد (۷۵ درصد) از ۳۶ مورد نقص در رباط فالسیفرم مادرزادی بود [۱۵] و علت آن هیپوپلازی یا رشد ناقص رباط گزارش شد [۲۷]. ایتروژنیک، حاملگی و تروما به عنوان علل کمتر متداول نیز گزارش شده است [۲۸]. علایم اصلی گزارش شده فتنق رباط فالسیفرم، درد شکمی یا استفراغ است [۱۴، ۱۳] که در معرفی مورد مطالعه‌ی ما گزارش شد. هدف از این مطالعه، فتنق شکمی گیرافتاده یا اینکارسره (Incarcerated) در لیگامان Falciform به صورت یک پژوهش گزارش موردی بود.

طبق جدول ۱، سن، جنسیت و شرح حال بالینی بیمار که به وضوح تفاوت‌های بیمارانی که در مطالعات مختلف مورد بررسی قرار گرفته‌اند را نشان می‌دهد. اطلاعات مربوط به علت و نوع درد، تاریخچه پزشکی و علائم بالینی جزئیات مهمی هستند که در این قسمت ذکر شده‌اند. **تشخیص اولیه:** تشخیص اولیه در همه مطالعات از جمله درد شکمی حاد، تهوع، یا برآمدگی شکمی بوده است که با روش‌های تصویربرداری به فتنق رباط فالسیفرم رسیدند. برخی از بیماران به دلیل علائم غیر اختصاصی، با تاخیر تشخیص داده شده‌اند.

روش‌های تشخیصی: در بیشتر مطالعات، از CT یا لاپاراسکوپی برای تایید تشخیص استفاده شده است. در برخی موارد مانند مطالعه حاضر، از سونوگرافی برای شناسایی فتنق استفاده شده است.

روش جراحی: جراحی‌های لاپاراسکوپی در بیشتر موارد به عنوان روش انتخابی برای ترمیم فتنق‌های رباط فالسیفرم مورد استفاده قرار گرفته است. در مواردی که فتنق‌های بزرگ یا پیچیده بودند، ممکن است جراحی لاپاراتومی نیز انجام شده باشد.

نتایج جراحی: نتایج جراحی در بیشتر مطالعات موفقیت‌آمیز گزارش شده‌اند، با این حال، در برخی از موارد، نیاز به پیگیری‌های بعدی وجود داشته است. در اکثر بیماران، هیچ آسیبی به روده و بافت‌های اطراف مشاهده نشده است و بیمار پس از جراحی بهبودی خوبی داشته است. **عوارض و پیگیری:** عوارض گزارش شده در این بیماران عمدتاً شامل عفونت، خونریزی یا ایسکمی نبوده و بیشتر بیماران به سرعت بهبود یافته‌اند. برخی از مطالعات نشان داده‌اند که پیگیری‌های دوره‌ای برای اطمینان از عدم عود فتنق مهم است. این جدول مقایسه‌ای بین مطالعات مختلف، به وضوح تفاوت‌ها و شباهت‌ها در ویژگی‌های بالینی، روش‌های تشخیصی و نتایج جراحی در فتنق رباط فالسیفرم را نشان می‌دهد. همچنین می‌تواند به خوانندگان کمک کند تا درک بهتری از نحوه مدیریت این نوع فتنق و جراحی‌های مربوطه داشته باشند (جدول ۱).

در پژوهش ما، خانمی به علت درد حاد شکمی، تهوع و اندکی سرگیجه به اورژانس بیمارستان فوق تخصصی صارم صارم تهران مراجعه کرد که پس از انجام عمل جراحی لازم با حال عمومی خوب ترخیص گردید. Baba و همکاران در سال ۲۰۲۱ مطالعه ای با عنوان فتق رباط فالسیفرم با علائم خاص شکمی انجام دادند. مقدمه ی این تحقیق اینگونه شروع شد که فتق رباط فالسیفرم یک فتق داخلی بسیار نادر است و تشخیص آن قبل از جراحی دشوار می باشد. این محققان یک مورد فتق رباط فالسیفرم را با یک علامت خاص و یافته های تصویری گزارش کرده که منجر به تشخیص دقیق و جراحی لاپاراسکوپی بعدی شد. پسر نوجوان ۱۵ ساله ای که سابقه پزشکی نداشت، درد اپی گاستر را نشان داد و به بیمارستان ارجاع گردید. درد شکم در حالت خوابیده به پشت زیاد بود و در حالت زانو- قفسه سینه کاهش یافت. توموگرافی کامپیوتری کنتراستناشن نشان داد که رباط گرد به عنوان یک ساختار طناب مانند تشخیص داد شده و مزاتر روده کوچک در سمت جمجمه شکمی رباط قرار دارد. تشخیص داده شد که وی فتق رباط فالسیفرم دارد و جراحی لاپاراسکوپی اورژانسی انجام شد. روده کوچک از رباط فالسیفرم عبور کرد. با این حال، هیچ نشانه ای از ایسکمی را نشان نداد و نیازی به برداشتن روده نبود. روده نادرست جایجا و رباط فالسیفرم برای جلوگیری از عود فتق بریده شد. در کل نتیجه گرفته شد که علائم خاص شکم و تصویر توموگرافی کامپیوتری برای تشخیص صحیح در این مورد مفید بود^[۲۸]. نتایج این تحقیق به دلیل متفاوت بودن سن بیمار با داده های حاصل از کار ما مغایرت داشت.

تحقیقی با عنوان فتق رباط فالسیفرم Incarcerated به صورت گزارش یک مورد فتق نادر توسط Koussayer و همکاران (۲۰۲۳) مورد بررسی قرار گرفت^[۲۹]. فتق رباط فالسی فرم یک نوع نادر از فتق داخلی است که از طریق یک سوراخ غیر طبیعی در رباط فالسیفرم کبد ایجاد می شود. در این تحقیق، مورد یک زن ۳۸ ساله بود که با یک برآمدگی شکمی بزرگ شده علامتدار در نزدیکی ناف خود مراجعه کرد و با ترمیم فتق فالسیفرم لاپاروسکوپی درمان شد. این پژوهشگران دریافتند که تظاهرات بالینی غیراختصاصی فتق رباط فالسیفرم و حساسیت کم توموگرافی کامپیوتری (CT) برای این فتق ها، تشخیص قبل از عمل را دشوار می کند. فتق رباط فالسیفرم بیشتر به نقایص مادرزادی نسبت داده می شود، اما اخیراً با توجه به سابقه قبلی جراحی های لاپاراسکوپی در موارد اخیر، علت ایتروژنیک نیز مطرح شده است. در این گزارش، نشان داده شد که یک روش لاپاراسکوپی به کمک رباتیک، وسیله ای مطمئن و مؤثر برای اصلاح این فتق خواهد بود^[۲۹]. داده های این تحقیق به دلیل متفاوت بودن نوع جراحی با نتایج یافته های ما هم راستا نبوده و مطابقت نداشت.

Macina و همکارانش در سال ۲۰۱۶، تحقیقی تحت عنوان فتق داخلی مادرزادی از طریق نقص در رباط فالسیفرم در بزرگسالان انجام دادند. مقدمه ی این تحقیق بیان کرد که بروز سندرم اکلوزن ناشی از فتق داخلی بسیار نادر است، به ویژه زمانی که این نقص مادرزادی در بزرگسالان بدون جراحی قبلی شکم کشف شده باشد. در این مقاله موردی، از یک بیمار زن ۳۱ ساله که با درد حاد شکمی و انسداد مکانیکی مراجعه کرده بود، معرفی

بیمار بعد از ۳ روز بستری با حال عمومی خوب ترخیص شد.	بیماری با تشخیص موفق در بیشتر موارد و بازگشت به وضعیت طبیعی	بیمار پس از عمل بهبودی کامل داشت و در تاریخ ۱۴۰۲/۱۲/۱۵ ترخیص شد.
آزادسازی روده از فتق، هیچ نشانه ای از ایسکمی یا آسیب به روده مشاهده نشد	برطرف کردن فتق، هیچ عارضه خاصی از جمله ایسکمی یا عفونت گزارش نشد	جراحی موفقیت آمیز، آزادسازی روده و ترمیم فتق
جراحی لاپاراسکوپی با برش در ناحیه مید لاین	جراحی لاپاراسکوپی یا لاپاروتومی	جراحی لاپاراسکوپی، Laparoscopic Hernia Repair
لاپاراسکوپی تشخیص فتق رباط فالسیفرم را تأیید کرد که منجر به انسداد روده کوچک شد.	تصویربرداری CT در اغلب بیماران برای تشخیص فتق داخلی استفاده شد	سونوگرافی و مشاوره جراحی برای تشخیص فتق رباط فالسیفرم، با ارجاع به جراح عمومی برای عمل جراحی.
درد شکمی و انسداد روده ای مکانیکی	درد شکمی یا استفراغ و گاهی انسداد روده ای	فتق رباط فالسیفرم (Incarcerated)
زن ۳۱ ساله، درد شکمی شدید، انسداد روده ای مکانیکی و تهوع	۳۶ بیمار، بیشتر نقص های مادرزادی در رباط فالسیفرم، ۷۵٪ مبتلا به هیپوپلازی رباط	زن ۳۲ ساله سابقه جراحی سزارین، درد شکمی حاد، تهوع و اندکی سرگیجه
۲۰۱۶	۲۰۱۵	۲۰۲۳
Macina et al	Egde et al	مطالعه حاضر (Azizi)

6. Wiseman, S., Internal herniation through a defect in the falciform ligament: a case report and review of the world literature. *Hernia*, 2000. 4(2): 117-120.
7. Dusu, K., S. Dindyal, and V. Gadhvi, Small bowel obstruction via herniation through an iatrogenic defect of the falciform ligament following laparoscopic cholecystectomy. *The Annals of The Royal College of Surgeons of England*, 2015. 97(6): e93-e95.
8. Sá, N., et al., Rare case of incarcerated obturator hernia: case report and review of literature. *International journal of surgery case reports*, 2017. 37: 157-160.
9. Meyers, M.A., *Dynamic radiology of the abdomen: normal and pathologic anatomy*. Vol. 179. 2006: Springer Science & Business Media.
10. Jamieson, N., The "falciform ligament window". An unusual site for an internal hernia causing small bowel obstruction. *Journal of the Royal College of Surgeons of Edinburgh*, 1987. 32(6): 374-375.
11. Mathieu, D. and A. Luciani, Internal abdominal herniations. *American Journal of Roentgenology*, 2004. 183(2): 397-404.
12. Macina, S., T. Testa, and C. Losacco, Congenital internal hernia through defect in the falciform ligament in adult: A case report and review of the literature. *International Journal of Surgery Case Reports*, 2016. 26: 104-107.
13. Elkhoury, M., et al., Internal hernia as a complication of congenital falciform ligament window. *Acta Chirurgica Belgica*, 2013. 113(3): 233-237.
14. Hasnaoui, H., et al., Internal hernia through the falciform ligament: a rare cause of intestinal obstruction. *The Pan African Medical Journal*, 2019. 32: 48-48.
15. Egle, J., et al., Internal hernias through the falciform ligament: a case series and comprehensive literature review of an increasingly common pathology. *Hernia*, 2013. 17: 95-100.
16. Shiozaki, H., et al., Pre-operative diagnosis and successful surgery of a strangulated internal hernia through a defect in the falciform ligament: a case report. *Journal of Medical Case Reports*, 2012. 6: 1-5.
17. Cagaš, J., P. Vlček, and J. Jeřábek, Rare internal hernia in the falciform ligament as a rare course of abdominal emergency and infrequent cause of ileus. *Rozhledy v Chirurgii: Mesicnik Ceskoslovenske Chirurgicke Spolecnosti*, 2012. 91(10): 558-560.
18. Soni, V., P.D. Valse, and S. Vyas, Colonic Atresia due to Internal Herniation through the Falciform Ligament Defect: A Case Report. *Journal of Neonatal Surgery*, 2014. 3(2): 21-21.
19. Özden, Ö. and S. Ekinci, Internal herniation through the falciform ligament: an unusual cause of intestinal obstruction. *The Turkish Journal of Pediatrics*, 2014. 56(5): 551-552.
20. Griffin, A.S., et al., Concurrent Spigelian hernia and falciform ligament hernia in a 67-year-old female.

شد [۱۲]. بیمار هرگز تحت عمل جراحی شکم قرار نگرفته بود. در لاپاراسکوپي تشخیصی، فتق یک حلقه روده کوچک از طریق سوراخ در رباط فالسیفرم مشاهده شد. انسداد با تقسیم بخشی از رباط فالسیفرم بدون برداشتن روده برطرف گردید. در نهایت، این محققان مشخص کردند که فتق داخلی یک آسیب شناسی بسیار غیر معمول است که اغلب در سنین کودکان کشف می شود، زیرا به دلیل ناهنجاری های مادرزادی، باید در تشخیص افتراقی در بزرگسالان گنجانده شود. تشخیص قبل از عمل مشکل بوده و روش تشخیصی لاپاراسکوپي نشان داده شد که بهترین راه است [۱۲].

نتیجه گیری

ارایه علائم و نشانه‌ها اغلب می‌تواند غیر اختصاصی باشد. در بیشتر گزارش‌های موردی، بیمار با شروع حاد درد شکمی و علائمی حاکی از انسداد به مراکز درمانی مراجعه می‌کند. با این وجود، مدیریت به موقع و دقیق در پیشگیری از عوارض و مرگ و میر در این بیماران بسیار مهم خواهد بود.

تأییدیه اخلاقی

تمام موارد مربوط به اصل محرمانگی بیمار و اخلاق پزشکی در این مطالعه رعایت شده است.

تعارض در منافع

در این مطالعه هیچ گونه تعارض منافی وجود ندارد.

منابع مالی

حمایت مالی این مطالعه توسط مرکز تحقیقات زنان، زایمان و ناباروری صارم، بیمارستان فوق تخصصی صارم، صورت پذیرفته است.

منابع

1. Peter, R., et al., Rare case of obturator hernia in a patient with Marfan's syndrome. *Hernia*, 2014. 18(3): 439-442.
2. Killeen, S., et al., Small bowel obstruction secondary to right obturator hernia. *Surgery*, 2015. 157(1): 168.
3. Chan, K., et al., Surgical morbidity and mortality in obturator hernia: a 10-year retrospective risk factor evaluation. *Hernia*, 2014. 18: 387-392.
4. Ng, D., et al., Fifteen-year experience in managing obturator hernia: from open to laparoscopic approach. *Hernia*, 2014. 18: 381-386.
5. Sawayama, H., et al., Safety of polypropylene mesh for incarcerated groin and obturator hernias: a retrospective study of 110 patients. *Hernia*, 2014. 18: 399-406.

- International journal of surgery case reports, 2015. 13: 27-29.
21. Stephenson, R., et al., Transfalciform greater omental herniation. Case Reports, 2017. 2017: bcr-2017-219563.
 22. Griffin, O. and Y. Pillay, Case series of two falciform ligament incisional hernias and their laparoscopic repair. Journal of Surgical Case Reports, 2018. 2018(7): rjy163.
 23. Vissers, G., et al., Internal herniation through the falciform ligament of the liver: a case report. Acta Chirurgica Belgica, 2018.
 24. Liang, T., et al., Laparoscopic preperitoneal repair for primary falciform ligament herniation. The Annals of The Royal College of Surgeons of England, 2020. 102(5): e102-e104.
 25. Coulier, B., et al., Small-bowel internal herniation through the falciform ligament: 64-row MDCT diagnosis. Emergency radiology, 2010. 17(1): 73-78.
 26. Kim, S., et al., The perihepatic space: comprehensive anatomy and CT features of pathologic conditions. Radiographics, 2007. 27(1): 129-143.
 27. Lakdawala, M., et al., Internal hernia through an iatrogenic defect in the falciform ligament: a case report. Hernia, 2009. 13: 217-219.
 28. Baba, K., et al., Falciform ligament hernia with specific abdominal symptom. Clinical Journal of Gastroenterology, 2021. 14: 566-569.
 29. Koussayer, B., et al., A Case Report of a Rare Hernia: Incarcerated Falciform Ligament Hernia. Cureus, 2023. 15(4).