Sarem Journal of Medical Research. Volume 6, Issue 3, Autumn 2021: 169-174

The case report of cornual ectopic pregnancy following adhesion and endometrioma cyst

ARTICLE INFO

Article Type
Case report

Authors
Fereshteh Masrour Shalmani *[1]

[1] Sarem Fertility & Infertility Research Center (SAFIR), Sarem Women's Hospital, Iran University of Medical Sciences (IUMS), Tehran, Iran.

Corresponding Author

Address: Sarem Fertility and Infertility Research Center (SAFIR), Sarem Women's Hospital, Iran University of Medical Science s (IUMS)
Postal code:1396956111
Phone: +98 (21) 44670888
Fax: +98 (21) 44670432
ahadzareee@gmail.com

Article History
Received: November 01, 2021
Accepted: December 15, 2021
e Published: August 23, 2022

ABSTRACT

Introduction: Cornual pregnancy accounts for less than 3% of all ectopic pregnancies and is often a diagnostic and therapeutic challenge. This type of pregnancy is a rare clinical condition in patients with adenomyosis that may require an accurate approach to accurate diagnosis and treatment. The relationship between ovarian endometrioma and its painful symptoms is not well established and is still controversial.

Case Report: in this case report study, a 37-year-old woman with G4P3 Ab0 LC3 history of three cesarean sections and one abdominal abdominoplasty with severe abdominal pain was evaluated. Due to hypotension and examination of the distend and tenderness of the abdomen, the person underwent emergency laparotomy. During the operation, severe adhesion of the right fallopian tube to the back of the uterus and EP were observed at the end of the right fallopian tube near the uterine cornua. Right salpingectomy was performed and the adhesion of the right tube to the back of the uterus and ovary was released. The next day, the patient was transferred to the hospital ward and was discharged in good condition after 48 hours.

Conclusion: Cornual ectopic pregnancy is a serious clinical condition that poses diagnostic and therapeutic challenges. Therefore, understanding the clinical course and treatment options is essential. The present case showed advanced cornual ectopic pregnancy which was identified and treated in a very limited period of time before the inevitable rupture.

Keywords: Cornual Ectopic Pregnancy; Endometrioma Cyst; Case Report.

Copyright© 2021, ASP Ins. This open-access article is published under the terms of the Creative Commons Attribution-Noncommercial 4.0 International License which permits Share (copy and distribute the material in any medium or format) and Adapt (remix, transform, and build upon the material) under the Attribution-Noncommercial terms.

[Downloaded from saremjrm.com on 2025-11-28]

[DOI: 10.52547/sjrm.6.3.169]

گزارش موردی حاملگی خارج رحمی کورنوال به دنبال چسبندگی و کیست آندومتریوما

فرشته مسرور شلمانی

[۱] مرکز تحقیقات باروری و ناباروری صارم (SAFIR)، بیمارستان فوق تخصصی صارم، دانشگاه علوم پزشکی ایران، تهران، ایران.

چکیده

مقدمه: حاملگی کورنوال کمتر از ۳ درصد از تمام حاملگی‌های خارج از رحم را تشکیل می‌دهد و اغلب یک چالش تشخیصی و درمانی است. این نوع حاملگی در بیماران آدنومیوز یک وضعیت بالینی نادر است که ممکن است نیاز به رویکرد دقیق برای تشخیص و درمان دقیق داشته باشد. رابطه بین اندومتریوما تخمدان و علایم دردناک آن به خوبی ثابت نشده و هنوز بحث برانگیز است.

گزارش مورد: در این مطالعه گزارش موردی، خانمی ۳۷ ساله G_4P_3 Ab_0 LC_3 با سابقه سه بار سزارین و یک بار جراحی ابدومینوپلاستی شکم با مشکل درد شدید شکم مورد بررسی قرار گرفت. به دلیل افت فشار و در معاینه شکم متورم و دارای تندرنس (شکم حاد)، شخص کاندید لاپاراتومی اورژانس شد. در حین عمل چسبندگی شدید لوله راست به پشت رحم و بارداری خارج رحم در محل انتهایی لوله راست نزدیک به شاخ رحم مشاهده شد. سالپنژکتومی راست انجام شد و چسبندگی لوله راست به پشت رحم و تخمدان آزاد گردید. فردای آن روز بیمار به بخش بستری منتقل شد و بعد از ۴۸ ساعت با حال عمومی خوب ترخیص گردید

نتیجه‌گیری: حاملگی خارج رحمی کورنوال یک وضعیت بالینی جدی است که از نظر تشخیصی و درمانی چالش‌هایی را ایجاد می‌کند. بنابراین، درک دوره بالینی و گزینه‌های درمانی ضروری است. مورد حاضر در این مطالعه، حاملگی خارج رحمی کورنوال پیشرفته را نشان داد که در یک بازه زمانی بسیار محدود قبل از پارگی اجتناب ناپذیر، شناسایی و درمان شد.

کلید واژه‌ها: حاملگی خارج رحمی کورنوال؛ کورن رحم؛ کیست آندومتریوما؛ گزارش موردی.

تاریخ دریافت: ۱۴۰۰/۰۸/۱۰
تاریخ پذیرش: ۱۴۰۰/۰۹/۲۴
*نویسنده مسئول: فرشته مسرور شلمانی

مقدمه

حاملگی خارج رحمی حالت لانه گزینی جنین در محلی غیر از حفره رحم در نظر گرفته می‌شود که یکی از اورژانس‌های بارداری است و اکثراً نیاز به مداخله سریع دارد. اگرچه برخی عوامل خطر مرتبط با آن وجود دارد، ولی علت دقیق حاملگی خارج از رحم نسبتاً نامشخص است. این عارضه زمانی اتفاق می‌افتد که تخمک بارور شده در خارج از حفره رحم لانه گزینی می‌کند که در ۲ درصد از تمام بارداری‌ها اتفاق می‌افتد [۱]. در مجموع، ۱۵ تا ۲۰ درصد از تمام حاملگی‌های خارج رحمی در زنانی رخ می‌دهد که هیچ عامل خطر شناخته شده‌ای ندارند. با این حال، تعدادی از عوامل خطر شناسایی شده است [۲]. حاملگی خارج رحمی کورنوال[۱] یا حاملگی بینابینی[۲]کمتر از ۳ درصد از تمام حاملگی های خارج از رحم را تشکیل می‌دهد و اغلب یک چالش تشخیصی و درمانی است [۳و۴]. اگرچه اولین تشخیص موفقیت‌آمیز با کمک اولتراسوند غیرتهاجمی از حاملگی کورنوال پاره نشده در سال ۱۹۸۳ گزارش شد، ولی اخیراً حساسیت گزارش شده در تشخیص اولتراسوند تنها ۲۶ درصد گزارش شده است [۵]. این ممکن است به دلیل نقص سونوگرافی معمولی در تشخیص دقیق این بیماری نادر باشد. سایر عوامل ممکن است تظاهر بالینی دیرهنگام در میانگین سن حاملگی ۲۱ هفته و همچنین فقدان معیارهای تشخیصی قطعی باشد[۶]. در حال حاضر، معیارهای تشخیصی پذیرفته شده برای حاملگی خارج رحمی کورنوال توسط Jansen و Elliot پیشنهاد شده است[۷]. اندومتریوز از نظر بافت شناسی به سه نوع مشخص می‌شود: اندومتریوز سطحی صفاقی، اندومتریوم تخمدان و اندومتریوز عمیق نفوذی[۳]که با ناباروری و درجه متغیری از درد لگن همراه است [۸]. برای اندومتریوز سطحی صفاقی و اندومتریومای تخمدان، خونریزی در داخل ضایعه، واکنش التهابی بافت، تولید PGE2/PGF2α [۴] و چسبندگی داخل لگنی مرتبط ممکن است ارتباط آن‌ها با درد را توضیح دهد[۹]. رابطه بین اندومتریومای تخمدان (کیست شکلاتی) و علایم دردناک به خوبی ثابت نشده است و هنوز بحث برانگیز است. این درد می‌تواند به دلیل وجود خود آندومتریوما یا به دلیل وجود جراحات پریتونئال[۵]یا چسبندگی لگن مرتبط باشد. در حال حاضر،

[۱] Cornual Ectopic Pregnancy
[۲] Interstitial Ectopic Pregnancy
[۳] Deep Infiltrating Endometriosis (DIE)
[۴] Prostaglandin E2 (PGE2) / Prostaglandin F2α
[۵] Peritoneal Injuries (PIs)

[Downloaded from saremjrm.com on 2025-11-28]
[DOI: 10.52547/sjrm.6.3.169]

اطلاعات کمی در مورد مکانیسم‌هایی وجود دارد که توسط آن درد ممکن است با اندومتریومای تخمدان همراه باشد [۱۰و۱۱]. بنابراین،هدف از بررسی این مطالعه گزارش موردی، ارزیابی حاملگی خارج رحمی در کورن[۶]رحم خانم ۳۷ ساله به دنبال چسبندگی و کیست آندومتریوما بود.

معرفی بیمار

بیمار، خانمی ۳۷ ساله $G_4P_3\ Ab_0\ LC_3$ با سابقه سه بار سزارین و یک بار جراحی ابدومینوپلاستی شکم با مشکل درد شدید شکم، ضعف، بی‌حالی و افت فشار در ساعت ۳ صبح در تاریخ ۱۳۹۹/۰۵/۰۱ به این مرکز مراجعه کرده‌اند. شرح حال بیمار بدین صورت بود که کاملاً رنگ پریده[۷]بود، خونریزی واژینال در حد لکه بینی[۸]و فشار بدو ورود ۹۰/۶۰ میلی‌لیتر جیوه بود. بیمار اظهار داشت که دو هفته قبل با تشخیص سقط فراموش شده[۹] کورتاژ شده اشت. شمارش کامل خون[۱۰]و رزرو خون اورژانس جهت وی ارسال شد. در این شرایط، به دلیل افت فشار و معاینه شکم متورم[۱۱]و شکم حاد،[۱۲]بیمار کاندید لاپاراتومی اورژانس شد. در ساعت ۴ صبح لاپاراتومی اورژانس انجام گردید و حدود ۲,۵ الی ۳ لیتر خون از شکم ساکشن شد. در حین عمل چسبندگی شدید لوله راست به پشت رحم و حاملگی خارج رحمی در محل انتهایی لوله راست نزدیک به شاخ رحم مشاهده شد. سالپنژکتومی راست انجام شد و چسبندگی لوله راست به پشت رحم و تخمدان آزاد گردید (شکل ۱). تخمدان سمت راست بزرگ و حاوی اندومتریومای ۳ الی ۴ سانتی‌متر بود، اندومتریوما تخلیه و جدار کیست جهت پاتولوژی ارسال شد (شکل ۲). سپس، لایه‌های شکم به ترتیب آناتومیک بسته شد و بیمار با حال عمومی خوب و علایم پایدار[۱۳]به واحد مراقبت ویژه[۱۴]منتقل شد. در ICU ، بیمار دو واحد خون[۱۵]دریافت کرد. فردای آن روز بیمار به بخش بستری منتقل شد و بعد از ۴۸ ساعت با حال عمومی خوب ترخیص گردید.

شکل ۱. رحم باردار که ساک حاملگی در حفره ی اندومتر مشخص نیست

[۶] Cornua
[۷] Pale
[۸] Spotting
[۹] Missed Abortion
[۱۰] Complete Blood Count (CBC)
[۱۱] Distended Abdomen
[۱۲] Tenderness
[۱۳] Stable Symptoms
[۱۴] Intensive Care Unit (ICU)
[۱۵] Packed Cell

[Downloaded from saremjrm.com on 2025-11-28]
[DOI: 10.52547/sjrm.6.3.169]

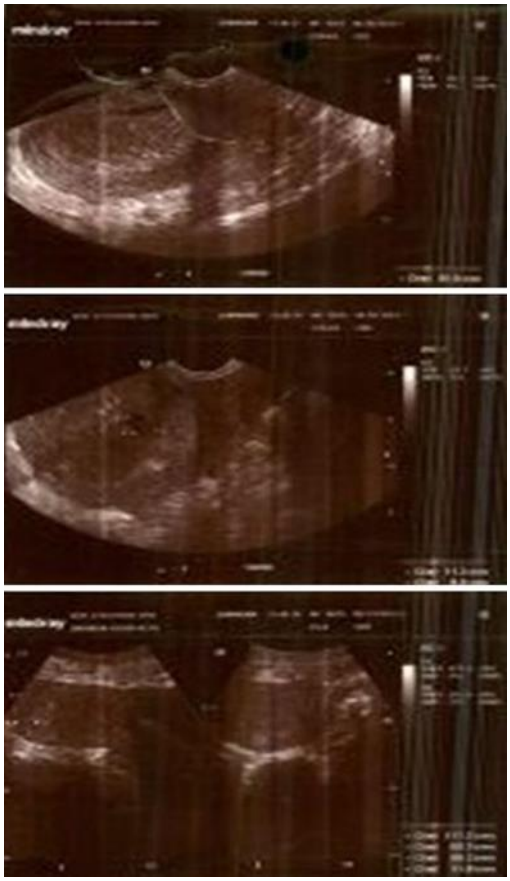

شکل ۲. کیست اندومتریای تخمدان راست در این تصویر قابل مشاهده است.

بحث:

هدف از مطالعه حاضر، بررسی حاملگی خارج رحمی در کورن رحم به دنبال چسبندگی و کیست آندومتریوما به صورت یک مطالعه گزارش موردی بود. حاملگی خارج رحمی در کورن رحم یک بیماری نادر است که عمدتاً به صورت آمنوره، درد شکم و خونریزی واژینال ظاهر می‌شود. معاینه اولتراسونگ B معمولاً برای تشخیص این نوع بارداری ترجیح داده می‌شود و بیشتر هیستروسکوپی و لاپاراسکوپی کمک می‌کند [۵]. حاملگی خارج رحمی در کورن رحم یک وضعیت حاملگی خارج از رحم غیر طبیعی است که در آن تخمک بارور شده در شاخ رحم یا حفره رحم نزدیک به لوله فالوپ کاشته می‌شود. شاخ رحم به شدت در برابر پارگی آسیب پذیر است، زیرا میومتر در این ناحیه نسبتاً نازک و ضعیف می‌باشد. علاوه بر این، عوارض هموراژیک در این ناحیه رحم، جایی که شریان‌های رحمی و تخمدانی به یکدیگر می‌پیوندند، بسیار بیشتر است [۱۲].

روش‌های درمانی مرسوم برای بارداری کورنوال شامل جراحی باز یا لاپاراسکوپی برای برداشتن ضایعات حاملگی است که ممکن است منجر به چسبندگی لگنی شود و در نهایت با برش و بخیه در حین برداشتن جنین و هموستاز، یکپارچگی شاخ رحم را از بین ببرد. روش های دیگری که به ندرت در عمل بالینی مورد استفاده قرار می گیرند عبارتند از تزریق موضعی برای برداشتن جنین تحت هدایت سونوگرافی واژینال، آسپیراسیون رحم با هدایت سونوگرافی واژینال و آمبولیزاسیون شریان رحمی. تخریب (ابلیشن)[۱۷]با اموج فراصوت متمرکز با شدت بالا[۱۸]یک درمان غیرتهاجمی است که می‌تواند سونوگرافی کم‌انرژی در شرایط In vitro را به صورت انتخابی بر روی بافت‌های هدف در بدن متمرکز کند و از طریق اثرات حرارتی، حفره‌ای و مکانیکی، نکروز انعقادی را القا کند و بافت‌های طبیعی مجاور را حفظ نماید [۱۳].

مطالعه‌ای تحت عنوان درمان حاملگی Cornual در بیمار مبتلا به آدنومیوز با HIFU توسط Lixia و همکاران در سال ۲۰۱۷ انجام شد. در این تحقیق، یک زن ۳۸ ساله با آمنوره به مدت ۸ هفته و سطح سرمی ۱۴۵۵ میلی مول در لیتر HCG مراجعه کرد. سونوگرافی B ضخامت آندومتر ۱,۷ سانتی‌متر و وجود ساختار کیستیک (۱۶۶ میلی متر) در شاخ راست رحم را نشان داد. تصویربرداری جریان داپلر رنگی[۱۹]موقعیت ساختار کیستیک را با مرزهای واضح آن به دقت شناسایی و تایید کرد. تشخیص تایید شد و توسط HIFU درمان شد و ابلیشن کامل به مدت ۷۳۸ ثانیه بدون خونریزی انجام گردید. سطح سرمی HCG پس از ۶۰ روز پس از عمل به کمتر از ۰,۱ میلی‌مول بر لیتر کاهش یافت و پیگیری به مدت ۱۱ ماه چرخه قاعدگی منظم و بدون دیسمنوره را نشان داد. کیسه حاملگی در ۹۰ روز پس از عمل با MRI مشخص نبود. ضایعه آدنومیوز مرتبط با پرفیوژن خون در ۹۰ روز پس از عمل کوچکتر گردید [۶].

Kirk و همکاران در سال ۲۰۱۳ گزارش کردند که هر بارداری کاشته شده در خارج از حفره آندومتر به عنوان حاملگی خارج از رحم تعریف می‌شود که در بیشتر موارد در داخل لوله فالوپ قرار دارند. بروز این عارضه از ۱۱ تا ۲۰ در هر ۱۰۰۰ تولد زنده در کشورهای توسعه یافته متفاوت است، اگرچه این میزان در جمعیت‌هایی که از تکنیک‌های کمک باروری[۲۰]استفاده می‌کنند، به ۴ درصد می‌رسد [۱۴]. تشخیص بر اساس علایم بالینی پارگی لوله (شوک هیپوولمیک) در حال حاضر غیرمعمول است و سونوگرافی ترانس واژینال[۲۱]ابزار تشخیصی اولیه برای زنان دارای ثبات بالینی مشکوک به EP است [۱۵].

مطالعه‌ای با عنوان حاملگی نابجای رحمی کورنه آل و کیست درموئید با پارگی حین عمل در سال ۲۰۱۶ توسط Martingano انجام شد. این محققان پرونده زنی ۲۹ ساله با سن بارداری ۱۲ هفته (G_2P_1) را توصیف کردند که به بخش زنان و زایمان مراجعه کرد. بیمار مشکوک به بارداری کورن رحم بود و کیست درموئید در سونوگرافی معمول تشخیص داده شد. همچنین، شکایتی از درد یا ناراحتی نداشت اما ترشحات واژن را با حرکت خفیف جنین گزارش کرد و سطح گنادوتروپین جفتی β- انسانی نیز اندازه گیری شد. دستکاری خفیف رحم در حین عمل باز باعث پارگی دیواره رحم

[۱۶] B-Mode Ultrasound Imaging
[۱۷] Ablation
[۱۸] High Flow Ultrasound (HIFU)
[۱۹] Color Doppler Flow Imaging (CDFI)
[۲۰] Assisted Reproductive Technology (ART)
[۲۱] Transvaginal Ultrasound (TVS)

[Downloaded from saremjrm.com on 2025-11-28]
[DOI: 10.52547/sjrm.6.3.169]

در جایی که جنین در آن کاشته شده بود و در نتیجه خروج خود به خود جنین ایجاد شد. کیست درموئید از بافت تخمدان با دایسکشن خارج گردید. بیمار بقیه مراحل را به خوبی تحمل کرد و در طی دوره ی بستری در بیمارستان بدون حادثه سپری شد [۱۶]. در مورد فعلی این مطالعه، بیمار با پارگی یا علایم قابل تشخیصی مراجعه نکرد که با تحقیقات تظاهرات بالینی حاملگی کورنوال در تضاد شدید است. با توجه به عدم وجود علایم در ارایه کیس موردنظر، سوء ظن بالینی و شواهد رادیوگرافی پیشنهادی حاملگی خارج رحمی کورنوال یا بینابینی باید مداخله فوری را انجام دهد. هرگونه مداخله بالقوه تا حد زیادی به مرحله‌ای که حاملگی خارج از رحم شناسایی می‌شود بستگی دارد [۱۶].

مطالعه‌ای با هدف اینکه آدنومیوز ندولار می‌تواند فریب دهنده حاملگی خارج از رحم باشد، به صورت یک مورد نادر توسط Piriyev و همکاران در سال ۲۰۲۰ بررسی شد. این محققان خانم ۳۳ ساله ای (G_2P_1) که از خونریزی واژینال در هفته ششم بارداری شکایت داشت، ارزیابی کردند. سپس، علایم به صورت درد انقباض مانند در پایین شکم و درد مداوم در سمت راست پایین شکم ظهور یافت. از طریق سونوگرافی حفره آمنیوتیک داخل رحمی با رشد جنینی غیرطبیعی، هماتوم داخل حفره ای و "ضخیم شدن" در زاویه لوله سمت راست کشف گردید.

نتیجه گیری

حاملگی خارج رحمی کورنوال یک وضعیت بالینی جدی است که از نظر تشخیصی و درمانی چالش‌هایی را ایجاد می‌کند. بنابراین، درک دوره بالینی و گزینه‌های درمانی ضروری است. مورد حاضر در این مطالعه، حاملگی خارج رحمی Cornual پیشرفته را نشان داد که در یک بازه زمانی بسیار محدود قبل از پارگی اجتناب ناپذیر شناسایی و درمان شد. برخلاف سایر حاملگی‌های خارج رحمی، حاملگی های خارج رحمی کورنوال نیاز به شناسایی و درمان سریع دارد زیرا میزان زنده ماندن جنین ناچیز است و آسیب احتمالی برای مادر بسیار محتمل و شدید می‌باشد. چه علایم مادری وجود داشته باشد یا نه، حاملگی خارج رحمی کورنوال به طور بالقوه خطرناک است و باید به سرعت و به طور موثر برای کاهش عوارض و مرگ و میر درمان گردد.

تاییدیه اخلاقی:

هویت بیمار کاملاً محرمانه بوده و این پژوهش با دریافت رضایت‌نامه کتبی از بیمار انجام گرفته است.

تعارض منافع:

در این مطالعه تعارض منافع وجود نداشت.

منابع مالی

موردی توسط نویسندگان گزارش نشده است.

منابع

1. Saetta A, Magro M, Oliver R, Odejinmi F. Endometriosis and the risk of ectopic pregnancy: 10-year retrospective cohort study. J Endometr Pelvic Pain Disord. 2020;12(1):10–5.
2. Shaw JL V, Dey SK, Critchley HOD, Horne AW. Current knowledge of the aetiology of human tubal ectopic pregnancy. Hum Reprod Update. 2010;16(4):432–44.
3. Singh N, Tripathi R, Mala YM, Batra A. Diagnostic dilemma in cornual pregnancy-3D ultrasonography may aid!! J Clin diagnostic Res JCDR. 2015;9(1):QD12.
4. Advincula AP, Senapati S. Interstitial pregnancy. Fertil Steril. 2004;82(6):1660–1.
5. Mavrelos D, Sawyer E, Helmy S, Holland TK, Ben-Nagi J, Jurkovic D. Ultrasound diagnosis of ectopic pregnancy in the non-communicating horn of a unicornuate uterus (cornual pregnancy). Ultrasound Obstet Gynecol. 2007;30(5):765–70.
6. Yu L, Xu L, Xu X. Treatment of cornual pregnancy in a patient with adenomyosis by high-intensity focused ultrasound (HIFU) ablation: A case report. Medicine (Baltimore). 2017;96(48).
7. Jansen RP, Elliott PM. Angular intrauterine pregnancy. Obstet Gynecol. 1981;58(2):167–75.
8. De Ziegler D, Borghese B, Chapron C. Endometriosis and infertility: pathophysiology and management. Lancet. 2010;376(9742):730–8.
9. Khan KN, Kitajima M, Hiraki K, Fujishita A, Sekine I, Ishimaru T, et al. Toll-like receptors in innate immunity: role of bacterial endotoxin and toll-like receptor 4 in endometrium and endometriosis. Gynecol Obstet Invest. 2009;68(1):40–52.
10. Fauconnier A, Fritel X, Chapron C. Endometriosis and pelvic pain: epidemiological evidence of the relationship and implications. Gynecol Obstet Fertil. 2009;37(1):57–69.
11. Khan KN, Kitajima M, Fujishita A, Hiraki K, Matsumoto A, Nakashima M, et al. Pelvic pain in women with ovarian endometrioma is mostly associated with coexisting peritoneal lesions. Hum Reprod. 2013;28(1):109–18.
12. Tarim E, Ulusan S, Kilicdag E, Yildirim T, Bagis T, Kuscu E. Angular pregnancy. J Obstet Gynaecol Res. 2004;30(5):377–9.
13. Zhibiao W, Jie L, Meili G. The acute lethal dose of ultrasound to mouse embryo and the mechanisms in ultrasound. J Clin Ultrasavnd Med. 1994;20(supple 1)):11–8.

[Downloaded from saremjrm.com on 2025-11-28]

[DOI: 10.52547/sjrm.6.3.169]

14. Kirk E, Bottomley C, Bourne T. Diagnosing ectopic pregnancy and current concepts in the management of pregnancy of unknown location. Hum Reprod Update. 2014;20(2):250–61.
15. Jurkovic D, Wilkinson H. Diagnosis and management of ectopic pregnancy. BMJ. 2011;342.
16. Martingano D, Martingano FX. Intact cornual ectopic pregnancy and dermoid cyst with intraoperative rupture. J Osteopath Med. 2016;116(5):316–9.

[Downloaded from saremjrm.com on 2025-11-28]

[DOI: 10.52547/sjrm.6.3.169]