SJMR SAREM JOURNAL OF MEDICAL RESEARCH

Sarem Journal of Medical Research. Volume 5, Issue 4, Winter 2021: 212-219

The Safety and Complications of "Z-entry" Technique of Trocar Insertion in Laparoscopic Gynecological Surgery

ARTICLE INFO

Article Type
Original article

Authors

AboTaleb Saremi [1*], MD
Mohammad Reza Nateghi[1], MD

[1] Sarem Fertility & Infertility Research Center (SAFIR) & Sarem Cell Research Center (SCRC), Sarem Women's Hospital, Iran University of Medical Sciences (IUMS), Tehran, Iran.

Corresponding Author

Address: Sarem Women Hospital, Basij Square, Phase 3, EkbatanTown, Tehran, Iran. Postal code:1396956111
Phone: +98 (21) 44670888
Fax: +98 (21) 44670432
Dr.saremi@sarem.org

Article History

Received: February 15, 2021
Accepted: March 08, 2021
e Published: September 29, 2021

ABSTRACT

Background and Aims: Laparoscopy is a minimally invasive surgical technique for abdominal and gynecological surgeries. To access the internal organs through the abdominal wall, a special tool called a trocar is used. The trocar enters the abdomen using a variety of techniques. The aim of this study was to evaluate the safety and possible complications of trocar insertion into the abdomen for gynecological laparoscopy using the "Z-entry" method.

Methods: From March 2018 to March 2020, 435 patients underwent laparoscopic gynecological surgery in Sarem specialized hospital. The consequences of trocar entering the abdomen with the "Z-entry" technique, including visceral injury, vascular injury, umbilical hernia, hematoma, massive hemorrhage, infection, and mortality induced by trocar insertion, were evaluated. The results were analyzed and reported in the form of descriptive statistics and frequency distribution tables with SPSS statistical software.

Findings: This study showed that the rate of complications and problems due to insertion of trocar by "Z-entry" method was very low in these patients. They were comprised of one case of infection (0.2%), one case of hematoma (0.2%), one case of trocar entry into blood vessels (0.2 %) and two cases (0.4%) of trocar entry into the viscera. However, no case of umbilical hernia, massive hemorrhage, and death induced by trocar insertion was found.

Conclusion: Insertion of trocar by the "Z-entry" method in laparoscopic gynecological surgeries is associated with minimal problems and complications and therefore this technique can be used as a safe method to insert trocar into the abdomen in laparoscopic surgeries.

Keywords: Laparoscopic Gynecological Surgery; Trocar Insertion; "Z-entry" Technique; Safety; Complications.

Copyright© 2021, ASP Ins. This open-access article is published under the terms of the Creative Commons Attribution-Noncommercial 4.0 International License which permits Share (copy and distribute the material in any medium or format) and Adapt (remix, transform, and build upon the material) under the Attribution-Noncommercial terms.

[Downloaded from saremjrm.com on 2026-01-30]

[DOI: 10.52547/sjrm.5.4.212]

ایمنی و عوارض ورود تروکار به داخل شکم به روش Z در جراحی لاپاراسکوپی ژنیکولوژی

ابوطالب صارمی[۱*]، محمد رضا ناطقی[۱]

[۱] مرکز تحقیقات باروری و ناباروری صارم، پژوهشکده سلولی و مولکولی و سلول های بنیادی صارم، بیمارستان فوق تخصصی صارم، دانشگاه علوم پزشکی ایران، تهران، ایران.

چکیده

اهداف: لاپاراسکوپی یک تکنیک جراحی کم تهاجمی برای انجام جراحی های شکمی و ژنیکولوژی است. جهت دسترسی به اندام‌های درونی از طریق جدار شکم، از ابزار خاصی به نام تروکار استفاده می‌شود. ورود تروکار به شکم با تکنیک‌های مختلفی صورت می‌پذیرد. این مطالعه به هدف بررسی ایمنی و عوارض احتمالی ورود تروکار به داخل شکم برای انجام لاپاراسکوپی ژنیکولوژی به روش Z، انجام پذیرفت.

روش ها: از ابتدای سال ۱۳۹۷ تا انتهای سال ۱۳۹۸، تعداد ۴۳۵ بیمار که تحت عمل لاپاراسکوپی ژنیکولوژی در بیمارستان تخصصی صارم قرار گرفته بودند، از نظر بروز پیامدهای ناشی از ورود تروکار به شکم با تکنیک Z، از جمله آسیب احشایی، آسیب عروقی، فتق نافی، هماتوم، هموراژی، عفونت و مرگ و میر ناشی از عوارض تروکار، مورد بررسی قرار گرفتند. نتایج بدست آمده در قالب آمار توصیفی و جداول توزیع فراوانی با نرم افزار آماری SPSS مورد تجزیه، تحلیل و گزارش واقع گردید.

یافته ها: این مطالعه نشان داد که میزان عوارض و مشکلات ناشی از ورود تروکار به روش Z در این بیماران بسیار پایین بود، به طوریکه تنها یک مورد عفونت (۰٫۲٪)، یک مورد هماتوم (۰٫۲٪)، یک مورد ورود تروکار به عروق (۰٫۲٪) و دو مورد (۰٫۴٪) ورود تروکار به احشاء دیده شد. این در حالی است که هیچ موردی از فتق نافی، هموراژی و مرگ ناشی از عوارض ورود تروکار یافت نشد.

نتیجه‌گیری: ورود تروکار به روش Z در جراحی‌های لاپاراسکوپی ژنیکولوژی با حداقل مشکلات و عوارض همراه است و بنابراین می‌توان از این تکنیک به عنوان روشی ایمن، جهت ورود تروکار به داخل شکم در جراحی‌های لاپاراسکوپی بهره گرفت.

کلید واژه‌ها: جراحی لاپاراسکوپی ژنیکولوژی؛ تکنیک ورود تروکار؛ روش Z ؛ ایمنی؛ عوارض.

تاریخ دریافت: ۹۹/۱۱/۲۷
تاریخ پذیرش: ۹۹/۱۲/۱۸
*نویسنده مسئول: ابوطالب صارمی

مقدمه

برای نخستین بار در سال ۱۹۱۰، هانس کریستین جاکوبز[۱] اولین عمل جراحی لاپاراسکوپی بالینی را در استکهلم (سوئد) انجام داد [۱،۲]. لاپاراسکوپی[۲] یک تکنیک جراحی کم تهاجمی[۳] برای انجام جراحی‌های شکمی و ژنیکولوژی است، که از ابزار خاصی به نام تروکار[۴] برای ایجاد دسترسی به اندام‌های درونی از طریق جدار شکم استفاده می‌شود [۳]. جراحی لاپاراسکوپی ژنیکولوژی به دلیل عوارض کم و دوران نقاهت کوتاه تر بعد از عمل، به عنوان یکی از روش‌های ارجح جراحی در دنیا شناخته می‌شود [۴]. ورود به حفره شکم با ابزار تروکار، با دو تکنیک باز و بسته صورت می‌پذیرد. در تکنیک باز (روش هاسن)[۵] ناحیه پریتوئن[۶] با شکافی در زیر ناف باز شده و تروکار مستقیماً از این ناحیه بطور عمودی وارد حفره شکم می‌شود [۵،۶]. در تکنیک بسته (سوزن ورس)[۷] ابتدا جهت دید بهتر و دسترسی آسان‌تر به احشاء شکمی، حدود ۳-۴ لیتر گاز دی‌اکسیدکربن به داخل حفره شکم توسط سوزن ورس دمیده می‌شود که به ایجاد پنوموپریتونئوم[۸] می‌انجامد [۷،۸]. سپس تروکار از حفره‌ای که توسط سوزن ورس ایجاد شده است، وارد شکم می‌گردد [۳]. در حین ورود تروکار به شکم، عوارضی نظیر آسیب‌های روده‌ای و احشاء داخل شکمی، آسیب‌های عروقی، خونریزی و هماتوم اطراف تروکار، فتق نافی و عفونت ممکن است ایجاد شود. هرچند بسیاری از این عوارض از جمله آسیب وریدی و احشایی به ندرت اتفاق می‌افتد[۳،۱۰-۱۲]. در حال حاضر شواهد کافی برای نشان دادن تفاوت عمده بین این دو تکنیک ورود تروکار به حفره شکم (باز و بسته)، در میزان شکست هنگام ورود، آسیب عروقی، آسیب احشایی و یا سایر عوارض عمده، وجود ندارد [۹]. در صورتیکه جراح و یا بیمار متوجه علایم

[۱] Hans-Christian Jacobaeus (1879–1937)
[۲] Laparoscopy
[۳] Minimally Invasive Surgery (MIS)
[۴] Trocar
[۵] Hasson Technique
[۶] Peritoneum
[۷] Veress Needle
[۸] Pneumoperitoneum

[Downloaded from saremjrm.com on 2026-01-30]
[DOI: 10.52547/sjrm.5.4.212]

زودرس عوارض نگردیده و برای درمان به موقع آن اقدام نشود، مشکلات جدی و یا حتی مرگ و میر محتمل است [۱۱و۱۳].

ورود تروکار به داخل شکم به روش Z[۹]:

در این روش که نوعی تکنیک بسته [۱۰]محسوب می‌گردد، بـه جای ورود مستقیم تروکار بـه داخل شـکم (به صورت عمودی)، ابتدا تروکار با زاویه ۴۵ درجه از شکاف زیر ناف به طور عرضی به سمت کمک جراح هدایت می‌گردد که معمولا پس از ۵-۴ سانتی‌متر به فاشـیا [۱۱]می‌رسد و بـا مختصـر فشـار بیشـتر، نوک مانـدرن [۱۲]وارد فاشیا شده سپس با حفظ مسیر عرضی و حفظ فشار دست، تروکار به طرف جراح برمی‌گردد. در ادامه، تروکار بـا زاویه ۴۵ درجـه ایـن بـار بـه طرف دیگـر شـکم (سمت کمک جراح) هدایت می‌گردد تا از عضله عبور نماید. اکنون مجدداً تروکار به طرف ناف برگشته و بـا فشـار کـم وارد حفره شـکم می‌شود (تصویر شماره ۱). در این تکنیک در مرحله اول، فاشـیا ۵-۴ سانتی‌متر دورتـر از محل ورودی ناف، سوراخ می‌شود. در مرحله دوم، تروکار ۵-۴ سانتی‌متر دورتـر از ناف در سمت مقابل، از عضله عبور کرده و در مرحله سوم پریتوئن سوراخ می‌شود. با توجه به اینکه در این روش، تروکار تقریباً به صورت افقی وارد شکم می‌شود، در مقایسه با سایر روش‌های ورود، که در آنها تروکار به صورت عمودی وارد حفره شکم می‌شود، احتمال آسیب به عروق و احشاء خیلی کمتر می‌گردد و عدم نیاز به کلیپس نگهدارنده برای بالا گرفتن دیواره شکمی، وقوع خونریزی، هماتوم و آسیب را کاهش می‌دهد. از طرفی به دلیل فواصل ایجاد شده بین مکان‌های ورود تروکار در بخش‌های مختلف شامل فاشیا، عضله رکتوس آبدومینیس [۱۳]و پریتوئن، احتمال ایجاد فتق نافـی بسیار کم خواهد بود. این تکنیک برای نخستین بار در ایران از سال ۱۳۷۴، توسط مؤلف بکارگرفته شده است (تصاویر ۲ تا ۹).

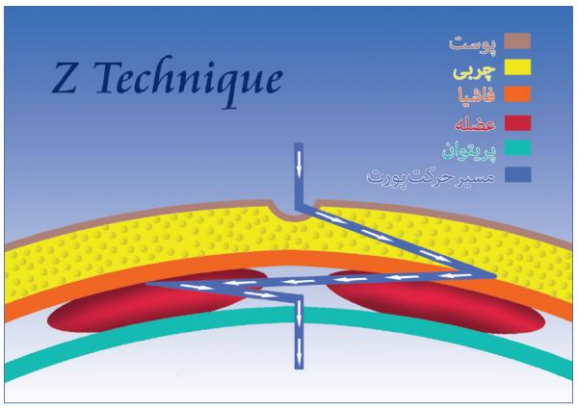

تصویر شماره ۱: طرح شماتیک ورود تروکار به حفره شکم با تکنیک **Z**

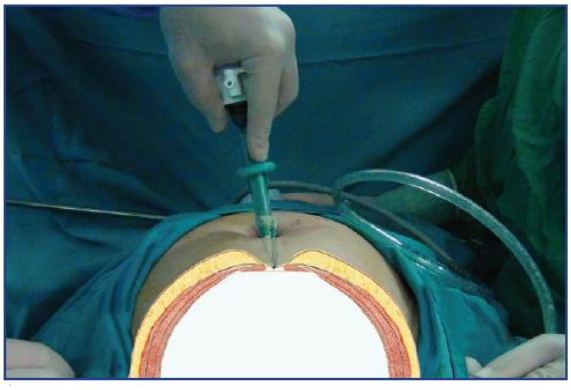

تصویر شماره ۲

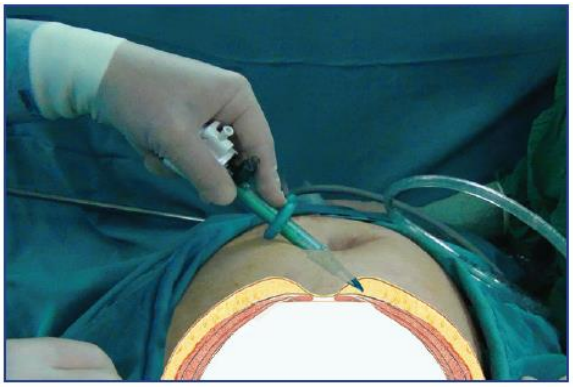

تصویر شماره ۳

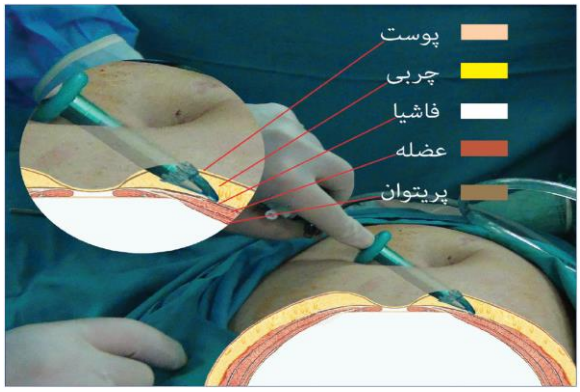

تصویر شماره ۴

[۹] Z-Entry Technique
[۱۰] Close Technique
[۱۱] Fascia
[۱۲] Mandarin
[۱۳] Rectus Abdominis Muscle

[Downloaded from saremjrm.com on 2026-01-30]

[DOI: 10.52547/sjrm.5.4.212]

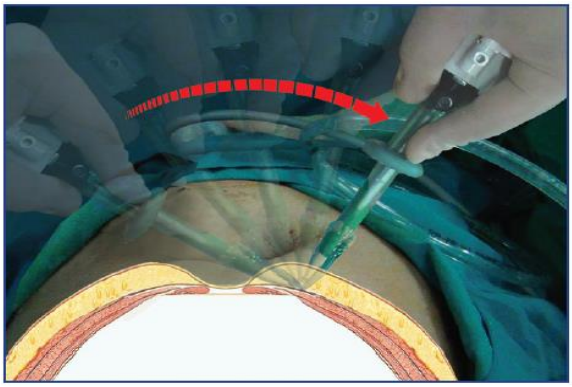

تصویر شماره ۵

تصویر شماره ۸

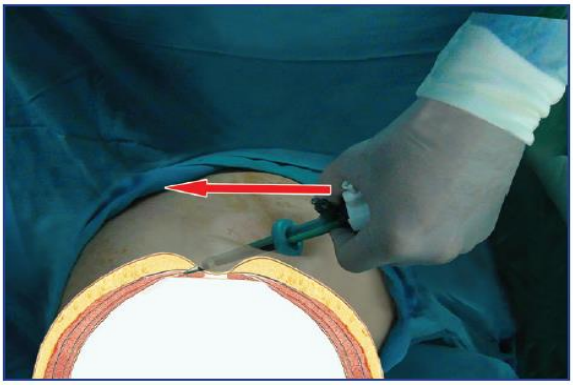

تصویر شماره ۶

تصویر شماره ۹

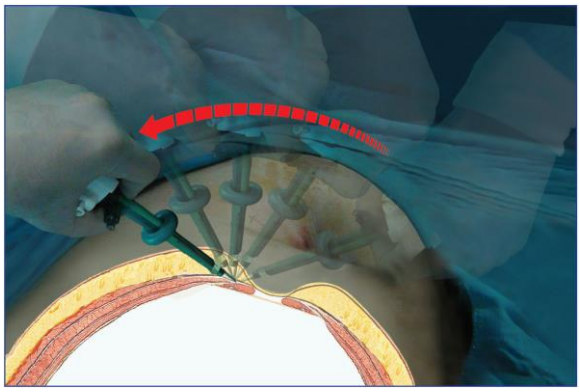

تصویر شماره ۷

این مطالعه به هدف بررسی ایمنی و عوارض احتمالی ورود تروکار به داخل شکم برای انجام لاپاراسکوپی ژنیکولوژی به روش Z انجام پذیرفت.

روش ها

در این مطالعه که به روش توصیفی-مقطعی و گذشته‌نگر[۱۴]انجام گرفت، تمامی پرونده بیمارانی که از ابتدای سال ۱۳۹۷ تا پایان سال ۱۳۹۸به دلایل بیماری‌های ژنیکولوژی تحت عمل لاپاراسکوپی در بیمارستان تخصصی صارم قرار گرفته بودند، جمع‌آوری و مورد تجزیه و تحلیل آماری قرار گرفت. در کلیه اعمال لاپاراسکوپی انجام شده طی این مدت، از تکنیک Z جهت ورود تروکار به حفره شکمی استفاده شده بود. در این پژوهش تعداد ۴۳۵ بیمار، مورد مطالعه قرار گرفت و علاوه بر داده‌های دموگرافیک[۱۵]؛ وقوع عوارضی شامل آسیب احشایی، آسیب عروقی، فتق نافی، هماتوم، خونریزی وسیع، عفونت و مرگ و میر ناشی از عوارض تروکار، بررسی گردید. در مواردی که بیمار بعد از عمل جراحی به بیمارستان مراجعه نکرده و یا اطلاعات پرونده پزشکی وی کامل نبود، با ایشان تماس تلفنی گرفته شد و اگر عوارضی چون تورم و تغییر شکل اطراف ناف را ذکر می‌کرد، بیمار مجدداً

[۱۴] Retrospective Cross-Sectional Study

[۱۵] Demographic Data

[Downloaded from saremjrm.com on 2026-01-30]

[DOI: 10.52547/sjrm.5.4.212]

معاینه شده و در صورت شک به وجود فتق نافی، تحت بررسی سونوگرافی قرار می‌گرفت. داده‌های جمع‌آوری شده، با نرم افزار آماری SPSS نسخه ۲۵ [۱۶]مورد تجزیه و تحلیل قرار گرفتند و نتایج در قالب آمار توصیفی و جداول توزیع فراوانی گزارش گردید.

نتایج

در این مطالعه، ظرف مدت دو سال (از ابتدای سال ۱۳۹۷ تا پایان سال ۱۳۹۸)، تعداد ۴۳۵ بیمار به دلایل گوناگون ژنیکولوژی، تحت جراحی لاپاراسکوپی و ورود تروکار به روش Z، قرار گرفتند. حداقل سن بیماران، ۱۶ سال و حداکثر آن، ۶۹ سال بود، که میانگین و انحراف معیار سنی مراجعان ۶٫۳ ± ۳۳٫۷ سال گزارش گردید. در میان بیماران، کمترین قد و وزن به ترتیب عبارت بودند از ۱۴۷ سانتی‌متر و ۴۵ کیلوگرم، در حالیکه بیشترین قد و وزن عبارتند بودند از ۱۸۰ سانتی‌متر و ۱۱۰ کیلوگرم، که به ترتیب دارای میانگین و انحراف معیار ۵٫۷ ± ۱۶۳٫۸ سانتی‌متر و ۱۰٫۹ ± ۶۶٫۵ کیلوگرم بودند. آماره‌های توصیفی فوق الذکر به همراه پارامتر شاخص توده بدنی [۱۷]در جدول شماره ۱، به نمایش درآمده است.

جدول ۱: مشخصات دموگرافیک افراد مورد مطالعه

پارامتر (۴۳۵ نفر)	میانگین ± انحراف معیار	حداقل	حداکثر
سن (سال)	۳۳٫۷ ± ۶٫۳	۱۶	**۶۹**
قد (سانتی‌متر)	۱۶۳٫۸ ± ۵٫۷	۱۴۷	**۱۸۰**
وزن (کیلوگرم)	۶۶٫۵ ± ۱۰٫۹	۴۵	**۱۱۰**
شاخص توده بدنی (کیلوگرم بر مترمربع)	۲۴٫۷ ± ۳٫۹	۱۶٫۵	**۳۸٫۹**

تعداد ۲۲۹ نفر (۵۲٫۶٪) از خانم‌های این مطالعه تجربه بارداری نداشتند، در حالیکه یک مورد (۰٫۲٪) از آنها تا ۱۰ بار نیز باردار شده بود. افراد مطالعه به دلایل مختلفی تحت جراحی لاپاراسکوپی قرار گرفته بودند که ۱۵ مورد از شایع‌ترین آنها در نمودار شماره ۱ به نمایش در آمده است. تعداد ۱۴۰ (۳۲٫۰۳٪) مورد از افراد مورد مطالعه، سابقه جراحی شکمی قبلی داشتند.

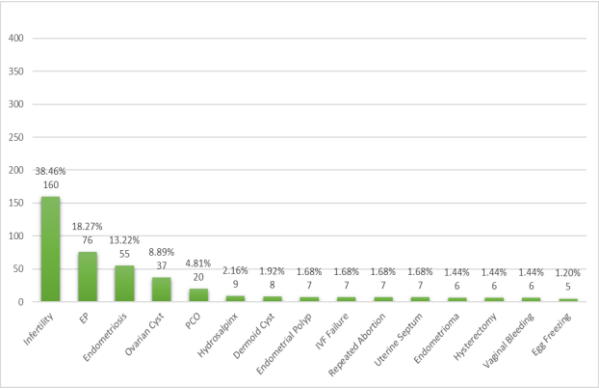

نمودار ۱: علل عمده جراحی لاپاراسکوپی در افراد مورد مطالعه

در این مطالعه دو ساله، میزان عوارض و مشکلات ناشی از ورود تروکار به روش Z در بیمارانی که تحت جراحی لاپاراسکوپی ژنیکولوژی قرار گرفته بودند، بسیار پایین بود، به طوریکه تنها یک مورد عفونت (۰٫۲٪)، یک مورد هماتوم (۰٫۲٪)، یک مورد ورود تروکار به عروق (۰٫۲٪) و تنها دو مورد (۰٫۴٪) ورود تروکار به احشاء دیده شد. این در حالی است که طی این مدت، هیچ موردی از فتق نافی، خونریزی وسیع [۱۸]و مرگ و میر ناشی از عوارض ورود تروکار یافت نشد. همچنین ۱۴ مورد از بیماران که از تغییر شکل اطراف ناف شکایت داشتند، طی بررسی در مراجعه حضوری و معاینه بالینی، در ۱۳ نفر آنها موردی از فتق نافی دیده نشد و یک مورد مشکوک، تحت سونوگرافی قرارگرفت که در آن نیز، فتق گزارش نگردید.

عارضه	فراوانی	درصد
ورود تروکار به احشاء		
بله	۲	۰٫۴۶
خیر	۴۳۳	۹۹٫۵۴
ورود تروکار به عروق		
بله	۱	۰٫۲۳
خیر	۴۳۴	۹۹٫۷۷
هماتوم		
بله	۱	۰٫۲۳
خیر	۴۳۴	۹۹٫۷۷
عفونت		
بله	۱	۰٫۲۳
خیر	۴۳۴	۹۹٫۷۷
فتق نافی		
بله	۰	۰
خیر	۴۳۵	۱۰۰
هموراژی		
بله	۰	۰
خیر	۴۳۵	۱۰۰
مرگ ناشی از عوارض ورود تروکار		
بله	۰	۰
خیر	۴۳۵	۱۰۰

[۱۶] IBM SPSS, Version 25 (IBM Corp., Armonk, N.Y., USA)
[۱۷] Body Mass Index (BMI)
[۱۸] Massive Hemorrhage

[Downloaded from saremjrm.com on 2026-01-30]
[DOI: 10.52547/sjrm.5.4.212]

بحث

در طول دو دهه گذشته، در تکنیک جراحی لاپاراسکوپی به دلیل ایمنی بالا و عوارض کم، پیشرفت های سریع صورت گرفته است [۱۱]. نظر به اینکه نیمی از عوارض لاپاراسکوپی حین ورود به شکم اتفاق می‌افتد، نحوه ورود به شکم و ایمنی آن بسیار حائز اهمیت است [۱۳]. تکنیک بسته (سوزن ورس) و تکنیک باز (روش هاسن) دو روش کلاسیک متداول در لاپاراسکوپی برای ورود به حفره شکمی هستند [۶،۸،۱۱]. در این مطالعه از تکنیک جدیدی جهت ورود تروکار به حفره شکم استفاده شد که به آن روش Z [۱۹]اطلاق گردید. در مطالعه‌ای که در سال ۲۰۱۶ صورت گرفت میزان عوارض و آسیب احشایی در روش باز نسبت به روش بسته کمتر بود [۱۴]. از طرفی تکنیک باز، مشکلاتی از قبیل زمان طولانی ورود به شکم و اختلال در ایجاد پرشدن حفره شکم با هوا [۲۰] به دلیل نشت گاز از اطراف کانول ورودی دارد [۱۵]. در مطالعه Taye و همکاران، ۱۵۰۰ مورد ورود تروکار با تکنیک بسته با ۱۵۰۰ مورد با تکنیک باز مقایسه شده‌اند، که یک مورد مرگ و میر به دلیل عوارض روش بسته گزارش گردید[۱۴]. در این مطالعه میزان کلی آسیب‌های احشایی در تکنیک بسته، ۱٫۳۳٪ گزارش شده است [۱۴]. در پژوهش حاضر هیچ موردی از مرگ و میر ناشی از آسیب تروکار یافت نشد و میزان آسیب احشایی ۰٫۴٪ گزارش گردید. در مطالعات مختلف، شیوع فتق در ناحیه تروکار [۲۱]بین ۰٫۲ تا ۳٫۱ درصد گزارش شده است [۱۰،۱۶-۱۹]. این در حالی است که در مطاله ما هیچ موردی از فتق، دیده نشد. Molloy و همکاران میزان آسیب احشایی در حین ورود تروکار را بین ۰٫۴ تا ۱٫۱٪ گزارش کردند [۱۱،۲۰]، که در روش Z این میزان (۰٫۴۶٪) با حداقل شیوع در سایر روش‌ها مطابقت داشت. میزان آسیب عروقی در حین ورود تروکار، در مقالات مختلف از ۰٫۰۳ تا ۱٫۳۳ درصد بر حسب نوع تکنیک و نوع وسیله تروکار گزارش گردیده است [۲۱-۲۳]. در مطالعه حاضر آسیب عروقی تنها در یک مورد (۰٫۲٪) رخ داده بود. رخداد هماتوم دیواره شکم بعد از جراحی‌های لاپاراسکوپی، از ۲ تا ۶٫۲۵٪ دیده شده است [۲۴و۲۵]، این در حالی است که در ورود تروکار به روش Z، میزان هماتوم در حدود ۰٫۲٪ گزارش گردید. Mayol و همکاران در مطالعه‌ای میزان عفونت زخم ناشی از تروکار را ۱٫۲٪ گزارش نمودند که این میزان در مطالعه ما تنها در یک مورد (۰٫۲٪) رخ داد. از طرفی در این پژوهش، هیچ موردی از خونریزی وسیع دیده نشد.

نتیجه گیری

امروزه جراحی لاپاراسکوپی به طور وسیع و گسترده‌ای در جراحی‌های شکم و ژنیکولوژی مورد استفاده قرار می‌گیرد. جهت ورود تروکار به داخل حفره شکم از تکنیک‌های گوناگونی استفاده می‌گردد، که می‌تواند همراه آسیب‌ها و عوارضی برای بیمار باشد. این مطالعه نشان داد که ورود تروکار به حفره شکم با تکنیک Z، با حداقل عوارض و آسیب همراه بوده و نسبت به روش‌های دیگر دارای مزایا و ارجحیت بالاتری است و می‌توان از آن به عنوان تکنیکی با ایمنی بیشتر بهره گرفت.

ملاحظات اخلاقی

کلیه داده‌های هویتی بیماران در این مطالعه، محرمانه و محفوظ می‌باشد. همچنین پروتکل پژوهش توسط "کمیته اخلاق در پژوهش" [۲۲]مرکز تحقیقات باروری و ناباروری صارم تأیید گردید.

تشکر و قدردانی

از لطف بی‌دریغ کارکنان محترم بیمارستان تخصصی صارم و مرکز تحقیقات باروری و ناباروری صارم، خصوصاً سرکار خانم مریم نادری کمال تشکر را دارد.

تعارض منافع

در این مطالعه تعارض منافع وجود نداشت.

منابع مالی

هزینه‌های این پژوهش توسط مرکز تحقیقات باروری و ناباروری صارم تأمین شده است.

منابع

1. Hatzinger M, Häcker A, Langbein S, Kwon S, Hoang-Böhm J, Alken P. Hans-Christian Jacobaeus (1879–1937). Der Urol 2006 459 [Internet]. 2006 [cited 2021 Sep 23];45(9):1184–6. Available from: https://link.springer.com/article/10.1007/s00120-006-1069-8
2. Hatzinger M, Kwon ST, Langbein S, Kamp S, Häcker A, Alken P. Hans Christian Jacobaeus: Inventor of Human Laparoscopy and Thoracoscopy. https://home.liebertpub.com/end [Internet]. 2006 Dec 4 [cited 2021 Sep 23];20(11):848–50. Available from: https://www.liebertpub.com/doi/abs/10.1089/end.2006.20.848
3. Vilos GA, Ternamian A, Dempster J, Laberge PY, Vilos G, Lefebvre G, et al. Laparoscopic Entry: A Review of Techniques, Technologies, and Complications. J Obstet

[۱۹] Z-Entry Technique
[۲۰] Insufflation
[۲۱] Trocar Site Hernia (TSH)
[۲۲] Institutional Review Board (IRB)

[Downloaded from saremjrm.com on 2026-01-30]
[DOI: 10.52547/sjrm.5.4.212]

College of Obstetricians and Gynaecologists; 2002 [cited 2020 Dec 24]. p. 246–54. Available from: https://obgyn.onlinelibrary.wiley.com/doi/full/10.1111/j.0004-8666.2002.00246.x

12. Gadekar A, Rege J, Satia M, Hambarde S. Omental herniation through trocar site. Ann Afr Med [Internet]. 2012 Jul [cited 2020 Dec 24];11(3):191. Available from: http://www.annalsafrmed.org/text.asp?2012/11/3/191/96885
13. Mintz M. Risks and prophylaxis in laparoscopy: a survey of 100,000 cases. J Reprod Med. 1977;18(5):269–72.
14. Taye MK, Fazal SA, Pegu D, Saikia D. Open versus closed laparoscopy: yet an unresolved controversy. J Clin diagnostic Res JCDR. 2016;10(2):QC04.
15. Bonjer HJ, Hazebroek EJ, Kazemier G, Giuffrida MC, Meijer WS, Lance JF. Open versus closed establishment of pneumoperitoneum in laparoscopic surgery. Br J Surg [Internet]. 1997 May 1 [cited 2021 Sep 21];84(5):599–602. Available from: https://onlinelibrary.wiley.com/doi/full/10.1046/j.1365-2168.1997.d01-1355.x
16. Crocetti D, Sapienza P, Pedulla` G, De Toma G. Reducing the risk of trocar site hernias. Ann R Coll Surg Engl [Internet]. 2014 [cited 2020 Dec 24];96(7):558. Available from: https://www.ncbi.nlm.nih.gov/pmc/articles/PMC4473458/
17. Swank HA, Mulder IM, la Chapelle CF, Reitsma JB, Lange JF, Bemelman WA. Systematic review of trocar-site hernia. Br J Surg [Internet]. 2012 Jan 30 [cited 2021 Sep 23];99(3):315–23. Available from: https://academic.oup.com/bjs/article/99/3/315/6138733
18. Tonouchi H, Ohmori Y, Kobayashi M, Kusunoki M. Trocar Site Hernia. Arch Surg [Internet]. 2004 Nov 1 [cited 2021 Sep 23];139(11):1248–56. Available from: https://jamanetwork.com/journals/jamasurgery/fullarticle/397584
19. Nacef K, Chaouch MA, Chaouch A, Ben Khalifa M, Ghannouchi M, Boudokhane M. Trocar site post incisional hernia: About 19 cases. Pan Afr Med J [Internet]. 2018 [cited 2020 Dec 24];29. Available from: https://pubmed.ncbi.nlm.nih.gov/30061961/

Gynaecol Canada [Internet]. 2007 May [cited 2020 Dec 24];29(5):433–47. Available from: https://pubmed.ncbi.nlm.nih.gov/17493376/

4. Chang WC, Huang SC, Sheu BC. Advances in Gynecological Laparoscopic Surgery. J Formos Med Assoc. 2010 Apr 1;109(4):245–7.
5. Günenç MZ, Yesildaglar N, Bingöl B, Önalan G, Tabak S, Gökmen B. The safety and efficacy of direct trocar insertion with elevation of the rectus sheath instead of the skin for pneumoperitoneum. Surg Laparosc Endosc Percutaneous Tech [Internet]. 2005 [cited 2020 Dec 24];15(2):80–1. Available from: https://pubmed.ncbi.nlm.nih.gov/15821619/
6. Hasson HM. A modified instrument and method for laparoscopy. Am J Obstet Gynecol [Internet]. 1971 Jul 15 [cited 2021 Sep 21];110(6):886–7. Available from: http://www.ajog.org/article/000293787190593X/fulltext
7. Semm K, Semm I. Safe insertion of trocars and the Veress needle using standard equipment and the 11 security steps. Gynaecol Endosc [Internet]. 1999 Dec 1 [cited 2020 Dec 24];8(6):339–47. Available from: http://doi.wiley.com/10.1046/j.1365-2508.1999.00333.x
8. Veress J. Neues Instrument zur Ausführung von Brust-oder Bauchpunktionen und Pneumothoraxbehandlung. DMW-Deutsche Medizinische Wochenschrift. 1938;64(41):1480–1.
9. Ahmad G, Baker J, Finnerty J, Phillips K, Watson A. Laparoscopic entry techniques. Cochrane Database Syst Rev [Internet]. 2019 Jan 18 [cited 2020 Dec 24];2019(1). Available from: /pmc/articles/PMC6353066/?report=abstract
10. Lajer H, Widecrantz S, Heisterberg L. Hernias in trocar ports following abdominal laparoscopy: A review. Acta Obstet Gynecol Scand [Internet]. 1997 Jan 1 [cited 2020 Dec 24];76(5):389–93. Available from: http://doi.wiley.com/10.3109/00016349709047816
11. Molloy D, Kaloo PD, Cooper M, Nguyen T V. Laparoscopic entry: A literature review and analysis of techniques and complications of primary port entry [Internet]. Vol. 42, Australian and New Zealand Journal of Obstetrics and Gynaecology. Royal Australian and New Zealand

[Downloaded from saremjrm.com on 2026-01-30]

[DOI: 10.52547/sjrm.5.4.212]

20. Tian YF, Lin YS, Lu CL, Chia CC, Huang KF, Shih TY, et al. Major complications of operative gynecologic laparoscopy in Southern Taiwan: A follow-up study. J Minim Invasive Gynecol. 2007 May 1;14(3):284–92.
21. Fuller J, Ashar BS, Carey-Corrado J. Trocar-associated injuries and fatalities: An analysis of 1399 reports to the FDA. J Minim Invasive Gynecol [Internet]. 2005 Aug 1 [cited 2021 Sep 23];12(4):302–7. Available from: http://www.jmig.org/article/S1553465005002979/fulltext
22. Merlin TL, Hiller JE, Maddern GJ, Jamieson GG, Brown AR, Kolbe A. Systematic review of the safety and effectiveness of methods used to establish pneumoperitoneum in laparoscopic surgery. Br J Surg [Internet]. 2003 Jun 9 [cited 2021 Sep 23];90(6):668–79. Available from: https://academic.oup.com/bjs/article/90/6/668/6143325
23. Pring C. Aortic injury using the Hasson trocar: a case report and review of the literature. Ann R Coll Surg Engl [Internet]. 2007 Mar 1;89(2):3–5. Available from: http://openurl.ingenta.com/content/xref?genre=article&issn=0035-8843&volume=89&issue=2&spage=3
24. Bhattacharya S, Tate JJT, Davidson BR, Hobbs KEF. Abdominal wall Haematoma Complicating Laparoscopic Cholecystectomy. HPB Surg. 1994;7(4):291–6.
25. Mayol J, Garcia-Aguilar J, Ortiz-Oshiro E, De-Diego Carmona JA, Fernandez-Represa JA. Risks of the Minimal Access Approach for Laparoscopic Surgery: Multivariate Analysis of Morbidity Related to Umbilical Trocar Insertion. World J Surg 1997 215 [Internet]. 1997 Jun [cited 2021 Sep 23];21(5):529–33. Available from: https://link.springer.com/article/10.1007/PL00012281

[Downloaded from saremjrm.com on 2026-01-30]

[DOI: 10.52547/sjrm.5.4.212]