

## Introducing a Case of Aarskog-Scott Syndrome

### ARTICLE INFO

#### Article Type

Case Report

#### Authors

Bitra Bozorgmehr<sup>1</sup>, MD\*

Mohammad Reza Nateghi<sup>1</sup>, 

MD

Dorin Tajbakhsh<sup>2</sup>, MD

<sup>1</sup> Sarem Fertility and Infertility Research Center (SAFIR), Sarem Women's Hospital, Iran University of Medical Sciences (IUMS), Tehran, Iran

<sup>2</sup> York University, Toronto, Canada

#### \*Corresponding Author

Address: Sarem Women Hospital, Basij Square, Phase 3, Ekbatan Town, Tehran, Iran.  
Postal code: 1396956111  
Phone: +98 (21) 44670888  
Fax: +98 (21) 44670432  
dr.Bozorgmehr@sarem.org

#### Article History

Received: June 01, 2019

Accepted: October 21, 2019

Published: December 19, 2020

### ABSTRACT

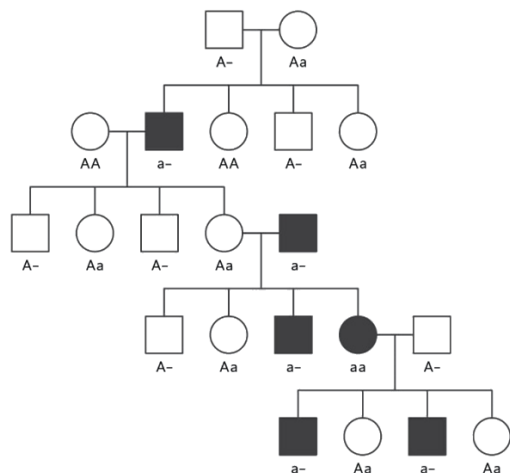
**Introduction:** Aarskog-Scott syndrome is a rare X-linked disorder, characterized by facial, skeletal and genital anomalies. It is also known as faciogenital dysplasia (FGDY, OMIM NO:305400) and facio-digito-genital syndrome.

**Patient Information:** 7 years old boy with the same features, whom had been referred for genetic counseling, diagnosis, knowing the recurrence risk and seeking advice.

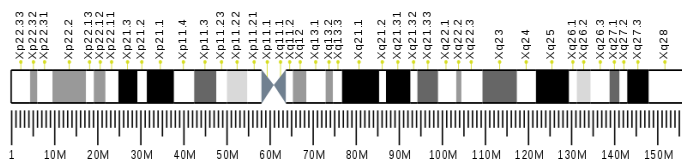
**Conclusion:** The main features are short stature, hypertelorism, short hands and feet, and shawl scrotum.

**Keywords:** Aarskog-Scott Syndrome, cognitive disorders, X-linked disorders

(هیپرتلوریسم)، کف دست و پای کوتاه و پهن و کیسه بیضه شالی شکل<sup>۱</sup> است.



تصویر شماره ۱. شجره‌نامه توارث وابسته به جنس مغلوب



تصویر شماره ۲. کروموزوم X و محل قرارگیری ژن Xp11.22: FGD1

### معرفی بیمار

بیمار یک پسر بچه هفت ساله که جهت بررسی دلیل اختلال یادگیری ارجاع شده است. او فرزند دوم از خانواده غیر خویشاوند بود که در پرسش‌های به عمل آمده مشخص شد که دایی بیمار هم مشکلات مشابه دارد. وی ماحصل زایمان طبیعی در هفته چهارم بارداری بود. در بدو تولد، وزن ۳۰۰۰ گرم، قد ۴۸ سانتی متر و دور سر ۳۴ سانتی متر داشته است. همگی این اندازه‌ها در محدوده طبیعی قرار داشتند. بیمار تا یک سالگی از رشد

## معرفی یک مورد سندروم Aarskog-Scott

بیتا بزرگمهر<sup>۱\*</sup>، محمدرضا ناطقی<sup>۱D</sup>، درین تاجبخش<sup>۲</sup>

<sup>۱</sup>مرکز تحقیقات باروری و ناباروری صارم، بیمارستان فوق تخصصی صارم، دانشگاه علوم پزشکی ایران، تهران، ایران  
<sup>۲</sup>دانشگاه یورک، تورنتو، کانادا

### چکیده

**مقدمه:** سندروم ارسکاوگ-اسکات یا دیسپلازی صورتی - تناسلی به شماره OMIM : 305400 یک بیماری وابسته به جنس نادر است که با مشکلات در صورت، استخوان‌ها و ناحیه تناسلی مشخص می‌شود. مشخصات اصلی بیماری شامل کوتاهی قد، هیپرتلوریسم، کف دست و پای کوتاه و پهن و اسکروتوم شالی است.

**بیمار و روش‌ها:** در این گزارش پسر هفت ساله ای با این علائم که برای مشاوره ژنتیک، تشخیص بیماری، دانستن ریسک تکرار و گرفتن مشورت مراجعه کرده بودند، معرفی می‌شود.

**کلیدواژه‌ها:** سندروم ارسکاوگ-اسکات، عقب افتادگی ذهنی، بیماری وابسته به جنس

تاریخ دریافت: ۹۸/۰۳/۱۱

تاریخ پذیرش: ۹۸/۰۷/۲۹

\* نویسنده مسئول: بیتا بزرگمهر

### مقدمه

سندروم آرسکوگ-اسکات، دیسپلازی صورتی-تناسلی<sup>۱</sup> یا سندروم صورتی-انگشتی-تناسلی<sup>۲</sup> (OMIM #305400) یک بیماری نادر با توارث وابسته به جنس مغلوب<sup>۳</sup> است (تصویر شماره ۱)، که در وهله اول جنس مذکر را درگیر می‌کند و با مشکلاتی در صورت، استخوان‌ها و ناحیه تناسلی مشخص می‌شود. این سندرم به دلیل موتاسیون در ژن FGD1<sup>۴</sup> (OMIM ۳۰۵۴۶) ایجاد می‌گردد. این ژن در بازوی کوتاه کروموزوم X (Xp11.22) قرار دارد<sup>۱</sup> (تصویر شماره ۲). این سندرم اولین بار در سال ۱۹۷۰ توسط آرسکوگ<sup>۲</sup> و سال ۱۹۷۱ توسط اسکات<sup>۳</sup> معرفی گردید. خصوصیات اصلی بیماری شامل کوتاهی قد، افزایش فاصله بین دو چشم

Aarskog-Scott Syndrome (AAS)<sup>۱</sup>  
Faciogenital Dysplasia (FGDY)<sup>۲</sup>  
Facial-Digital-Genital Syndrome<sup>۳</sup>  
X-linked Recessive (XLR)<sup>۴</sup>

دانشنامه صارم در طب باروری

هیپوپلازی ماگزایلا<sup>۱۱</sup>، هیپرتلوریسم<sup>۶</sup>، افتادگی پلک<sup>۱۲</sup>، گوشه‌های چشم پایین افتاده، استرابیسم<sup>۱۳</sup>، بینی کوتاه و کوچک، پل بینی فرورفته، شکاف کام، شکاف لب، گردن کوتاه، پره گردنی<sup>۱۴</sup>، ناهنجاری‌های ناحیه تنه شامل جناغ سینه فرورفته، ناف برجسته، فتق کشاله ران، ناهنجاری‌های اسکلتی مانند اسکولیوز<sup>۸</sup>، تحرک بیش از حد<sup>۱۵</sup> مهره‌های گردن، ناهنجاری‌های اندام‌ها شامل دست‌های پهن و کوتاه، براکی‌داکتیلی<sup>۱۶</sup>، کلینوداکتیلی<sup>۹</sup>، سین‌داکتیلی<sup>۱۷</sup>، خط عرضی کف دست، قابلیت انعطاف پذیری بیش از حد مفاصل انگشت<sup>۱۸</sup>، کف پای صاف، متاتارسوس واروس<sup>۱۹</sup> ناهنجاری‌های تناسلی مانند نهن بیضگی<sup>۲۰</sup> و اسکروتوم شالی شکل<sup>۷</sup> که اختصاصی این بیماری است (چین اسکروتوم به مانند شالی است که به دور پایه آلت تناسلی<sup>۱</sup> پیچیده باشد)، ناهنجاری‌های عصبی مانند اختلالات یادگیری، نقص توجه، بیش‌فعالی و عقب‌افتادگی ذهنی، می‌باشد. سن استخوانی معمولاً تاخیر دارد و بلوغ این کودکان هم دیرتر اتفاق می‌افتد و عموماً ۱۶۰ سانتی‌متر می‌رسد. مشکلات دندانی شامل دندان‌های کم و دندان‌های پهن قدامی، هیپوپلازی فک و مشکلات ارتودنسی است [۷-۸].

### نتیجه‌گیری

سندروم آرسکوگ-اسکات، یک بیماری نادر با توارث وابسته به جنس است، که در وهله اول جنس مذکر درگیر می‌نماید و با مشکلاتی در رشد و تکامل، نقایصی در صورت، استخوان‌ها و ناحیه تناسلی مشخص می‌شود. تشخیص احتمالی این سندروم با معاینه بالینی بوده و تشخیص قطعی با تست‌های ژنتیکی و توالی‌یابی ژنی<sup>۲۱</sup> مقدور می‌باشد. تشخیص افتراقی مهم آن کودکان مادران الکلی است [۸،۹]. پیش‌آگهی بسته به فنوتیپ بیمار متفاوت است و می‌تواند ضعیف تا خوب باشد. ممکن است برخی از افراد کندذهنی داشته باشند، اما کودکان مبتلا به این شرایط اغلب مهارت‌های اجتماعی خوبی دارند. برخی از مردان ممکن است از نظر باروری مشکل داشته باشند [۱۰]. مانند سایر بیماری‌های ژنتیکی درمان این بیماری هم دشوار است، ولی برخی از عوارض اسکلتی و عضوی با جراحی قابل اصلاح می‌باشد و برای اصلاح برخی از ناهنجاری‌های صورت از درمان ارتودنسی استفاده می‌شود. نشان داده شده است که تجویز هورمون رشد برای درمان کوتاهی قد در این اختلال موثر بوده است [۵،۱۱].

خوبی برخوردار بوده اما پس از آن کاهش رشد داشته و در زمان مراجعه قد ۱۰۰ سانتی‌متر، وزن ۱۵ کیلوگرم و دور سر ۴۹ سانتی‌متر داشت که همگی زیر صدک سه درصد بودند. در مجموع علائم کودک شامل کوتاهی قد، صورت گرد، هیپرتلوریسم<sup>۶</sup>، بینی کوچک، پل بینی فرو رفته، شکاف لب اصلاح شده، دندان‌های نامنظم، اسکولیوز<sup>۸</sup>، جناغ سینه فرورفته، کف دست‌های کوتاه و پهن، کلینوداکتیلی<sup>۹</sup>، خط عرضی کف دست، و در ناحیه تناسلی کیسه بیضه شالی<sup>۷</sup> بود. تست بهره هوشی کودک ۷۵ یا مرزی گزارش شده بود.

MRI مغز وی، تست‌های بیوشیمیایی و متابولیک، اکوکاردیوگرافی و سونوگرافی شکم همگی طبیعی بودند. کاریوتایپ کودک طبیعی و XY۴۶ گزارش شده بود (تصویر شماره ۳).



تصویر شماره ۳. کودک پسر هفت ساله مبتلا به سندرم آرسکوگ-اسکات

### بحث

سندروم آرسکوگ-اسکات یا دیسپلازی صورتی-تناسلی، اولین بار در سال ۱۹۷۰ توسط آرسکوگ<sup>۲</sup> و اسکات<sup>۳</sup> در دو خانواده متفاوت با بیماران مذکر متعدد، گزارش گردید. نحوه وراثت این بیماری وابسته به جنس یا X-linked می‌باشد که توسط موتاسیون ژن FGD1 در ناحیه Xp11.21 ایجاد می‌شود. در این موتاسیون، گروه پروتئین‌هایی درگیر می‌شوند که باعث تنظیم رشد هستند و اختلال در آنها منجر به ناهنجاری‌ها و آنومالی‌های رشد می‌شود [۴].

علائم بالینی این بیماری شامل کوتاهی قد، ناهنجاری‌های سر و صورت، مانند خط رویش مو مثلثی مانند در ناحیه پیشانی<sup>۱</sup>، صورت گرد،

Brachydactyly<sup>۱۶</sup>  
 Syndactyly<sup>۱۷</sup>  
 Joint Hypermobility<sup>۱۸</sup>  
 Metatarsus Varus<sup>۱۹</sup>  
 Cryptorchidism<sup>۲۰</sup>  
 Penis<sup>۲۱</sup>  
 Gene Sequencing<sup>۲۲</sup>

Scoliosis<sup>۸</sup>  
 Clinodactyly<sup>۹</sup>  
 Widow's Peak<sup>۱۰</sup>  
 Maxillary Hypoplasia<sup>۱۱</sup>  
 Ptosis<sup>۱۲</sup>  
 Strabismus<sup>۱۳</sup>  
 Webbed Neck<sup>۱۴</sup>  
 Cervical Spine Hypermobility<sup>۱۵</sup>

دانشنامه صارم در طب باروری

Diagnosis National Center on Birth Defects and Developmental Disabilities Centers for Disease Control and Prevention Department of Health and Human Services in coordination with DEPARTMENT OF HEALTH AND HUMAN SERVICES Centers for Disease Control and Prevention. 2004.

- 10- Burkardt DD, Graham Jr JM. Abnormal Body Size and Proportion. In: Emery and Rimoin's Principles and Practice of Medical Genetics and Genomics. Elsevier; 2019. p. 81-143.
- 11- Darendeliler F, Larsson P, Neyzi O, Price AD, Hagenäs L, Sipilä I, et al. Growth hormone treatment of Aarskog syndrome: Analysis of the KIGS (Pharmacia International Growth Database) data. *J Pediatr Endocrinol Metab* [Internet]. 2003 Oct 1 [cited 2020 Dec 16];16(8):1137-42. Available from: <https://www.degruyter.com/view/journals/jpem/16/8/article-p1137.xml>

**تشکر و قدردانی:** بدینوسیله از جناب آقای دکتر ابوطالب صارمی، خانم مریم نادری و کارکنان محترم بیمارستان تخصصی صارم و مرکز تحقیقات باروری و ناباروری صارم تقدیر و تشکر به عمل می‌آید.

**تاییدیه اخلاقی:** این طرح مورد تایید کمیته اخلاق (IEC) مرکز تحقیقات باروری و ناباروری صارم قرار گرفت

**تعارض منافع:** در این مطالعه تعارض منافع وجود نداشت.

**منابع مالی:** این طرح با پشتیبانی مالی مرکز تحقیقات باروری و ناباروری صارم انجام پذیرفت.

#### منابع

- 1- German Pasteris N, Cadle A, Logie LJ, Porteous MEM, Schwartz CE, Stevenson RE, et al. Isolation and characterization of the faciogenital dysplasia (Aarskog-Scott syndrome) gene: A putative RhoGuanine nucleotide exchange factor. *Cell* [Internet]. 1994 Nov 18 [cited 2020 Dec 16];79(4):669-78. Available from: <http://www.cell.com/article/0092867494905525/fulltext>
- 2- Aarskog D. A familial syndrome of short stature associated with facial dysplasia and genital anomalies. *J Pediatr* [Internet]. 1970 Nov [cited 2020 Dec 15];77(5):856-61. Available from: <https://pubmed.ncbi.nlm.nih.gov/5504078/>
- 3- Scott CI. Unusual facies, joint hypermobility, genital anomaly and short stature: a new dysmorphic syndrome. *Birth Defects Orig Artic Ser* [Internet]. 1971;7(6):240-6. Available from: <https://pubmed.ncbi.nlm.nih.gov/5173168/>
- 4- Schwartz C, Gillessen-Kaesbach G, May M, Cappa M, Gorski J, Steindl K, et al. Two novel mutations confirm FGD1 is responsible for the Aarskog syndrome. *Eur J Hum Genet* [Internet]. 2000 Nov [cited 2020 Dec 15];8(11):869-74. Available from: [www.nature.com/ejhg](http://www.nature.com/ejhg)
- 5- Closs LQ, Tovo M, Dias C, Corradi DP, Vargas IA. Aarskog-Scott Syndrome: A Review and Case Report. *Int J Clin Pediatr Dent* [Internet]. 2012 Dec [cited 2020 Dec 16];5(3):209-12. Available from: <https://www.ijcpd.com/doi/10.5005/jp-journals-10005-1168>
- 6- Goodman RM, Gorlin RJ. The malformed infant and child: an illustrated guide. Oxford University Press; 1983.
- 7- Smith DW, Jones KL. Smith's recognizable patterns of human malformation. 6th ed. WB Saunders Company; 2006.
- 8- Berry C, Cree J, Mann T. Aarskog's syndrome. *Arch Dis Child* [Internet]. 1980 [cited 2020 Dec 16];55(9):706-10. Available from: <https://pubmed.ncbi.nlm.nih.gov/6911111/>
- 9- Gerberding JL, Cordero J. Fetal Alcohol Syndrome: Guidelines for Referral and