

Simultaneous Appearance of a Dermoid Cyst and Endometrioma in an Ovary: A Case Report

ARTICLE INFO

Article Type

Case Report

Authors

Mahboobeh Rasekhi Kumle¹, MD
Mohammad Amin Zaemi Yekeh², MD

¹ Sarem Fertility & Infertility Research Center (SAFIR), Sarem Women's Hospital, Iran University of Medical Sciences (IUMS), Tehran, Iran.

² Iran University of Medical Sciences (IUMS), Tehran, Iran

*Corresponding Author

Address: Sarem Women Hospital, Basij Square, Phase 3, EkbatanTown, Tehran, Iran. Postal code:1396956111

Phone: +98 (21) 44670888

Fax: +98 (21) 44670432

dr.rasekhi@sarem.org

Article History

Received: August 26, 2020

Accepted: September 10, 2020

e Published: May 29, 2021

ABSTRACT

Introduction: Endometriosis is a common gynecologic disease which diagnosis and treatment is an obstacle among gynecologists. This disease depends on estrogen and is seen during the fertility period. On some occasions, endometriosis in the ovary presents as cysts called endometrioma that causes excruciating pain and requires excisional surgery. A dermoid cyst is the most common benign tumor of the ovary and is bilateral in 10% of cases. Sometimes, the patient is a candidate for surgery due to torsion or when the cysts are too large. The simultaneous appearance of these diseases is rare in an ovary and has reported as limited. This study aims to evaluate the simultaneous appearance of dermoid cyst and endometrioma in an ovary as a case study.

Case Presentation: The case was a 30-year-old virgin woman who underwent laparoscopic surgery at Sarem Hospital, due to abdominal and pelvic pain for several months as diagnosed with bilateral ovarian endometriosis (based on ultrasound and MRI). In addition to endometrioma during surgery, there was a dermoid cyst in an ovary that removed. In imaging of the patient (sonography and MRI) was not pointed to the dermoid cyst.

Conclusion: During each surgery, the possibility of another pathology must be considered simultaneously with the pathology that caused the surgery, and each disease must be treated in the best way that is appropriate.

Keywords: Dermoid Cyst; Endometriosis; Endometrioma; Laparoscopy

کلید واژه‌ها: کیست درموئید، آندومتريوز، آندومتريوما، لاپاراسکوپي.

تاریخ دریافت: ۹۹/۰۶/۰۵

تاریخ پذیرش: ۹۹/۰۶/۲۰

* نویسنده مسئول: مجوبه راسخی کومله

وجود همزمان کیست درموئید و اندومتريوما در یک تخمدان: معرفی یک مورد

مجوبه راسخی کومله^{۱*}، محمد امین زاعمی یکه^۲

^۱ مرکز تحقیقات باروری و ناباروری صرم، بیمارستان فوق تخصصی صرم، دانشگاه علوم پزشکی ایران، تهران، ایران.
^۲ دانشجوی پزشکی، دانشگاه علوم پزشکی ایران، تهران.

چکیده

مقدمه: آندومتريوز یک بیماری شایع است که تشخیص و درمان آن یکی از معضلات متخصصین بیماری‌های زنان می‌باشد. این بیماری وابسته به هورمون استروژن بوده و در سنین باروری دیده می‌شود. وجود آندومتريوز در تخمدان گاهی خود را به صورت کیست‌هایی به نام اندومتريوما (Endometrioma) نشان می‌دهد، که باعث بروز درد ناتوان کننده‌ای می‌شود که نیاز به عمل جراحی و خروج کیست پیدا می‌کند. کیست درموئید (Dermoid Cyst) شایع‌ترین تومور خوش‌خیم تخمدان است، که در ۱۰ درصد موارد دو طرفه بوده و گاهی به علت بزرگی و یا درد حاد ناشی از پیچ‌خوردگی می‌تواند بیمار را کاندید عمل جراحی نماید. وجود همزمان این دو بیماری در یک تخمدان نادر بوده و به صورت معدود گزارش شده است. این مطالعه، به معرفی یک مورد، وجود همزمان کیست درموئید و اندومتريوما در یک تخمدان می‌پردازد.

معرفی مورد: بیمار خانمی ۳۰ ساله و باکره بود که به علت درد شکم و لگن چندین ماهه و با تشخیص اندومتريوما دو طرفه تخمدانی (بر اساس سونوگرافی و MRI)، تحت عمل جراحی لاپاراسکوپي در بیمارستان فوق تخصصی صرم قرار گرفت. در طی عمل، علاوه بر آندومتريوما، کیست درموئید نیز در یک تخمدان وجود داشت که خارج شد. این درحالی بود که در تصویر برداری بیمار (سونوگرافی و MRI) اشاره‌ای به وجود کیست درموئید نشده بود. در نهایت بیمار با حال عمومی خوب و بدون عارضه خاصی مرخص گردید.

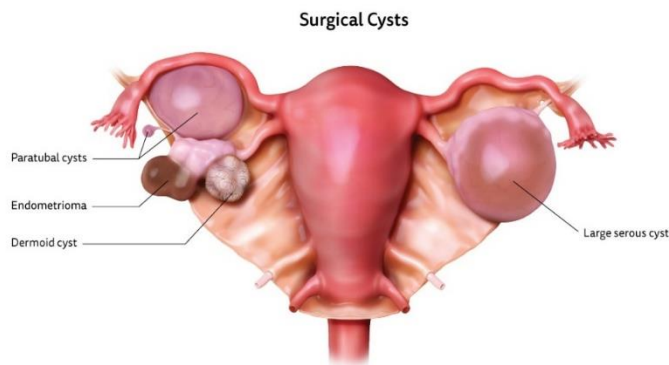
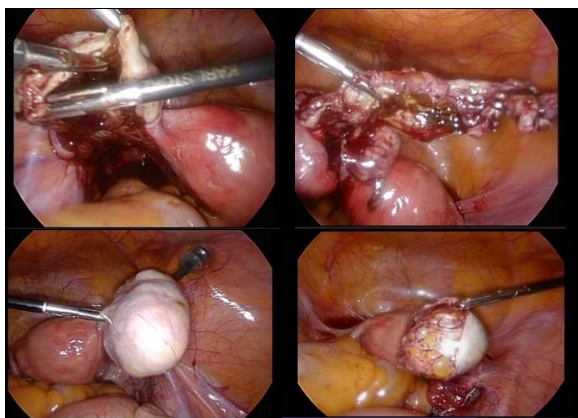
نتیجه‌گیری: در طی هر جراحی باید امکان وجود یک پاتولوژی دیگر به طور همزمان با پاتولوژی که سبب جراحی شده است مد نظر باشد و هر کدام از بیماری‌ها باید به بهترین نحو که مناسب آن است، درمان شوند.

داننامه صرم در طب باروری

مقدمه

آندومتريوز یک بیماری خوش‌خیم ولی پیشرونده است که در ۱۰ الی ۱۵ درصد زنان در سنین باروری ۱۵ تا ۴۹ سال دیده می‌شود^[۱]. بیماری ممکن است بدون علامت (Asymptomatic) بوده و یا با علائمی چون درد لگنی و یا نازایی همراه باشد^[۲]. استروژن نقش اساسی در ایجاد بافت‌های آندومتر نابه‌جا دارد. آندومتريوز در نقاط مختلف لگنی و خارج لگنی دیده می‌شود، که نقاط شایع درگیر، کلدوساک خلفی، تخمدان‌ها و سپتوم رکتواژینال هستند^[۳]. از علائم شایع بیماری، وجود کیست‌های تخمدانی حاوی مایع شکلاتی به نام آندومتريوما به صورت یک طرفه، دو طرفه، Unilocular و یا Multilocular است. پاتوژنز کیست‌های آندومتريوما مشخص نیست ولی تئوری‌های مطرح شامل درون‌برگشتگی (Invagination) کورتکس تخمدان، متابلازی سلومیک (Coelomic Metaplasia) و درگیری کیست‌های فانکشنال (عملکردی) تخمدان به وسیله ایمپلنت‌های اندومتريال می‌باشند^[۴].

کیست درموئید یا همان تراتوم کیستیک تخمدان (Cystic Ovarian Teratoma) یک تومور شایع خوش‌خیم در این عضو است (شکل ۱). تومورهای تخمدان به سه دسته تقسیم می‌شوند: الف) تومورهای اپی‌تلیال تخمدان با منشاء سلول‌های اپی‌تلیوم سطحی تخمدان با شیوع ۹۰ تا ۹۵ درصد، ب) تومورهای سلول زایا با منشاء سلول‌های ژرمینال و ج) تومورهای استرومال جنسی با منشاء سلول‌های استرومای طناب جنسی جمعاً با شیوع ۵ الی ۱۰ درصد^[۵]. شایع‌ترین تومور ژرم‌سل، تراتوم‌ها (۹۵ درصد) هستند که در غالب موارد به صورت Mature یا خوش‌خیم می‌باشند. تراتوم خوش‌خیم، ۶۰ درصد نئوپلاسم‌های خوش‌خیم تخمدان را تشکیل می‌دهد. این تراتوم‌ها به سه شکل دیده می‌شوند: ۱- Cystic، به نام کیست درموئید که شایع‌ترین شکل است، ۲- Solid Mass، به نام Mature Solid Teratoma و ۳- Fetiform Teratoma، که لایه‌های سلول‌های ژرمینال به صورت سه بعدی و Doll Shape هستند. کیست‌های درموئید معمولاً Slow Growing Unilocular بوده که در ۱۰ درصد موارد دوطرفه می‌باشند و از بافت‌های اکتودرم، مزودرم و آندودرم تشکیل می‌شوند^[۶].



شکل ۱: وجود همزمان کیست درموئید و اندومتريوما در یک تخمدان.

شکل ۲: تصاویر بیمار که در طرف راست کیست درموئید و در طرف چپ اندومتريوما مشاهده می شود.

معرفی مورد

خانم ۳۰ ساله باکره با شکایت دردهای دوطرفه لگن و شکم از چندین ماه پیش، به درمانگاه ژنیکولوژی بیمارستان فوق تخصصی صارم مراجعه نمود. بیمار به جز دیسمنوره، شکایت دیگری از قبیل اختلال در سیکل ماهیانه، هایپرمنوره و یا پلی منوره نداشت و همچنین سابقه بیماری خاص، عمل جراحی و یا مصرف دارو را بیان نکرد. در طی معاینه بیمار تندرین در لمس عمقی نواحی RLQ و LLQ شکم وجود داشت. برای بیمار سونوگرافی ابدومینال انجام شد که ضایعه اندومتريوما به ابعاد ۵×۴ سانتی متر در تخمدان راست و ۷×۷ سانتی متر در تخمدان سمت چپ گزارش گردید. در بررسی آزمایشگاهی، CA-125 افزایش یافته (۶۹ U/ml) بود، ولی سایر یافته‌های هماتولوژیک نرمال بود. برای بیمار تصویربرداری MRI انجام شد که اندومتريوما دو طرفه همراه با چسبندگی‌های کلدوساک تائید گردید. به علت درد و دیس منوره شدید تصمیم به عمل لاپاراسکوپی گرفته شد. در طی جراحی اندومتريوز Stage IV، چسبندگی‌های شدید کلدوساک و همچنین چسبندگی‌های شدید تخمدان‌ها و لوله‌های رحمی به روده‌ها وجود داشت. طی عمل جراحی چسبندگی‌ها تا حد امکان آزاد شدند. آزادسازی تخمدان‌ها و لوله‌های رحمی (Salpingolysis/Ovariolysis) انجام شد. کیست‌های اندومتريوما ۶×۶ سانتی متر تخمدان راست و ۷×۷ سانتی متر Multilocular تخمدان چپ خارج گردید. پس از خروج کامل جدار کیست اندومتريوما چپ، وجود کیست دیگری مشاهده شد که طی Dissect کردن جدار آن از تخمدان، مشخص شد که این کیست از جنس کیست درموئید با ابعاد ۳×۲ سانتی متر می‌باشد. این کیست و به طور کامل بدون ایجاد Spillage (تراوش داخل شکم) توسط Endobag (کیسه) از حفره شکم خارج و هموستاز توسط کوآگولاسیون بای پولار برقرار گردید. روز بعد بیمار با حال عمومی خوب، مرخص شد و در بررسی پاتولوژی نیز وجود کیست درموئید به طور همزمان با کیست اندومتريوما تائید گردید (شکل ۲).

بحث

اساسی‌ترین و دقیق‌ترین روش برای تشخیص اندومتريوز، لاپاراسکوپی است [۷]. در معاینه لگنی فرد مبتلا به اندومتريوز، اغلب علائمی چون ندولاریتی و تندرین سیگمان‌های Uterosacral و در صورت وجود اندومتريوماهای تخمدانی، توده‌های بزرگ و دردناک تخمدانی (که ممکن است متحرک بوده و یا دارای چسبندگی به لگن باشند) قابل لمس هستند [۸]. تست‌های آزمایشگاهی در رد کردن سایر علل دردهای لگنی مانند عفونت‌ها ارزشمند هستند. یکی از تست‌های تشخیصی مفید، به خصوص در اندومتريوز Stage III و Stage IV، تغییر سطح CA-125 (گلیکوپروتئینی که در اپیتلیوم لوله‌های فالوپ، اندومتر، آندوسرویکس، پلور و پریتون دیده می‌شود) می‌باشد [۹]. سونوگرافی برای تشخیص بیماری و رد سایر علل درد کاربرد دارد ولی در تشخیص اندومتريوز سطحی و همچنین چسبندگی‌ها ناتوان است [۱۰]. مشخصه سونوگرافیک این کیست‌ها، اکوی داخلی یکنواخت هموژن و نمای Ground Glass و در داپلر رنگی عدم وجود جریان خون داخلی (Internal Flow) است. تصویربرداری MRI علاوه بر یافته‌های سونوگرافی برای تشخیص حد فاصل نسوج نرم در بیماری که کاندید جراحی است، اندیکاسیون دارد. درمان اندومتريوز بر اساس علائم و تمایل بیمار برای حفظ بارداری است، که درمان جراحی برای این عارضه جهت رد بدخیمی و تسکین درد مناسب می‌باشد. جهت تشخیص کیست درموئید، بهترین روش سونوگرافی است [۱۱]. علائم متعددی از قبیل، Fat Fluid و Hair Fluid Levels، خطوط برجسته و نقاطی که در واقع سطح مقطع رشته‌های مو هستند، وجود دارند [۱۲]. Rounded Mural Nodules که همان Rokitsky Protuberance هستند و Tip of Iceberg که حد فاصل اکوژنیک چربی و مو است، نیز دیده می‌شود. کیست درموئید حالت پیچش یا torsion پیدا می‌کند ولی

3. Sourial S, Tempest N, Hapangama DK. Theories on the pathogenesis of endometriosis. *Int J Reprod Med.* 2014;2014.
4. Mandai M, Suzuki A, Matsumura N, Baba T, Yamaguchi K, Hamanishi J, et al. Clinical management of ovarian endometriotic cyst (chocolate cyst): diagnosis, medical treatment, and minimally invasive surgery. *Curr Obstet Gynecol Rep.* 2012;1(1):16-24.
5. Chen VW, Ruiz B, Killeen JL, Coté TR, Wu XC, Correa CN, et al. Pathology and classification of ovarian tumors. *Cancer Interdiscip Int J Am Cancer Soc.* 2003;97(S10):2631-42.
6. Hakim MMA, Abraham SM. Bilateral dermoid ovarian cyst in an adolescent girl. *Case Reports.* 2014;2014:bcr2014205236.
7. Hsu AL, Khachikyan I, Stratton P. Invasive and non-invasive methods for the diagnosis of endometriosis. *Clin Obstet Gynecol.* 2010;53(2):413.
8. Chamié LP, Blasbalg R, Pereira RMA, Warmbrand G, Serafini PC. Findings of pelvic endometriosis at transvaginal US, MR imaging, and laparoscopy. *Radiographics.* 2011;31(4):E77-100.
9. Frimer M, Hou JY, McAndrew TC, Goldberg GL, Shahabi S. The clinical relevance of rising CA-125 levels within the normal range in patients with uterine papillary serous cancer. *Reprod Sci.* 2013;20(4):449-55.
10. Mendonça Carneiro M, de Sousa Filogônio ID, Pyramo Costa LM, de Ávila I, França Ferreira MC. Clinical prediction of deeply infiltrating endometriosis before surgery: is it feasible? A review of the literature. *Biomed Res Int.* 2013;2013.
11. Kite L, Uppal T. Ultrasound of ovarian dermoids—sonographic findings of a dermoid cyst in a 41-year-old woman with an elevated serum hCG. *Australas J ultrasound Med.* 2011;14(3):19-21.
12. Sahin H, Abdullazade S, Sancı M. Mature cystic teratoma of the ovary: a cutting edge overview on imaging features. *Insights Imaging.* 2017;8(2):227-41.
13. Ghosh A, McKay R. A missed diagnosis of ovarian torsion in a patient with bilateral ovarian dermoid cysts: a case report. *Cureus.* 2019;11(10).

پاره نمی شود^[۱۳]. در طی جراحی کیست درموئید باید دقت کرد که Spillage مو و سیوم صورت نگیرد، چرا که می تواند باعث پریتونیت حاد شود و در موارد Chronic Leakage، ممکن است پریتونیت گرانولوماتوز و چسبندگی ایجاد گردد.

نتیجه گیری

این بیمار و موارد مشابه آن، تأیید کننده لزوم دقت جراح در طی هر گونه جراحی، به امکان وجود چند پاتولوژی همراه در یک بیمار است. در بررسی مقالات مختلف، وجود کیست درموئید و اندومتریوما با هم به ندرت گزارش شده است. قبل از جراحی تشخیص پاراکلینیک، همراهی این دو کیست بسیار مشکل است چرا که خونریزی (هموراژی) موجود در داخل آندومتریوماها مانع از مشاهده علائم کلاسیک کیست های درموئید می شود. در طی جراحی نیز عدم دقت و توجه به امکان وجود کیست درموئید باعث پارگی کیست و پخش شدن سیوم و مو و محتویات تراتوم داخل شکم شده و سبب بروز پریتونیت می گردد.

تشکر و قدردانی:

بدین وسیله از کارکنان محترم بیمارستان فوق تخصصی صرم و انسیتو تحقیقات صرم، خصوصاً جناب آقای دکتر جواد امینی، سرکار خانم مریم نادری و جناب آقای دکتر محمد رضا ناطقی تقدیر و تشکر قدردانی می گردد.

تأییدیه اخلاقی:

هویت بیمار کاملاً محرمانه بوده و این گزارش مورد تأیید کمیته اخلاق مرکز انسیتو تحقیقات صرم (IRB) قرار گرفت.

تعارض منافع:

در این مطالعه تعارض منافع وجود نداشت.

منابع مالی:

این مطالعه با پشتیبانی مالی مرکز تحقیقات باروری و ناباروری صرم (انسیتو تحقیقات صرم) انجام پذیرفت.

منابع

1. Mehedintu C, Plotogea MN, Ionescu S, Antonovici M. Endometriosis still a challenge. *J Med Life.* 2014;7(3):349.
2. Acién P, Velasco I. Endometriosis: a disease that remains enigmatic. *Int Sch Res Not.* 2013;2013.