SJMR
SAREM JOURNAL OF MEDICAL RESEARCH

Ruptured Cornual Ectopic Pregnancy: A Rare Case Managed by Emergency Laparotomy and Sturmdorf Repair

ARTICLE INFO
DOI: 1052547/sjrm.10.4.2

Article Type

Editorial letter

Authors

Farnaz Nami[1], Mohammad Reza Nateghi[1,2 *]

1- Sarem Gynecology, Obstetrics and Infertility Research Center, Sarem Women's Hospital, Iran University of Medical Science (IUMS), Tehran, Iran.
2- Sarem Cell Research Center (SCRC), Sarem Women's Hospital, Tehran, Iran.

Corresponding Authors:
Mohammad Reza Nateghi; Sarem Gynecology, Obstetrics and Infertility Research Center, Sarem Women's Hospital, Iran University of Medical Sciences, Tehran, Iran.
Address: Sarem Women Hospital, Basij Square, Phase 3, Ekbatan Town, Tehran, Iran. Postal code: 1396956111, Phone: +98 (21) 44670888, Fax: +98 (21) 44670432.

Received: 06 December 2025
Accepted: 31 January 2026
e Published: 02 February 2026

Article History

ABSTRACT

Introduction: Cornual ectopic pregnancy is one of the rarest forms of ectopic pregnancy, occurring at the interstitial portion of the fallopian tube where it traverses the muscular wall of the uterus. This type of pregnancy carries a high risk of uterine rupture and massive intra-abdominal hemorrhage and is usually diagnosed at a more advanced gestational age compared with other types of ectopic pregnancies. Early diagnosis is challenging due to its unique anatomical location, and in many cases, patients present with signs of hemodynamic shock.

Case Presentation: A 34-year-old woman, G2P1, during the lactation period, presented to the emergency department of Sarem Hospital with severe abdominal pain and pre-shock symptoms (PR:130; BP:80/50 mmHg). She had a known 12-week intrauterine pregnancy. Ultrasound revealed a large amount of free fluid and clots in the abdominal cavity. The patient underwent emergency laparotomy, during which approximately 2–2.5 liters of blood and clots were found in the peritoneal cavity, along with a 14-week fetus in the abdomen. A ruptured left cornual pregnancy with placental tissue abnormally adherent to the myometrium was identified, consistent with ruptured cornual ectopic pregnancy with placenta accreta. The uterine rupture was repaired using the Sturmdorf technique, and the left fallopian tube was completely removed. After blood transfusion and intensive care, the patient was discharged in good general condition. On follow-up, β-hCG levels were negative and hemoglobin returned to normal.

Conclusion: Cornual pregnancy, due to delayed diagnosis, may result in extensive uterine rupture and life-threatening hemorrhage. Awareness of its clinical features and the use of precise imaging modalities are essential for early diagnosis and prevention of fatal complications. Uterine repair using the Sturmdorf technique can be an effective approach in selected cases, preserving uterine function and ensuring full recovery.

Keywords: Cornual Ectopic Pregnancy; Uterine Rupture; Placenta Accreta; Sturmdorf Technique; Emergency Laparotomy; Interstitial Region (Cornual).

[Downloaded from saremjrm.com on 2026-02-04]

[DOI: DOI: 1052547/sjrm.10.4.2]

Copyright© 2026, ASP Ins. This open-access article is published under the terms of the Creative Commons Attribution-Noncommercial 4.0 International License which permits Share (copy and distribute the material in any medium or format) and Adapt (remix, transform, and build upon the material) under the Attribution-Noncommercial terms.

حاملگی خارج رحمی کورنوال پاره‌شده: یک مورد نادر درمان‌شده با لاپاراتومی اورژانسی و ترمیم استورمدورف

فرناز نامی[۱]، محمدرضا ناطقی[۱،۲*]

[۱] مرکز تحقیقات زنان زایمان و ناباروری صارم، بیمارستان فوق تخصصی صارم، دانشگاه علوم پزشکی ایران، تهران، ایران

[۲] مرکز تحقیقات سلولی-مولکولی و سلول‌های بنیادی صارم، بیمارستان فوق تخصصی صارم تهران، ایران

چکیده

مقدمه: حاملگی خارج رحمی کورنوال[۱] از نادرترین انواع حاملگی‌های خارج‌رحمی است که در محل بینابینی لوله رحمی و دیواره رحم ایجاد می‌شود. این نوع حاملگی با خطر بالای پارگی رحم و خونریزی شدید داخلی همراه است و معمولاً در سنین بالاتر بارداری نسبت به سایر انواع حاملگی خارج‌رحمی تشخیص داده می‌شود. تشخیص زودرس آن به دلیل موقعیت خاص آن در رحم دشوار بوده و در بسیاری از موارد، بیمار با تابلوی بالینی شوک همودینامیک مراجعه می‌کند.

معرفی مورد: بیمار خانم ۳۴ ساله، G_2P1، در دوران شیردهی، با سابقه بارداری داخل‌رحمی ۱۲ هفته‌ای، به علت درد شکمی شدید و علایم پره‌شوک (PR:130؛ BP:80/50 mmHg) به اورژانس بیمارستان صارم مراجعه کرد. در سونوگرافی، وجود مایع آزاد و لخته فراوان در شکم گزارش شد. بیمار بلافاصله تحت لاپاراتومی اورژانس قرار گرفت که در بررسی داخل عمل، حدود ۲ تا ۲.۵ لیتر خون و لخته در حفره شکمی و وجود جنین ۱۴ هفته‌ای در حفره شکم مشاهده شد. پارگی رحم در ناحیه کورنه‌آی چپ به همراه بافت جفت چسبیده به میومتر وجود داشت که به نفع حاملگی خارج‌رحمی کورنوال پاره‌شده همراه با چسبندگی غیرطبیعی جفت (پلاسنتا آکرتا)[۲] گزارش شد. پارگی با روش Sturmdorf ترمیم و لوله چپ به‌طور کامل برداشته شد. بیمار پس از دریافت خون و مراقبت‌های ویژه، با حال عمومی خوب ترخیص گردید. در پیگیری، تیتر β-hCG منفی و هموگلوبین به سطح طبیعی بازگشت.

نتیجه‌گیری: حاملگی کورنوال به‌دلیل تأخیر در تشخیص، می‌تواند با پارگی وسیع رحم و خونریزی تهدیدکننده حیات همراه باشد. آگاهی از تظاهرات بالینی و استفاده از روش‌های دقیق تصویربرداری می‌تواند در تشخیص زودهنگام و پیشگیری از عوارض کشنده نقش کلیدی ایفا کند. ترمیم رحم با روش Sturmdorf در موارد انتخابی می‌تواند منجر به حفظ عملکرد رحم و بهبودی کامل بیمار گردد.

کلیدواژه‌ها: حاملگی خارج‌رحمی کورنوال؛ پارگی رحم؛ پلاسنتا آکرتا؛ تکنیک Sturmdorf؛ لاپاراتومی اورژانس؛ کورنه‌آ؛ مطالعه موردی.

تاریخ دریافت: ۱۴۰۴/۰۹/۱۵

تاریخ پذیرش: ۱۴۰۴/۱۱/۱۱

*نویسنده مسئول: محمدرضا ناطقی؛ مرکز تحقیقات زنان، زایمان و ناباروری صارم، بیمارستان فوق تخصصی صارم، دانشگاه علوم پزشکی ایران، تهران، ایران.
آدرس: تهران، شهرک اکباتان، فاز ۳، میدان بسیج، بیمارستان فوق تخصصی صارم.
کد پستی: ۱۳۹۶۹۵۶۱۱۱. تلفن: ۰۲۱۴۴۶۷۰۸۸۸. فکس: ۰۲۱۴۴۶۷۰۴۳۲.

مقدمه

حاملگی خارج‌رحمی کورنوال[۳] (که به‌عنوان حاملگی بینابینی[۴] یا نیز شناخته می‌شود) یکی از نادرترین و در عین حال خطرناک‌ترین انواع حاملگی خارج‌رحمی است [۱]. این نوع حاملگی، زمانی رخ می‌دهد که به علت مسدود شدن در بخش بینابینی لوله فالوپ، محل عبور لوله از دیواره عضلانی رحم، صورت گیرد؛ موقعیتی که به‌واسطه پوشش عضلانی قوی‌تر و ارتباط عروقی غنی با رگ‌های رحمی و تخمدان، امکان رشد طولانی‌تر رویان را نسبت به حاملگی‌های خارج‌رحمی لوله‌ای معمول، فراهم می‌آورد. اما در صورت پارگی، می‌تواند به خونریزی داخل‌صفاقی وسیع و تهدیدکننده حیات منجر شود [۲و۳]. به همین دلیل، حاملگی کورنوال علی‌رغم فراوانی اندک نسبت به سایر حاملگی‌های خارج‌رحمی، از اهمیت بالینی ویژه‌ای برخوردار است. روشن ساختن اختلاف مفهومی میان اصطلاحات کورنوال، بینابینی و شاخی[۵] ضروری است، زیرا در متون گوناگون این واژگان گاهی به‌طور متفاوتی به‌کار رفته و می‌تواند موجب ابهام در تشخیص و گزارش‌های پژوهشی شود [۴]. به‌طور خلاصه، بینابینی، به حاملگی در قسمتی از لوله که داخل میومتر قرار دارد اطلاق می‌شود؛ کورنوال گاهی به همین حالت اشاره می‌کند ولی در برخی منابع به حاملگی‌هایی در شاخ رحم (مانند شاخ غیرطبیعی رحم یا رحم تک‌شاخ) اطلاق می‌شود. افتراق بالینی و تصویربرداری میان این حالات از منظر نحوه مدیریت و خطر پارگی اهمیت بالایی دارد [۵].

عوامل خطر شناخته‌شده برای بروز حاملگی کورنوال مشابه سایر حاملگی‌های خارج‌رحمی شامل سابقه حاملگی خارج‌رحمی قبلی، آسیب

[۱] Cornual Ectopic Pregnancy
[۲] Ruptured Cornual Ectopic Pregnancy with Placenta Accreta
[۳] Cornual Ectopic Pregnancy
[۴] Interstitial
[۵] Horn

[Downloaded from saremjrm.com on 2026-02-04]

[DOI: DOI: 1052547/sjrm.10.4.2]

یا جراحی لوله‌ای، التهاب لگنی و استفاده از روش‌های کمک‌باروری (IVF و سایر تکنیک‌ها) هستند؛ با این حال مواردی بدون عوامل خطر آشکار نیز گزارش شده‌اند [۶]. از نظر پاتوفیزیولوژیک، جایگزینی تروفوبلاست در منطقه بینابینی به‌دلیل ماهیت متفاوت آندومتر و میومتر و نیز ارتباط با لایه‌های عضلانی، ممکن است با الگوی تهاجمی‌تری همراه شود که در برخی موارد به چسبندگی غیرطبیعی جفت[۶] منجر می‌شود؛ این تهاجم غیرطبیعی جفت با افزایش چشمگیر خطر خونریزی حین خارج کردن جفت یا ترمیم محل منجر می‌گردد [۷]. وقوع چسبندگی جفت در محل‌های خارج‌رحمی پدیده‌ای نادر اما بالینی مهم است که مدیریت جراحی را دشوارتر می‌سازد. از دید بالینی، تشخیص به‌موقع حاملگی کورنوال چالش‌برانگیز است. بیماران ممکن است با درد شکمی موضعی یا منتشر، خونریزی واژینال یا بدون علامت تا زمان پارگی مراجعه کنند؛ پارگی معمولاً با علایم شوک همودینامیک همراه بوده و اغلب اولین تظاهر بحرانی است [۸]. در غربالگری و ارزیابی بیمار مشکوک، سونوگرافی ترانس‌واژینال[۷] نقش محوری دارد و نشانه‌هایی مانند محل کیسه حاملگی خارج از مرکز حفره رحم که از فضای رحمی فاصله دارد، Interstitial Line Sign (خط اکوژنیک رابط بین حفره رحمی و کیسه حاملگی) و کاهش ضخامت مانتل میومترال (Myometrial Mantle) اطراف کیسه حاملگی قابل توجه هستند. داپلر رنگی می‌تواند الگوی جریان فراگیری (Ring of Fire) را نشان دهد، هرچند این ویژگی اختصاصی نیست. در مواردی که افتراق با حاملگی داخل‌رحمی به همراه لانه گزینی اکسنتریک[۸] یا حاملگی در شاخ رحم دشوار باشد، تصویربرداری تکمیلی با MRI می‌تواند اطلاعات آناتومیک بیشتری فراهم سازد و در تصمیم‌گیری درمانی کمک‌کننده باشد [۹و۱۰].

رویکرد درمانی به حاملگی کورنوال باید بر پایه وضعیت همودینامیک بیمار، سن حاملگی، اندازه و موقعیت ضایعه و همچنین تمایل فرد به حفظ باروری برنامه‌ریزی شود. در موارد بیمار پایدار و تشخیص زودرس، گزینه‌های غیرجراحی مانند تجویز متوترکسات به صورت سیستمیک یا به صورت تزریق موضعی به تروفوبلاست، تحت هدایت سونوگرافی در برخی بیماران انتخاب‌پذیر است؛ با این حال نرخ موفقیت درمان پزشکی در حاملگی‌هایی با سن بالاتر یا اندازه بزرگ‌تر کاهش می‌یابد [۱۱]. روش‌های جراحی کم‌تهاجمی شامل لاپاراسکوپی با کرنوستومی۹ یا برداشتن[۱۰] موضعی نیز در موارد انتخابی قابل اجراست. اما در صورت پارگی و خونریزی وسیع، لاپاراتومی اورژانسی برای کنترل هموستاز، حذف بافت آسیب‌دیده و در صورت لزوم انجام هیسترکتومی اجتناب‌ناپذیر می‌شود. حفظ رحم در شرایط خونریزی‌های شدید نیازمند تصمیم‌گیری سریع و به‌کارگیری تکنیک‌های ترمیمی و هم‌زمانی با اقدامات کاهنده خونریزی مانند امبولیزاسیون شریان رحمی، استفاده از بخیه‌های تقویتی لایه‌ای، و در صورت نیاز انتقال خون است [۱۲].

در کنار جنبه‌های درمانی، پیامدهای بعدی برای باروری و خطرات حاملگی‌های آتی نیز بخشی از معضلات بالینی این مورد هستند. پس از ترمیم موضعی بینابینی یا کرنوکتومی[۱۱]، بیماران نیاز به پیگیری دقیق در حاملگی‌های بعدی دارند؛ زیرا محل ترمیم ممکن است در معرض خطر پارگی رحمی یا سایر عوارض حین بارداری قرار گیرد و تصمیم‌گیری در مورد زایمان (روش و زمان آن) بر اساس ارزیابی فردی و ویژگی‌های جراحی قبلی انجام می‌گیرد [۱۳]. هدف از این گزارش موردی، ارایه شرح کامل یک مورد نادر حاملگی کورنوال پاره‌شده در هفته چهاردم حاملگی که با حضور ضایعه جفتی چسبنده (Placenta Accreta) همراه بود و با لاپاراتومی اورژانسی و استفاده از روش‌های ترمیمی (از جمله Sturmdorf Repair) بدون نیاز به هیسترکتومی درمان شد، می‌باشد. این گزارش قصد دارد نقاط ابهام تشخیصی، محدودیت‌های تصویربرداری در تشخیص زودرس و گزینه‌های جراحی جهت حفظ رحم را روشن سازد و نکات عملی مهم برای برخورد با موارد مشابه در شرایط اورژانسی را بازگو نماید. افزون بر این، گزارش این مورد تاکید می‌کند که حتی در غیاب عوامل خطر کلاسیک، احتمال وقوع حاملگی کورنوال و تعامل آن با اختلالات چسبندگی جفت باید در بیمارانی که با درد شکمی و یافته‌های سونوگرافیک غیرقطعی مراجعه می‌کنند، مدنظر قرار گیرد تا از تاخیر در تشخیص و پیامدهای تهدیدکننده حیات جلوگیری شود.

معرفی مورد

اطلاعات دموگرافیک و پیشینه بالینی

بیمار خانمی ۳۴ ساله، G_2P_1، در دوران شیردهی مراجعه‌کننده به بیمارستان فوق تخصصی صارم تهران بود. در پرونده، سابقه بیماری زمینه‌ای خاص یا جراحی‌های قبلی قابل ذکر ثبت نشد.

شرح حال و زمان‌بندی رخدادها

بیمار حدوداً دو هفته قبل از مراجعه، از بارداری خود مطلع شده و طبق اظهار ایشان بارداری ۱۲ هفته داخل‌رحمی گزارش شده بود. در تاریخ ۱۴۰۴/۰۵/۰۳ بیمار به علت درد بسیار شدید شکمی و تظاهرات همودینامیک غیرمطمئن (تپش‌قلب و علایم پره‌شوک) به واحد اورژانس این بیمارستان مراجعه کرد.

معاینه بالینی و پاراکلینیک اولیه

در بدو ورود علایم حیاتی بیمار عبارت بودند از: نبض، ۱۳۰ بر دقیقه و فشار خون، ۸۰/۵۰ میلی‌متر جیوه بود، که نشان‌دهنده وضعیت هیپوولمیک/پره‌شوک بود. آزمایش خون نشان‌دهنده کاهش شدید هموگلوبین با مقدار ۵.۷ گرم بر دسی‌لیتر بود. سونوگرافی فوری در اورژانس وجود مایع آزاد فراوان همراه با لخته‌های گسترده در حفره صفاقی و لگن را گزارش کرد. با توجه به وضعیت همودینامیک، یافته سونوگرافیک و سابقه بارداری، تشخیص اولیه بالینی مطرح‌شده عبارت بود از خونریزی داخل‌شکمی ناشی از حاملگی خارج‌رحمی پاره‌شده.

[۶] Placenta Accreta Spectrum
[۷] Transvaginal Ultrasound (TVUS)
[۸] Eccentric Intrauterine Pregnancy
[۹] Cornuostomy
[۱۰] Resection
[۱۱] Cornuectomy

[Downloaded from saremjrm.com on 2026-02-04]
[DOI: DOI: 1052547/sjrm.10.4.2]

تصمیم‌گیری درمانی و اقدامات پیش‌ازعمل

با توجه به شوک همودینامیک و کاهش شدید هموگلوبین، بیمار بلافاصله برای لاپاراتومی اورژانس آماده شد. اقدامات احیایی شامل تجویز مایعات و آماده‌سازی خون برای انتقال انجام گرفت.

یافته‌های حین عمل و مداخله جراحی

در لاپاراتومی اورژانس، حدود ۲ تا ۲٫۵ لیتر خون و لخته‌های غلیظ در حفره صفاق دیده شد. جنین به‌صورت آزاد در حفره شکمی مشاهده گردید که اندازه و ویژگی‌های آن حاکی از سن حاملگی حدود ۱۴ هفته و چند روز بود. محل پارگی در ناحیه بینابینی (کورنال) سمت چپ رحم تشخیص داده شد. بخشی از بافت جفت به میومتر چسبیده (درگیری مخاط جفتی به میومتر) مشاهده شد که از نظر پاتولوژیک به نفع چسبندگی غیرطبیعی جفت (Placenta Accreta) تفسیر شد. برای کنترل خونریزی و ترمیم ضایعه، پارگی ناحیه بینابینی رحم توسط تکنیک Sturmdorf ترمیم گردید. همچنین لوله فالوپ سمت چپ به‌طور کامل برداشته شد. طی عمل دو واحد خون به بیمار تزریق شد. پس از کنترل خونریزی و تثبیت همودینامیک، بیمار به بخش مراقبت‌های ویژه (ICU) منتقل شد.

دوره پس از عمل و نتایج پاتولوژی

بیمار پس از دریافت مراقبت‌های ویژه روند بهبودی را طی کرد و در تاریخ ۱۴۰۴/۰۵/۰۷ با حال عمومی مناسب و هموگلوبین ۷.۷ گرم بر دسی‌لیتر از بیمارستان ترخیص شد. گزارش پاتولوژی نمونه‌های ارسال‌شده نشان‌دهنده حاملگی خارج‌رحمی کورنوال پاره‌شده با نفوذ ویلی‌های کورنوال به داخل میومتر و ویژگی‌هایی به‌نفع Placenta Accreta بود. در پیگیری سرپایی در تاریخ ۱۴۰۴/۰۵/۲۵، تیتر β-hCG منفی گزارش شد و هموگلوبین بیمار به ۱۱.۹ گرم بر دسی‌لیتر افزایش یافته بود.

ملاحظات بالینی مرتبط با این مورد

- این مورد نمونه‌ای از حاملگی کورنوال پاره‌شده است که تا سن حاملگی نسبتاً پیشرفته‌ای (حدود ۱۴ هفته) رشد کرده بود؛ این پیشرفت زمانی غیرمعمول برای حاملگی‌های خارج رحمی است و نشان‌دهنده تأخیر در تشخیص یا رشد غیرمعمول ضایعه در ناحیه بینابینی می‌باشد.
- حضور بافت جفت چسبنده (Placenta Accreta) در حاملگی کورنوال، در افزایش ریسک خونریزی و دشواری در جدا کردن بافت جفت نقش داشته است. در این بیمار، برداشتن کامل لوله سمت چپ و ترمیم بالینی پارگی با هدف کنترل خونریزی و حفظ رحم انجام شد. یادداشت‌های جراحی علت دقیق انتخاب برداشت کامل لوله را به‌صورت صریح ذکر نکرده‌اند؛ احتمالاً این اقدام به‌منظور کنترل منبع خونریزی و حذف بافت آسیب‌دیده بوده است.
- انتخاب ترمیم رحم با تکنیک Sturmdorf به‌عنوان روشی که در این مورد به حفظ ساختمان رحمی و جلوگیری از هیسترکتومی منجر شد، از حیث حفظ توانایی باروری بیمار (در صورتی که رحم عملکردی حفظ شود) اهمیت دارد؛ با این حال، تصمیم عملیاتی باید بر اساس میزان تخریب نسوج رحمی، خونریزی و وضعیت همودینامیک بیمار گرفته شود.

خلاصه‌ای از یافته‌های کلیدی

این بیمار با پارگی حاملگی خارج‌رحمی کورنوال سمت چپ و خونریزی داخلی شدید (تخمین خونریزی ۲–۲٫۵ لیتر)، کاهش شدید هموگلوبین و وضعیت پره‌شوک مراجعه کرد. مداخلات اورژانسی جراحی شامل لاپاراتومی، ترمیم پارگی با بخیه Sturmdorf، برداشتن لوله چپ و انتقال دو واحد خون بود. پاتولوژی هم‌خوانی با Cornual Ectopic Pregnancy Complicated by Placenta Accreta داشت. پیگیری‌ها نشان‌دهنده تثبیت هموگلوبین و منفی شدن β-hCG بود.

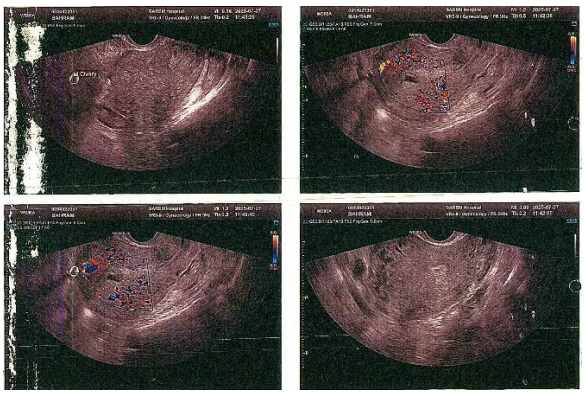

شکل ۱. نمای سونوگرافی ترانس‌واژینال از رحم و ناحیه بینابینی چپ، نشان‌دهنده توده هیپواکو در ناحیه کورنوال همراه با افزایش جریان خون در بررسی داپلر رنگی.

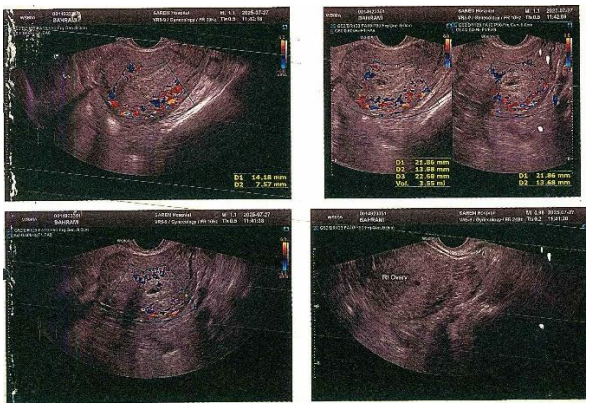

شکل ۲. نمای داپلر رنگی از همان ضایعه در ناحیه کورنه‌آی رحم، با الگوی جریان خون محیطی (Ring of Fire Sign) که از ویژگی‌های حاملگی خارج رحمی است.

بحث

حاملگی کورنوال یا بینابینی یکی از نادرترین انواع حاملگی‌های خارج‌رحمی است و تنها حدود ۲ تا ۴ درصد از کل موارد حاملگی خارج‌رحمی را تشکیل می‌دهد [۱۴]. در این نوع، تخمک بارور در بخش بینابینی لوله فالوپ، جایی که لایه عضلانی رحم ضخیم‌تر است، لانه‌گزینی می‌کند. همین ویژگی آناتومیک باعث می‌شود تا رشد حاملگی برای مدت طولانی‌تری ادامه یابد، پیش از آن‌که پارگی رخ دهد. به همین دلیل، برخلاف سایر حاملگی‌های خارج رحمی که معمولاً در هفته‌های ۶ تا ۸ بارداری پاره می‌شوند، پارگی در حاملگی کورنوال ممکن است در سه‌ماهه

[Downloaded from saremjrm.com on 2026-02-04]
[DOI: DOI: 1052547/sjrm.10.4.2]

دوم یا حتی دیرتر اتفاق بیفتد [۱۵]. علایم بالینی در اغلب موارد غیراختصاصی هستند و شامل درد شکم، خونریزی واژینال خفیف یا حتی بدون علامت تا زمان پارگی می‌باشند. در این بیمار نیز، تشخیص تا مرحله پارگی رحم به تأخیر افتاد، به‌طوری‌که بیمار با علایم شوک همودینامیک و هموگلوبین بسیار پایین مراجعه کرد [۱۶]. این یافته اهمیت بالای تشخیص زودهنگام و توجه به علایم هشداردهنده در بیماران باردار با درد شکمی را نشان می‌دهد، حتی در مواردی که سونوگرافی اولیه ظاهراً بارداری داخل‌رحمی را گزارش می‌کند. در چنین شرایطی، استفاده از سونوگرافی ترانس‌واژینال دقیق با بررسی داپلر رنگی و در صورت نیاز، MRI می‌تواند در افتراق حاملگی کورنوال از بارداری داخل‌رحمی کاذب مؤثر باشد. از نظر درمانی، رویکرد به حاملگی کورنوال به عوامل متعددی از جمله وضعیت همودینامیک، تمایل بیمار به حفظ باروری، اندازه و وضعیت ضایعه بستگی دارد. در موارد پایدار، گزینه‌هایی مانند تزریق موضعی یا سیستمیک متوترکسات، جراحی لاپاروسکوپیک یا رزکسیون محدود رحم مطرح می‌شود. اما در موارد پارگی همراه با خونریزی شدید، مانند مورد حاضر، لاپاراتومی اورژانسی اجتناب‌ناپذیر است. در بیمار ما، پارگی وسیع رحم و وجود جفت چسبنده چالش‌های جدی حین عمل ایجاد کرد [۱۷].

نکته قابل‌توجه در این مورد، انتخاب روش ترمیم استورمدورف برای بازسازی رحم بود. این تکنیک که معمولاً در جراحی‌های گردن رحم به کار می‌رود، در اینجا برای بازسازی لایه‌های پاره‌شده رحمی به‌منظور حفظ ساختمان رحم استفاده شد. این تصمیم احتمالاً در جلوگیری از نیاز به هیسترکتومی و حفظ توان باروری آینده بیمار مؤثر بوده است [۱۸]. در گزارش‌های محدود مشابه، موفقیت ترمیم رحم با تکنیک‌های مشابه و بازگشت به قاعدگی طبیعی و حتی بارداری‌های موفق بعدی گزارش شده است. وجود Placenta Accreta در حاملگی کورنوال یافته‌ای نادر اما خطرناک است که سبب چسبندگی عمیق ویلی‌های جفتی به میومتر و افزایش خطر خونریزی می‌شود [۱۹و۲۰]. در این بیمار نیز، این عامل احتمالاً در شدت خونریزی نقش مهمی داشته است. این نکته تأکیدی است بر لزوم توجه به احتمال چسبندگی جفت در هر مورد حاملگی خارج‌رحمی با رشد پیشرفته. در مجموع، این گزارش اهمیت حیاتی تشخیص به‌موقع، مداخله سریع و انتخاب روش جراحی مناسب برای حفظ رحم را نشان می‌دهد. آگاهی بالینی پزشکان زنان و اورژانس از این پدیده نادر، نقش کلیدی در کاهش مرگ‌ومیر مادران دارد.

نتیجه‌گیری

حاملگی کورنوال از چالش‌برانگیزترین اشکال حاملگی خارج‌رحمی است که اغلب در مراحل پیشرفته بارداری تشخیص داده می‌شود و می‌تواند با پارگی شدید رحم و خونریزی تهدیدکننده حیات همراه باشد. تشخیص زودهنگام با استفاده از روش‌های دقیق تصویربرداری، به‌ویژه سونوگرافی ترانس‌واژینال با داپلر رنگی، می‌تواند از بروز عوارض کشنده پیشگیری کند. در موارد پارگی، درمان جراحی سریع و مؤثر حیاتی است. ترمیم رحم با روش استورمدورف در بیماران انتخابی، می‌تواند جایگزین مناسبی برای هیسترکتومی بوده و ضمن کنترل خونریزی، امکان حفظ باروری را فراهم آورد. گزارش حاضر نمونه‌ای از موفقیت بالینی این رویکرد در یک مورد حاملگی کورنوال پاره‌شده همراه با Placenta Accreta است.

منابع

1. Dagar M, Srivastava M, Ganguli I, Bhardwaj P, Sharma N, Chawla D. Interstitial and Cornual Ectopic Pregnancy: Conservative Surgical and Medical Management. Journal of obstetrics and gynaecology of India. 2018;68(6):471-6.

2. Gaetani M, Di Gennaro D, Vimercati A, Vitagliano A, Dellino M, Malvasi A, et al. Cornual Pregnancy. Gynecol Minim Invasive Ther. 2023;12(3):130-4

3. Yalçın Y, Tatar B, Erdemoğlu E, Akkurt MÖ, Erdemoğlu E. İnterstisyel gebelikte kornual rezeksiyon için laparoskopik sistemik uterin korn devaskülarizasyonu. Turkish journal of obstetrics and gynecology. 2015;12(3): 182 - 4.

4. Dhanju G, Goubran A, Zimolag L, Chartrand R, Matthew F, Breddam A. Distinguishing between cornual, angular and interstitial ectopic pregnancy: A case report and a brief literature review. Radiol Case Rep. 2023;18(7):2531-44.

5. Yaman C. Cornual pregnancy and interstitial pregnancy. Journal of the Turkish German Gynecological Association. 2011;12(1):61.

6. Perkins KM, Boulet SL, Kissin DM, Jamieson DJ. Risk of ectopic pregnancy associated with assisted reproductive technology in the United States, 2001-2011. Obstetrics and gynecology. 2015;125(1):70-8.

7. Jauniaux E, Burton G. Pathophysiology of Placenta Accreta Spectrum Disorders: A Review of Current Findings. Clinical Obstetrics and Gynecology. 2018;61:1.

[Downloaded from saremjrm.com on 2026-02-04]

[DOI: DOI: 1052547/sjrm.10.4.2]

8. Mullany K, Minneci M, Monjazeb R, O CC. Overview of ectopic pregnancy diagnosis, management, and innovation. Women's health (London, England). 2023;19:17455057231160349.

9. Abeyak M. Role of Transvaginal Ultrasound in Ectopic Pregnancy Diagnosis2024.

10. Thom C, Livingstone K, Ottenhoff J, Han D, Martindale J, Moak J. Comparison of transvaginal ultrasound utilization between radiology and point of care ultrasound in first trimester pregnancy. The American Journal of Emergency Medicine. 2024;80:143-8.

11. Loukopoulos T, Zikopoulos A, Mastora E, Galani A, Stavros S, Kolibianakis E. Multidose methotrexate treatment of cornual pregnancy after in vitro fertilization: Two case reports. Case reports in women's health. 2022;33:e00376.

12. Ayoubi JM, Carbonnel M, Pirtea P, Kvarnström N, Brännström M, Dahm-Kähler P. Laparotomy or minimal invasive surgery in uterus transplantation: a comparison. Fertility and sterility. 2019;112(1):11-8.

13. Sugai S, Sasabuchi Y, Yasunaga H, Isogai T, Yoshihara K, Nishijima K. In-hospital outcomes of repair and hysterectomy for uterine rupture: A nationwide observational study. European journal of obstetrics, gynecology, and reproductive biology. 2024;302:196-200.

14. Bolaji I, Yandra A, Awoniyi MO, Igbenehi CN. Two case reports of triple ectopic: Literature review of incidence, risk factors and management of recurrent ectopic pregnancy. Ultrasound. 2025;33(3):168-75

15. Lamuwalla M, Panjwani S, Ismail A, Samji S, Kaguta M, Jaiswal S .Interstitial ectopic pregnancy, a rare clinical phenomenon diagnosed asymptomatically on routine work up in Tanzania: Case report. International journal of surgery case reports. 2025;126:110688.

16. Papageorgiou D, Sapantzoglou I, Prokopakis I, Zachariou E. Tubal Ectopic Pregnancy: From Diagnosis to Treatment. Biomedicines. 2025;13(6):1465.

17. Mikhitarian M, Goodnight Iii W, Keefe N. Local Methotrexate Plus Uterine Artery Embolization for High-Risk Interstitial Ectopic Pregnancy. Seminars in interventional radiology. 2023;40(4):357-61.

18. Liu X, Zhang X, Hua K. Restore the Continuity of Uterus-Cervix-Vagina for Cervical Restenosis after Cervicovaginal Reconstruction: A Case Report. Gynecol Minim Invasive Ther. 2025;14(2):182-4.

19. Mohr-Sasson A, Timor I, Meyer R, Stockheim D, Orvieto R, Mashiach R. Placenta accreta spectrum in subsequent pregnancy following myomectomy. The journal of maternal-fetal & neonatal medicine : the official journal of the European Association of Perinatal Medicine, the Federation of Asia and Oceania Perinatal Societies, the International Society of Perinatal Obstet. 2022;35(22):4332-7.

20. Yarandi F, Eftekhar Z, Shojaei H, Rahimi-Sharbaf F, Baradaran F. Conservative management of placenta increta: case report and literature review. Acta Medica Iranica. 2011:396-8.

[Downloaded from saremjrm.com on 2026-02-04]

[DOI: DOI: 1052547/sjrm.10.4.2]