

Introduction of a Fetus with Four Turns of the Umbilical Cord around the Neck: A Case Report

ARTICLE INFO

Article Type

Case Report

Authors

Atieh Minfendereski^{1,2}, Mohammad Reza Nateghi^{1,2} 

1- Sarem Gynecology, Obstetrics and Infertility Research Center, Sarem Women's Hospital, Iran University of Medical Science (IUMS), Tehran, Iran.

2- Sarem Cell Research Center (SCRC), Sarem Women's Hospital, Tehran, Iran.

ABSTRACT

Introduction: The umbilical cord is often encircled around different parts of the fetus, usually the neck, which is a common phenomenon in the delivery room. These entanglements may form early in pregnancy, although there is no definitive evidence on the exact time of their formation. The aim of this study was to investigate a fetus with four turns of the umbilical cord around the neck as a case report.

Case introduction: The studied patient with G1P1, aged 32 years, referred to Sarem women's hospital due to slowing down of the fetal movements. After performing the NST test and detecting a decrease in the fetal heart rate in the 40th week of pregnancy, the mother was hospitalized for an emergency cesarean section. The baby had four umbilical cords around his neck. The baby's Apgar score was 9/10 and seemed healthy. Finally, the mother and the baby were discharged in perfect health on the date after the conditions were stabilized and there was no complication.

Conclusion: Rotation of the umbilical cord around the neck may be associated with an increased risk of adverse perinatal outcomes. In this study, the infant was born by emergency cesarean section at 40 weeks of gestation due to danger of death following spontaneous delivery. Continuous routine monitoring of laboring patients using cardiotocography can be the best way to achieve a good result.

Keywords: Nuchal Cord; Umbilical Cord; Case Report.

*Corresponding Authors:

Mohammad Reza Nateghi; Sarem Fertility & Infertility Research Center (SAFIR), Sarem Women's Hospital, Iran University of Medical Sciences (IUMS), Tehran, Iran.
Address: Sarem Women Hospital, Basij Square, Phase 3, Ekbatan Town, Tehran, Iran. Postal code: 1396956111, Phone: +98 (21) 44670888, Fax: +98 (21) 44670432.

Received: 09 May 2024
Accepted: 27 May 2024
e Published: 07 December 2024

Article History

Copyright© 2024, ASP Ins. This open-access article is published under the terms of the Creative Commons Attribution-Noncommercial 4.0 International License which permits Share (copy and distribute the material in any medium or format) and Adapt (remix, transform, and build upon the material) under the Attribution-Noncommercial terms.

آدرس: تهران، شهرک اکباتان، فاز ۳، میدان بسیج، بیمارستان فوق تخصصی صارم، کد پستی: ۱۳۹۶۹۵۶۱۱۱، تلفن: ۰۲۱۴۴۶۷۰۸۸۸، فکس: ۰۲۱۴۴۶۷۰۴۳۲.

معرفی یک جنین با چرخش چهار دور بندناف دور گردن: یک گزارش موردی

آتیه میرفندرسکی^{۱،۲}، محمد رضا ناطقی^{۱،۲} ID

^۱ مرکز تحقیقات زنان، زایمان و نابرواری صارم، بیمارستان فوق تخصصی صارم، دانشگاه علوم پزشکی ایران، تهران، ایران
^۲ پژوهشکده سلولی و مولکولی و سلول های بنیادی صارم (SCRC)، بیمارستان فوق تخصصی صارم، تهران، ایران

چکیده

مقدمه: بند ناف اغلب در اطراف قسمت‌های مختلف جنین، معمولاً گردن، احاطه می‌شود که یک پدیده رایج در اتاق زایمان است. این درهم تنیدگی‌ها ممکن است در اوایل بارداری شکل بگیرند، اگرچه شواهد قطعی در مورد زمان دقیق شکل‌گیری آن وجود ندارد. هدف از این مطالعه، بررسی یک جنین با چرخش چهار دور بندناف دور گردن به صورت یک گزارش موردی بود.

معرفی مورد: بیمار مورد مطالعه با G1P1 با سن ۳۲ سالگی به علت افت حرکات جنینی به بیمارستان فوق تخصصی صارم مراجعه نمود. پس از انجام تست NST و تشخیص کاهش ضربان قلب جنین در هفته ی ۴۰ام بارداری، جهت انجام سزارین اورژانسی بستری شد. چهار دور بندناف دور گردن داشت. آپکار نوزاد ۱۰/۹ و از نظر ظاهری سالم به نظر می‌رسید. در نهایت، مادر و نوزاد در تاریخ بعد از تثبیت شرایط و عدم وجود مشکل در صحت کامل ترخیص گردیدند.

نتیجه گیری: چرخش بندناف دور گردن ممکن است با افزایش خطر پیامدهای نامطلوب پری ناتال همراه باشد. در این مطالعه، نوزاد به دلیل نگرانی از مرگ به دنبال زایمان خود به خود در هفته ۴۰ام بارداری با سزارین اورژانسی به دنیا آمد. در نهایت، مادر و نوزاد در تاریخ بعد از تثبیت شرایط و عدم وجود مشکل در صحت کامل ترخیص گردیدند. بنابراین، نظارت مستمر روتین بیماران در حال زایمان با استفاده از کاردیوتوکوگرافی می‌تواند بهترین راه برای دستیابی به یک نتیجه خوب باشد.

کلیدواژه‌ها: طناب نوكال؛ بندناف؛ معرفی مورد.

تاریخ دریافت: ۱۴۰۳/۰۲/۲۰

تاریخ پذیرش: ۱۴۰۳/۰۳/۰۷

*نویسنده مسئول: محمد رضا ناطقی؛ مرکز تحقیقات زنان، زایمان و نابرواری صارم، بیمارستان فوق تخصصی صارم، دانشگاه علوم پزشکی ایران، تهران، ایران.

مقدمه

در سال ۱۹۶۲، Selwyn Crawford بند ناف را «۳۶۰ درجه در اطراف گردن جنین» تعریف کرد^[۱]. در سال ۱۷۷۰، اولین ویرایش دایره المعارف بریتانیکا، ۲۰ صفحه در مورد آسیب شناسی بند ناف از جمله نقاشی‌هایی از درهم تنیدگی بند ناف نوشته شد. در کتابی که در سال ۱۸۹۶ منتشر شد، Gould^[۲] به بیانیه بقراط (۴۶۰ قبل از میلاد- حدود ۳۷۰ قبل از میلاد) در مورد بند ناف به عنوان یکی از خطرات ماه هشتم اشاره کرد و گفت که بند نافی که تا این مدت باقی می‌ماند: باعث رنج و عذاب مادر می‌شود و یا از بین می‌رود یا برای جنین مشکلاتی ایجاد می‌کند». فصلی در ویلیامز مامایی (ویرایش شانزدهم، ۱۹۸۰) بیان می‌کند: «کویل‌ها (طناب‌های گردن) در حدود ۲۵ درصد موارد رخ می‌دهند و معمولاً هیچ آسیبی ندارند، اما گاهی اوقات ممکن است آنقدر سفت شوند که رگ‌های ناف منقبض شوند و در نتیجه هیپوکسی ایجاد گردد». پیامدهای بند ناف بحث برانگیز است. چندین مطالعه ارتباط بین طناب‌های نوكال و پیامدهای نامطلوب پری ناتال را نشان داده‌اند. علاوه بر این، فشردگی بند ناف به دلیل تنگی بند ناف می‌تواند یک یافته ی اتفاقی باشد که به ندرت با عوارض پری ناتال مرتبط است^[۳]. بند ناف (یا بند ناف دور گردن یا CAN)^[۴] زمانی اتفاق می‌افتد که بند ناف ۳۶۰ درجه دور گردن جنین پیچیده شود. بند ناف بسیار شایع است، بروز بند ناف با پیشرفت بارداری از ۱۲ درصد در هفته ۲۴ تا ۲۶ به ۳۷ درصد در ترم افزایش می‌یابد^[۴]. بیشتر آنها با عوارض و مرگ و میر پری ناتال مرتبط نیستند. در برخی از جنین‌ها و نوزادان CAN ممکن است مشکلاتی ایجاد کند، به خصوص زمانی که بند ناف به طور محکم دور گردن پیچیده شده باشد. مجموعه‌ای از علائم و نشانه‌های قلبی تنفسی و عصبی مرتبط با ویژگی‌های فیزیکی منحصربه‌فرد که ثانویه به بند ناف سفت دور گردن رخ می‌دهند، به عنوان «سندرم tCAN» (نشانه‌گان تنگی بند ناف دور گردن) نامیده می‌شوند^[۵]. بند ناف اغلب در اطراف قسمت‌های مختلف جنین، معمولاً گردن، احاطه می‌شود که یک پدیده رایج در اتاق زایمان است. در مامایی نیز مواردی وجود دارد که بند ناف به دور قسمت دیگری از بدن مانند تنه یا اندام جنین پیچیده می‌شود (شکل ۱)^[۶]. میزان بروز از یک حلقه در ۲۱ درصد تا سه حلقه در ۰٫۲ درصد متغیر است. در هنگام زایمان، بند ناف احاطه شده ممکن است فشرده شود و باعث انسداد جریان خون شود^[۷]. بروز کلی طناب‌های بندناف در ۲۰ هفته بارداری ۶ درصد و در هفته ۴۲ بارداری ۲۹ درصد بود. تخمین زده می‌شود که وجود دو یا چند حلقه از این طناب‌ها بین ۲٫۴ تا ۸٫۳ درصد از تمام حاملگی‌ها را تحت تأثیر قرار دهد. این درهم تنیدگی‌ها ممکن است در اوایل بارداری شکل بگیرند، اگرچه شواهد قطعی در مورد زمان دقیق شکل‌گیری آن وجود ندارد^[۸]. کلاپ و همکاران همچنین افزایش بروز بند ناف را با افزایش سن حاملگی

Cord-Around-the Neck^۱

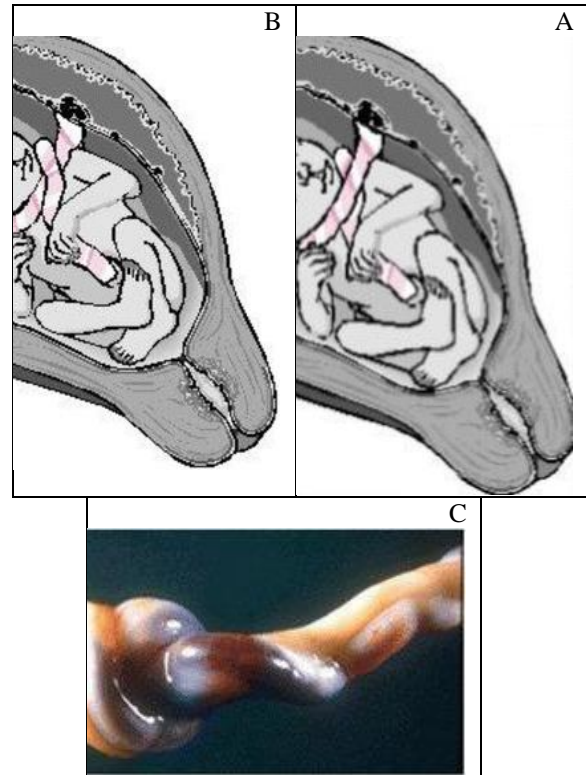
بارداری، جهت انجام سزارین اورژانسی بستری شد. سپس، قبل از ورود به اتاق عمل تریاژ و مراقبت ها و آزمایش های لازم انجام گردید.

با بی حسی نخاع یا Spinal توسط متخصص بیهوشی، شکم بیمار با بتادین شستشو و ضد عفونی شد. در مرحله ی بعد، شان های استریل روی بیمار انداخته شد و پس از اطمینان از بی حسی پوست، برش فانشیال^۱ داده شد. پوست حدود ۱۰ سانتی متر با بیستوری دوم زیر جلد بریده و فاشیا در خط وسط شکاف داده شد. سپس، با پنس کوخر دو قسمت جدا شده فاشیا گرفته شده و با قیچی متس، فاشیا از دو طرف بریده شد.

هموستاز لازم صورت گرفت. فاشیا فوقانی و تحتانی از عضله آزاد و فضای کافی مورد نیاز جهت خروج جنین حاصل گردید. در مرحله ی بعد، دو عضله رکتوس با آلیس گرفته شد، بالا آورده شد و با بیستوری از هم جدا شدند و در ادامه با دو انگشت بطرف بالا و پایین جدا شدگی ادامه داده شد. سپس، پریتون جداری با دو هموستات گرفته و بالا کشیده شد. پریتون در قسمت بین دو پنس با قیچی شکاف کوچکی داده شد و با مشاهده داخل کاویته شکم و دور بودن پریتون از روده ها، پریتون به طرف بالا و پایین باز شد. در داخل شکم چسبندگی دیده نشد و رحم دارای آناتومی نرمالی بود. همچنین، سگمان رحم کشیده نشده بود. پریتون رحمی مثانه ای حدود یک سانتیمتر بالاتر از مثانه به صورت عرضی باز شد و مثانه به پایین رانده شد. سپس، Lower Segment به طور عرضی شکافته شد و با دو انگشت شکاف به دو طرف افزایش داده شد. آمینیون با بیستوری شکاف کوچکی داده شد و مایع آمینیوتیک که مایع شفاف و بدون ورنیکس کازئوز بود، خارج گردید. جنین به صورت سفالیک خارج شد و دهان و بینی با پووآر از مایع آمینیوتیک تخلیه گردید. نوزاد دختر، رنگ آن صورتی خوش رنگ بود. چهار دور بندناف دور گردن داشت (شکل ۲). آپکار نوزاد ۱۰/۹ و از نظر ظاهری سالم به نظر می رسید. نوزاد، تحویل پزشک نوزادان مقیم حاضر در اتاق عمل شد. جفت خارج گردید و کاویته رحم دوبار با گاز جداگانه کوراژ شد. پرده و یا تکه ای از جفت باقی نماند. در مرحله ی بعد، جفت خارج از بدن مورد بررسی قرار گرفت که نرمال بود. سپس، رحم از کاویته شکم خارج شده و لوله ها و تخمدان ها نرمال به نظر می رسید. رحم در دو لایه با ویکریل صفر به صورت کانتینوس و پریتون رحمی مثانه ای نیز با همان نخ دوخته شد. کاویته شکم تمیز شد و محل عمل خونریزی نداشت. جدار شکم به ترتیب پریتون و عضله با نخ ویکریل دو صفر و فاشیا با نخ ویکریل صفر به صورت کانتینوس که در وسط نیز گره زده شده و دوخته شد. چربی و جدار با سرم فیزیولوژی شسته شد. زیر جلد و جلد با نخ جراحی ویکریل ریپید دوخته شد. ادرار موجود در کیسه ادرار نرمال و شفاف بود. در نهایت، مادر و نوزاد بعد از تثبیت شرایط و عدم وجود مشکل در صحت کامل ترخیص گردیدند.

بدون توجه به اینکه درهم تنیدگی شامل حلقه های منفرد یا چندگانه هستند، نشان داد^۴.

در هنگام زایمان، بند ناف احاطه شده ممکن است فشرده شود و باعث انسداد جریان خون شود. همانطور که قبلاً نشان داده شد، این انسداد منطقه ای متناوب ممکن است منجر به آسیب نوزادان شود^۹. بنابراین، بدیهی است که نیاز به رفع این انسداد جریان خون ضروری است و ممکن است فوری باشد. به نظر می رسد فاصله زمانی لازم برای قطع یا عدم قطع بند ناف (یعنی لغزش بند ناف روی سر) احتمالاً بر pH و نتایج بند ناف تأثیر خواهد داشت. بنابراین قطع بند ناف در حین زایمان ممکن است سودمند باشد^{۱۰}. با توجه به اینکه در بسیاری از مطالعات اشاره شده است که چرخش یک الی دو دور بندناف بر گردن جنین زایمانه را به خطر نمی اندازد؛ بنابراین در این مطالعه، به معرفی یک جنین با چرخش چهار دور بندناف دور گردن پرداخته شد.



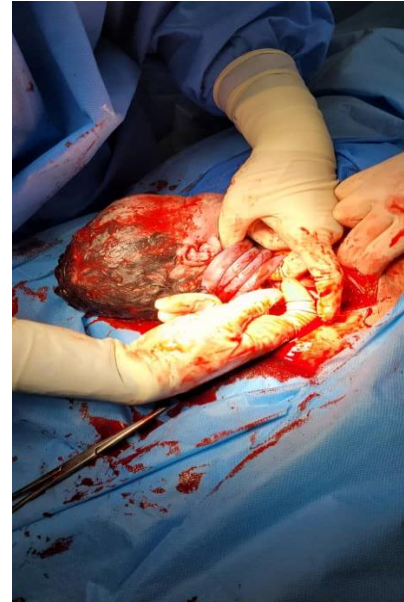شکل ۱: (A) طناب نوجال-الگوی کشویی آزاد؛ (B) طناب نوجال - الگوی قفل شده؛ (C) گره بند ناف. به منطقه ازدحام سمت راست توجه کنید. سمت متراکم همیشه طرف بین گره و جفت است^{۱۲}.

معرفی مورد

بیمار مورد مطالعه با G1P1 با سن ۳۲ سالگی در تاریخ ۱۴۰۲/۱۱/۰۸ به علت افت حرکات جنینی به بیمارستان صارم مراجعه نمود. پس از انجام تست NST و تشخیص کاهش ضربان قلب جنین در هفته ی ۴۰ام

Pfannenstiel incision^۱

می دهند. گره های بند ناف نادر هستند و تقریباً در ۱-۲ درصد از بارداری ها رخ می دهند، در حالی که تخمین زده می شود که چرخش بند ناف حدود ۲۰-۳۰ درصد از بارداری ها را تحت تأثیر قرار دهد. در این مطالعه، موردی از یک زن ۲۴ ساله با G_3P_2 بدون هیچ بیماری زمینه‌ای معرفی شد که با درد هیپوگاستریک و نشت واژن در طی یک حاملگی مراجعه کرد. بیمار مراقبت های دوران بارداری محدودی داشت و تنها یک بار ویزیت در ماه چهارم بارداری داشته بود و سونوگرافی هم در آن مرکز انجام نشد. معاینه فیزیکی شکم بزرگ شده با رشد طولی و حرکات تنفسی قابل توجه را نشان داد و انقباضات رحمی وجود داشت. معاینه واژینال نشان دهنده وجود ولو آغشته به مخاط و دهانه رحم گشاد شده به اندازه ۵ سانتی متر بود. عدم وجود صداهای قلب جنین در معاینه فتوسکوپی داپلر، شک مرگ داخل رحمی جنین را افزایش داد. پس از حدود ۱۰ ساعت زایمان، بیمار به طور خود به خود یک جنین پسر مرده با یک گره بند ناف واقعی و سه حلقه بند ناف به دنیا آورد. در بررسی جفت یک بند ناف دراز به اندازه ۱۲۸ سانتی متر مشاهده شد. در نهایت، این محققان دریافتند که وجود همزمان گره بند ناف واقعی (TUCK) و NC می تواند منجر به ناراحتی جنین شود. تشخیص سونوگرافی پیش از تولد این شرایط چالش برانگیز است و در حال حاضر هیچ دستورالعمل ثابتی برای مدیریت بیمار وجود ندارد. یک پروتکل تحویل مناسب با نظارت دقیق بسیار مهم است.^{۱۷۱} نتایج این مطالعه با داده های مورد معرفی شده ی ما در تناقض بود زیرا بیمار در مطالعه ی Médéus^{۱۷۲} و همکاران به مراقبت های قبل از زایمان توجهی نکرده بود و آن مرکز از امکانات درمانی خوبی برخوردار نبود. گره واقعی بند ناف و حلقه های محکم بند ناف به عنوان علت ناراحتی جنین و زایمان سزارین اورژانسی به صورت یک گزارش موردی در سال ۲۰۲۱ توسط Rexhepi^{۱۷۳} بررسی شد. در این تحقیق، یک مورد بسیار نادر از NC سه گانه همراه با TK^{۱۷۴} بند ناف را در یک نخست‌زای ۲۳ ساله گزارش شد که در هفته ۴۰ بارداری، با درد زایمان، با معاینه سونوگرافی طبیعی و مشخصات کاردیوتوکوگرافی در ابتدای بارداری بستری شده بود. در مرحله اولیه زایمان، جنین شروع به کاهش مکرر متغییر آنتیپیک عمیق با کاهش تدریجی تغییرپذیری و برادی کاردی طولانی مدت کرد. پنج ساعت پس از فاز فعال زایمان، به دلیل این وضعیت تکراری برادی کاردی و کاهش سرعت جنین، تصمیم به انجام سزارین اورژانس گرفته شد. یک نوزاد دختر زنده با وزن ۲۷۶۰ گرم با امتیاز آپگار ۷ و ۹ به دنیا آمد. این محقق مشخص کرد که یک حلقه بند ناف در اطراف گردن جنین می تواند باعث کاهش سرعت متغیر در نظارت بر قلب جنین قبل از تولد شود. NC در حضور گره نافی با افزایش خطر ناراحتی جنین نیاز به نظارت مستمر روتین بیماران در حال زایمان با استفاده از کاردیوتوکوگرافی دارد.^{۱۷۸} یافته های این مطالعه با داده های ما از نظر جنسیت متولد شده و نیز سن مادر متناقض بود.



شکل ۲: نشان دادن یک جنین با چرخش چهار دور بندناف دور گردن.

بحث

تک حلقه دور گردن پدیده ای رایج تر از حلقه های متعدد است (به ترتیب ۱، ۳، ۱۶، و >۱۶ درصد برای حلقه های Nuchal Cords (NC) تک، دوتایی، سه گانه و چهارگانه)^{۱۶۱}. اغلب، NC هیچ تأثیر بالینی بر وضعیت نوزاد پس از زایمان ندارد. موارد منفرد تنگی بند ناف (به دلیل فقدان سایر عوامل خطر) از نظر تئوری می تواند با پیامدهای بالینی مانند مرگ، خفگی هنگام تولد، زایمان سزارین اورژانسی یا عوارض عصبی همراه باشد. بیماران اغلب از سونوگرافی در مورد وجود بند ناف در اطراف گردن جنین سوال می کنند. علیرغم پیامدهای بالینی ناشناخته، آگاهی از وقوع آن ممکن است باعث اضطراب و استرس در بیماران شود.^{۱۱۱} غربالگری اولتراسوند برای NC و گنجانیدن چنین اطلاعاتی در شرح سونوگرافی در دوران بارداری و زایمان در حال حاضر توصیه نمی شود.^{۱۲۲} تعداد کمی از مطالعات نشان داده‌اند که بند ناف می‌تواند بر نتیجه زایمان تأثیر بگذارد و ممکن است اثرات طولانی‌مدتی بر روی نوزاد داشته باشد^{۱۳۱} و به‌عنوان عاملی برای مرده‌زایی قابل بحث است^{۱۴، ۱۵}. با این حال، برخی گزارش‌های موردی از یافته‌های پس از مرگ در مورد مرده‌زایی، گزارش‌های پاتولوژی منفی را نشان می‌دهد و بند ناف سفت در اطراف گردن تنها علت مرگ است^{۱۶۱}. هدف از این مطالعه، معرفی یک جنین با چرخش چهار دور بندناف دور گردن به صورت یک گزارش موردی بود. Médéus^{۱۷۲} و همکاران در سال ۲۰۲۳ به بررسی وجود همزمان گره بند ناف واقعی و بند ناف دایره ای سه گانه که منجر به مرگ جنین در یک بارداری بدون مراقبت می شود، پرداختند^{۱۷۱} اهمیت موضوع اینگونه بیان شد که گره های بند ناف و چرخش آن شرایط متمایز مرتبط با بارداری و زایمان هستند که به طور بالقوه خطر پیامدهای نامطلوب پری ناتال را افزایش

American journal of obstetrics and gynecology, 1995. 173(4): p. 1228-1231.

9. Schifrin, B.S. and S. Ater, Fetal hypoxic and ischemic injuries. *Current Opinion in Obstetrics and Gynecology*, 2006. 18(2): p. 112-122.

10. Sadan, O., et al., Cord around the neck: should it be severed at delivery? A randomized controlled study. *American Journal of Perinatology*, 2006: p. 061-064.

11. Kesrouani, A., et al., Impact of a prenatally diagnosed nuchal cord on obstetrical outcome in an unselected population. *The Journal of Maternal-Fetal & Neonatal Medicine*, 2017. 30(4): p. 434-436.

12. Ghi, T., et al., ISUOG Practice Guidelines: intrapartum ultrasound. *Ultrasound in Obstetrics & Gynecology*, 2018. 52(1): p. 128-139.

13. Clapp III, J.F., B. Lopez, and S. Simonean, Nuchal Cord and Neurodevelopmental Performance at 1 Year. *Obstetrical & Gynecological Survey*, 2000. 55(4): p. 203-204.

14. Parast, M.M., C.P. Crum, and T.K. Boyd, Placental histologic criteria for umbilical blood flow restriction in unexplained stillbirth. *Human pathology*, 2008. 39(6): p. 948-953.

15. Tantbirojn, P., et al., Gross abnormalities of the umbilical cord: related placental histology and clinical significance. *Placenta*, 2009. 30(12): p. 1083-1088.

16. Rocha, E., et al., Structural proteins during brain development in the preterm and near-term ovine fetus and the effect of intermittent umbilical cord occlusion. *American journal of obstetrics and gynecology*, 2004. 191(2): p. 497-506.

17. Médéus, A.J.R., et al., Coexisting true Umbilical Cord Knot and Triple-Circular Nuchal Cord Leading to Fetal Demise in an Unattended Pregnancy: A Case Report and Literature Review. *Authorea Preprints*, 2023.

18. Rexhepi, M., True umbilical cord knot and tight nuchal cord loops as a cause of fetal distress and emergent cesarean delivery: A Case report. *J Med Case Rep Case Series*, 2021. 2: p. 18.

نتیجه گیری

چرخش بندناف دور گردن ممکن است با افزایش خطر پیامدهای نامطلوب پری ناتال همراه باشد. در این مطالعه، نوزاد به دلیل نگرانی از مرگ به دنبال زایمان خود به خود در هفته ۴۰ام بارداری با سزارین اورژانسی به دنیا آمد. در نهایت، مادر و نوزاد در تاریخ بعد از تثبیت شرایط و عدم وجود مشکل در صحت کامل ترخیص گردیدند. بنابراین، نظارت مستمر روتین بیماران در حال زایمان با استفاده از کاردیوتوکوگرافی می تواند بهترین راه برای دستیابی به یک نتیجه خوب باشد.

تاییدیه اخلاقی

تمام موارد مربوط به اصل محرمانگی بیمار رعایت شده است.

تعارض در منافع

در این مطالعه هیچ گونه تعارض منافی وجود ندارد.

منابع مالی

حمایت مالی این مطالعه توسط مرکز تحقیقات زنان، زایمان و ناباروری صارم، بیمارستان فوق تخصصی صارم، صورت پذیرفته است.

منابع

- Gould, G. and W. Pyle, *Prenatal anomalies. Anomalies and curiosities of medicine*. 1896, New York: The Julian Press, Inc.
- Crawford, J.S., *Cord round the neck. Incidence and sequelae. Acta Paediatr (Stockh)*, 1962. 51: p. 594-603.
- Peesay, M., *Nuchal cord and its implications. Maternal health, neonatology and perinatology*, 2017. 3: p. 1-11.
- Clapp III, J.F., et al., *The natural history of antenatal nuchal cords. American journal of obstetrics and gynecology*, 2003. 189(2): p. 488-493.
- Peesay, M., *Cord around the neck syndrome. BMC Pregnancy and Childbirth*, 2012. 12(1): p. 1-2.
- Hayes, D.J., et al., *Umbilical cord characteristics and their association with adverse pregnancy outcomes: A systematic review and meta-analysis. PLoS One*, 2020. 15(9): p. e0239630.
- Mercer, J.S., et al., *Nuchal cord management and nurse-midwifery practice. Journal of midwifery & women's health*, 2005. 50(5): p. 373-379.
- Larson, J.D., et al., *Multiple nuchal cord entanglements and intrapartum complications.*