

A case report study of tumor-like cystic endosalpingiosis in the myometrium in Sarem subspecialty hospital

ARTICLE INFO

Article Type

Case Report

Authors

Arezou Khodaei¹, Mohammad Reza

Nateghi^{1,2*} , Maryam Sanaye Naderi^{1,2}, Narges Talebian¹

¹ Sarem gynecology, Obstetrics and Infertility Research Center, Sarem Women's Hospital, Iran University of Medical Sciences (IUMS), Tehran, Iran

² Sarem Cell Research Center (SCRC), Sarem Women's Hospital, Tehran, Iran.

*Corresponding Author:

Mohammadreza Nateghi; Sarem gynecology, Obstetrics and Infertility Research Center, Sarem Women's Hospital, Iran University of Medical Sciences (IUMS), Tehran, Iran & Sarem Cell Research Center (SCRC), Sarem Women's Hospital, Tehran, Iran
Address: Sarem Women Hospital, Basij Square, Phase 3, Ekbatan Town, Tehran, Iran. Postal code: 1396956111, Phone: 0098214702. Fax: 00982144670432.

Received: 06 November, 2022

Accepted: 16 December, 2022

Published: 27 June 2023

:

ABSTRACT

Introduction: Endosalpingiosis is a disorder of the mullerian system characterized by benign glands lined with tubal type epithelium and involves the peritoneum, subperitoneal tissues and retroperitoneal lymph nodes. Myometrial endosalpingiosis is very rare.

Case report: A 48-year-old female presented to Sarem hospital complaining of abdominal pain for six months. Gynecological and radiologic examination revealed a pelvic mass, suggestive of a leiomyoma with secondary cystic changes. The gross examination showed a subserosal large cyst measured 11×7×9 cm. The cyst microscopically consisted of multiple macro cysts lined with benign tubal epithelium. As a result of these findings, the diagnosis was cystic endosalpingiosis.

Conclusion: In this report, the clinicopathologic features of a cystic endosalpingiosis case located in the myometrium is presented with a review of literature. Rarely, endosalpingiosis is presented with such large cystic changes and significant macroscopic findings. Awareness of the existence of this rare lesion prevents misdiagnosis.

Keywords: Endosalpingiosis; Case Report; Cystic; Myometrium; Pelvic Mass.

Article History

یک مطالعه گزارش موردی از اندوسالپنژیوز کیستیک تومور مانند در میومتر در بیمارستان فوق تخصصی صارم

آرزو خدایی^۱، محمدرضا ناطقی^{۱،۲} ، مریم صنایع نادری^{۱،۲}، ترگس طالبیان^۱

^۱ مرکز تحقیقات زنان، زایمان و نابروری صارم، بیمارستان فوق تخصصی صارم، دانشگاه علوم پزشکی ایران، تهران، ایران
^۲ پژوهشکده سلولی و مولکولی و سلول های بنیادی صارم (SCRC)، بیمارستان فوق تخصصی صارم، تهران، ایران

چکیده

مقدمه: اندوسالپنژیوز یک اختلال در سیستم مولرین می باشد که با غدد خوش خیم پوشیده از اپیتلیوم لوله ای مشخص می شود و صفاق، بافت های زیر صفاقی و غدد لنفاوی خلفی را درگیر می کند. اندوسالپنژیوز میومتر بسیار نادر است.

معرفی مورد: خانم ۴۸ ساله ای با شکایت از درد شکم به بیمارستان فوق تخصصی صارم مراجعه کرد. در معاینه زنان و رادبولوژی توده لگنی به قطر ۴۱×۲۷ میلی متر مشخص شد که نشان دهنده ی وجود لیومیوم با تغییرات کیستیک ثانویه بود. بررسی ماکروسکوپی کیست بزرگ ساب سروزال نشان داد. از نظر میکروسکوپی، کیست شامل چندین ماکروکیست بود که با اپیتلیوم لوله ای خوش خیم پوشانده شده بود. با این یافته ها، تشخیص آندوسالپنژیوز کیستیک بود.

نتیجه گیری: در این گزارش، ویژگی های بالینی پاتولوژیک یک مورد آندوسالپنژیوز کیستیک واقع در میومتر با مروری بر مطالعات قبلی ارائه شد. اندوسالپنژیوز به ندرت با چنین تغییرات کیستیک بزرگ و یافته های ماکروسکوپی قابل توجه ظاهر می شود. آگاهی از وجود این ضایعه نادر از تشخیص نادرست جلوگیری می کند.

کلید واژه ها: اندوسالپنژیوز؛ گزارش موردی؛ کیستیک؛ میومتریوم؛ توده ی لگنی.

تاریخ دریافت: ۱۴۰۱/۰۸/۱۵

تاریخ پذیرش: ۱۴۰۱/۰۹/۲۵

***نویسنده مسئول:** محمدرضا ناطقی؛ مرکز تحقیقات زنان، زایمان و نابروری صارم، بیمارستان فوق تخصصی صارم، دانشگاه علوم پزشکی ایران، تهران، ایران. آدرس: تهران، شهرک اکباتان، فاز ۳، میدان بسیج، بیمارستان فوق تخصصی صارم. کد پستی: ۱۳۹۶۹۵۶۱۱۱. تلفن: ۰۲۱۴۴۶۷۰۸۸۸. فکس: ۰۲۱۴۴۶۷۰۴۳۲.

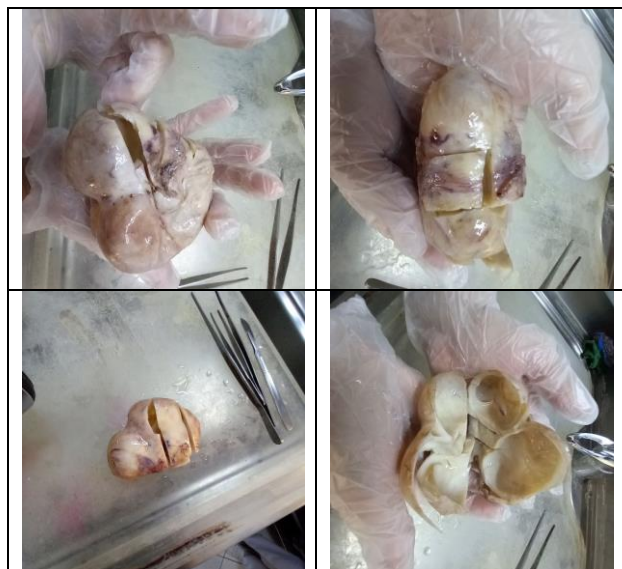مقدمه

اندوسالپنژیوزیس (ES) یک فرآیند غیرنئوپلاستیک است که با ظهور ساختارهای غده ای پوشش داده شده با اپیتلیوم لوله ای مشخص می

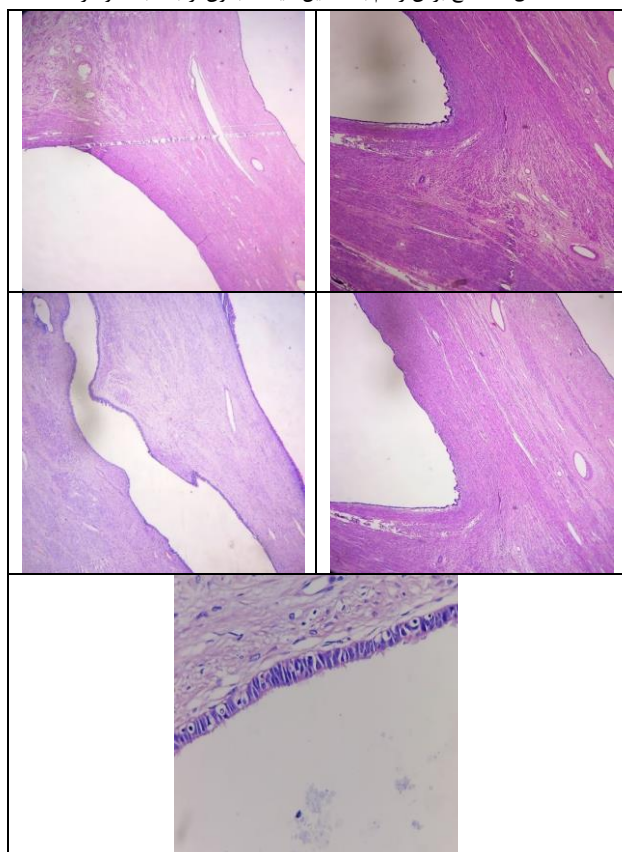
شود^[۱]. این اختلال از سیستم مولرین گرفته شده و در صفاق لگن و پایین شکم دیده می شود. کولون، مثانه، آپاندیس، غدد لنفاوی پارائورت و لگن محل هایی هستند که در گزارش مورد مشخص شده اند^[۲-۴]. بیماران تقریباً همیشه بدون علامت هستند و به ندرت این عارضه به صورت توده ی کیستیک بزرگ به نام اندوسالپنژیوزیس کیستیک فلورید ظاهر می شود^[۵]. اندوسالپنژیوزیس به طور کلی با نئوپلاسم های سرورزی تخمدان همراه است^[۶]. این عارضه وجود غدد نابجا صفاقی است و تفاوت آن با آندومتریوز در این است که دارای اپیتلیوم غدد مژک دار، بدون بخش استرومایی آندومتر است و پاسخ التهابی نشان نمی دهد. ES یک بخش مورد تحقیق است که قبلاً به طور سنتی به عنوان یک یافته ی اتفاقی در نظر گرفته می شد و درک محدودی از علت و اهمیت بالینی آن مطرح می شد^[۷]. اخیراً در یک بررسی نمودار گذشته نگر، ES مرتبط با بدخیمی زنان گزارش شده است. مطالعه سال ۲۰۱۶، ۸۳۸ مورد ES از حدود ۶۰۰۰۰ نمونه زنان (شیوع ۱ تا ۲ درصد) را شناسایی کرد که ۳۵۴ مورد (۴۲ درصد موارد ES) بدخیمی زنانه همزمان داشتند^[۸]. این ارتباط با سرطان نشان می دهد که ES ممکن است یافته ای نگران کننده تر از آنچه قبلاً گزارش شده بود، باشد، به ویژه از آنجایی که اکنون به طور گسترده پذیرفته شده است که کارسینوم های سرورزی تخمدان از اپیتلیوم سطح تخمدان منشأ نمی گیرند، بلکه از اپیتلیوم سرورزی ناشی از لوله فالوپ (FT) نشات می گیرند^[۹-۱۳].

پس از بررسی چندین مطالعه در میان بیمارانی که تحت عمل های جراحی قرار می گیرند، نسبتاً رایج است^[۱۴، ۱۵]. یکی از این مطالعات نشان می دهد که در ۷.۶ درصد از تعداد ۱۱۰۷ نفر خانم تحت عمل های لاپاراسکوپی یافت شده است^[۱۶]. با این حال، از آنجایی که به طور گسترده هنوز توسط متخصصان زنان شناخته نشده است، به راحتی می توان آن را به اشتباه با ضایعات نئوپلاستیک تشخیص داد. بنابراین، بایستی بیشتر مورد توجه و ارزیابی قرار گیرد. در مجموع شیوع دقیق هنوز برای اپیدمیولوژیست ها مشخص نیست. اما، تشخیص بر اساس بیوپسی ضایعه و بررسی مورفولوژی سلولی در آزمایشگاه می تواند راه حل این عارضه باشد.

این بیماری در بانوان در تمام سنین رخ می دهد، اما یک مطالعه نشان داده است که زنان یائسه و زنان در سنین بالاتر در معرض خطر بسیار بیشتری هستند^[۱۷]. یک مطالعه نشان داد که ۵۲ درصد از افراد بیمار بین ۳۰ تا ۴۹ سال سن داشتند^[۱۸]. موارد کمی از درد شکم که در نهایت به عنوان اندوسالپنژیوز شناخته می شود گزارش شده است، اما به نظر می رسد بیشتر به عنوان درد لگنی ظاهر می گردد^[۱۹]. در عین حال، بیماران ممکن است از یک یا چند مورد از این علائم رنج ببرند که شامل تب، خونریزی واژینال^[۲۰]، تهوع و استفراغ همراه با درد در حفره ایلیاک^[۲۱]، دیسمنوره، ناراحتی لگن، سوزش ادرار و همآچوری در حضور ضایعات مثانه یا حالب یا حتی بدون علامت^[۲۲] و در نهایت کمردرد مزمن برای چندین سال^[۲۳] هستند. علاوه بر این، ممکن است سابقه قابل توجهی نداشته باشند یا برای چندین عمل در بیمارستان بستری شده باشند. ما باید با احتیاط به تشخیص علامتی تکیه کرد، زیرا ممکن است شرایط



شکل ۱: سطح برش رحم با تشکیل کیست بدون ارتباط با آندومتر.



شکل ۲: کیست های متعدد با اندازه های متغیر با پوشش اپیتلیوم خوش خیم دیده می شوند. همچنین، ساختار کیستیک واقع در فیبرهای میومتر و نیز یک بخش بریده شده از نازک ترین قسمت دیواره میومتر نشان داده شده است (H&E x10) که قسمت داخلی کیست ها توسط اپیتلیوم لوله مزک دار پوشیده شده اند (H&E x40).

همزمان وجود داشته باشد، مانند مطالعه ای که نشان داد ۳۴.۵ درصد از بیماران به آندومتریوز همزمان مبتلا بودند^[۲۴].

در اینجا یک مورد با یک اندوسالپینژیوز کیستیک رحمی صرفاً داخل دیواره، یک تومور سرروزی خوش خیم در تخمدان راست و سالپنژیت فولیکولی دو طرفه ارائه می شود. این اولین مورد گزارش شده با درگیری داخل میومتر می باشد.

معرفی مورد

گزارش مورد زنی ۴۸ ساله با سابقه درد شکم به مدت شش ماه مراجعه کرد. معاینه فیزیکی از این بیمار یک توده لگنی را نشان داد و در سونوگرافی تأیید شد که از رحم ایجاد می شود. هیستریکتومی کامل شکمی و سالپنگو اوفورکتومی دوطرفه (TAH+BSO)^۱ انجام شد. در معاینه دقیق تر، هر لوله فالوپ ۱×۶ سانتی متر اندازه گیری شد و یک کیست ۶ سانتی متری در تخمدان راست و کیست ۳ سانتی متری در تخمدان چپ مشاهده گردید. کیست رویت شده حاوی مایع سرروزی بود (شکل ۱).

ارزیابی میکروسکوپی فضاهای کیستیک فلورید^۲ با اندازه متغیر و ساختارهای سقط جنین غده ماندی را نشان داد که با اپیتلیوم سرروزی مکعبی مژه دار پوشانده شده بودند (شکل ۲). استرومای بین فضاهای کیستیک/غده ای عضلانی و مشابه عضله صاف میومتر بود. نه تمایز استرومای آندومتر و نه خونریزی قدیمی یا غدد آندومتر هیچکدام مشاهده نگردید.

هر دو لوله فالوپ دارای لایه های کوتاه شده و فیبروتیک بودند. همجوشی پلیکال^۳ در لوله ها به دلیل ساختارهای فولیکول مانند و انفیلتراسیون التهابی مخلوط استرومایی ایجاد که به عنوان سالپنژیت فولیکولی تشخیص داده شد. کیست تخمدان راست یک تومور سرروزی خوش خیم بود که توسط یک لایه اپیتلیوم صاف پوشیده شده بود. تخمدان چپ نیز کیست فولیکولی را نشان داد.

Total Abdominal Hysterectomy and Bilateral Salpingo-
Oophrectomy
Florid Cystic Spaces^۱
Plical Fusion^۳

بحث

اندوسالپینژیوز به وجود اپیتلیوم لوله در خارج از لوله رحم اشاره دارد و به طور کلی یک یافته اتفاقی در نظر گرفته می شود^[۲۵]. در تشخیص افتراقی در نگاه اول، به ویژه از جنبه بالینی، هم به دلیل نادر بودن آن و هم به دلیل تحت الشعاع قرار گرفتن آندومتریوز که اغلب در عمل زنان و زایمان دیده می شود، در نظر گرفته نمی شود. علائم مشخص نیست بنابراین معمولاً به اشتباه تفسیر می شود^[۲۶]. شکایت مورد فعلی منورژی بود، مشابه مواردی که قبلاً گزارش شده بود.

بسیاری از مکان های خارج تناسلی مانند صفاق، بافت زیر صفاقی، کولون، آپاندیس، ناف و غدد لنفاوی در مقالات گزارش شده اند^[۲۷]. نمونه های اندوسالپینژیوزیس کیستیک شبه تومور در لگن زنانه وجود داشتند و اغلب آن موارد از سطح سروزی رحم و تخمدان منشأ می گرفتند^[۲۶-۲۹]. اندوسالپینژیوز کیستیک شبه تومور تنها در شش موردی که قبلاً در مقالات منتشر شده بود، در یک محل ساب سروزال با درگیری داخل دیواره قرار داشت^[۳۰-۳۲]. مورد ارائه شده در اینجا با مواردی که قبلاً گزارش شده بود با ویژگی اندوسالپینژیوز تومور مانند کیستیک داخل تروموال رحمی بدون جزء سروزی که توسط Cil و همکاران (۲۰۰۸) منتشر شده بود، تفاوت داشت^[۳۳].

اندوسالپینژیوز کیستیک تومور مانند معمولاً ضایعات دیگری مانند لیومیوم، کیست سروزی و غیره را تقلید می کند^[۲۷]. ضایعه در مورد فعلی نیز از لیومیوم تقلید کرده است. تشخیص افتراقی اندوسالپینژیوز شامل ضایعات تومور مانند کیستیک است که رحم را مانند آدنومیوز کیستیک با متاپلازی لوله، تومور آدنوماتوئید و کیست انکلوژن صفاقی درگیر می کند^[۳۰، ۳۱]. عدم وجود استرومای آندومتر، آدنومیوز کیستیک را از اندوسالپینژیوز متمایز می کند. تومورهای آدنوماتوئید کیستیک ممکن است به صورت توده کیستیک رحم ظاهر شوند. آن ها دارای چندین فضاهای کوچک تخمکی یا شکاف مانند هستند که با سلول های اپیتلیال غیر لوله ای مسطح و مکعبی که با فیبرهای عضلانی صاف مخلوط شده اند، قرار گرفته اند. این حالت معمولاً در ناحیه ساب سروزال دستگاه تناسلی زنانه قرار دارند و گاهی اوقات با تهاجم میومتر همراه هستند^[۳۴].

با این حال، هیچ مدرکی دال بر درگیری سروزی در مورد ما وجود نداشت و در غیر این صورت، ایمونوهیستوشیمی در تشخیص افتراقی مفید خواهد بود. علت و هیستوژنز آندوسالپینژیوز کیستیک مشخص نیست، اما ممکن است با شرایط التهابی، جراحی قبلی آدنکس یا متاپلازی مزوتلیال صفاقی، بسته به محرک های فاکتور رشد یا هورمون های استروئیدی مرتبط باشد^[۳۱]. شواهدی وجود دارد مبنی بر اینکه ممکن است این یک آسیب شناسی سیستم مولر ثانویه با مولرینوزیس باشد. مانند نمونه های لنفادنکتومی برداشته شده به دلیل کارسینوم سروزی تخمدان که معمولاً حاوی اندوسالپینژیوز است. موارد اندوسالپینژیوز تقریباً همیشه با نئوپلاسم کیستیک سروزی و اندوسالپینژیوز مثانه ادراری همراه بوده است^[۳۵-۳۷]. مورد ما سالیپزیت فولیکولی داشت که ممکن است از ایده ارتباط احتمالی بین یک فرآیند التهابی و این موجودیت پشتیبانی کند.

نتیجه گیری

در این گزارش، ویژگی های بالینی پاتولوژیک یک مورد آندوسالپینژیوز کیستیک واقع در میومتر با مروری بر مطالعات قبلی ارائه شد. اندوسالپینژیوز به ندرت با چنین تغییرات کیستیک بزرگ و یافته های ماکروسکوپی قابل توجه ظاهر می شود. آگاهی از وجود این ضایعه نادر از تشخیص نادرست جلوگیری می کند.

تعارض منافع

هیچ تعارض منافی بین نویسندگان این مقاله وجود ندارد.

منابع

- Clement, P.B. and R.H. Young, Florid cystic endosalpingiosis with tumor-like manifestations: a report of four cases including the first reported cases of transmural endosalpingiosis of the uterus. *The American journal of surgical pathology*, 1999. 23(2): 166-175.
- Pollheimer, M.J., et al., Cystic endosalpingiosis of the appendix. *Virchows Archiv*, 2007. 450: 239-241.
- Ong, N., et al., Endosalpingiosis, an unrecognized condition: report and literature review. *Gynecological Surgery*, 2004. 1(1): 11-14.
- Papavramidis, T.S., et al., Umbilical endosalpingiosis: a case report. *Journal of Medical Case Reports*, 2010. 4(1): 1-4.
- Im, S., et al., Intramural florid cystic endosalpingiosis of the uterus: A case report and review of the literature. *Taiwanese Journal of Obstetrics and Gynecology*, 2015. 54(1): 75-77.
- Singhania, N., et al., Endosalpingiosis in conjunction with ovarian serous cystadenoma mimicking metastatic ovarian malignancy. *Am J Case Rep*, 2014. 15: 361-3.
- Sunde, J., et al., Prevalence of endosalpingiosis and other benign gynecologic lesions. *PLoS One*, 2020. 15(5): e0232487.
- Esselen, K.M., et al., Endosalpingiosis: more than just an incidental finding at the time of gynecologic surgery? *Gynecologic oncology*, 2016. 142(2): 255-260.
- Levanon, K., C. Crum, and R. Drapkin, New insights into the pathogenesis of serous ovarian cancer and its clinical impact. *Journal of Clinical Oncology*, 2008. 26(32): 5284.
- Kurman, R.J., et al., Papillary tubal hyperplasia. The putative precursor of ovarian atypical proliferative (borderline) serous tumors, noninvasive implants and endosalpingiosis. *The American journal of surgical pathology*, 2011. 35(11): 1605.
- Vang, R., I.M. Shih, and R.J. Kurman, Fallopian tube precursors of ovarian low-and high-grade serous neoplasms. *Histopathology*, 2013. 62(1): 44-58.
- Przybycin, C.G., et al., Are all pelvic (nonuterine) serous carcinomas of tubal origin? *The American journal of surgical pathology*, 2010. 34(10): 1407-1416.

26. Rosenberg, P., et al., Pelvic mass-like florid cystic endosalpingiosis of the uterus: a case report and a review of literature. *Archives of gynecology and obstetrics*, 2011. 283: 519-523.
27. Taneja, S., et al., MRI appearance of florid cystic endosalpingiosis of the uterus: a case report. *Korean Journal of Radiology*, 2010. 11(4): 476-479.
28. Bryce, R., C. Barbatis, and M. Charnock, Endosalpingiosis in pregnancy: Case report. *BJOG: An International Journal of Obstetrics & Gynaecology*, 1982. 89(2): 166-168.
29. Lee, S.N., et al., Tumor-like multilocular cystic endosalpingiosis of the uterine serosa: possible clinical and radiologic misinterpreted. *Acta obstetrica et gynecologica Scandinavica*, 2005. 84(1): 98-99.
30. Fukunaga, M., Tumor-like cystic endosalpingiosis of the uterus with florid epithelial proliferation: A case report. *Apmis*, 2004. 112(1): 45-48.
31. Kajo, K., et al., Tumor-like manifestation of endosalpingiosis in uterus: a case report. *Pathology-Research and Practice*, 2005. 201(7): 527-530.
32. Heatley, M. and P. Russell, Florid cystic endosalpingiosis of the uterus. *Journal of clinical pathology*, 2001. 54(5): 399-400.
33. Cil, A., P. Atasoy, and S. Kara, Myometrial involvement of tumor-like cystic endosalpingiosis: a rare entity. *Ultrasound in Obstetrics and Gynecology: The Official Journal of the International Society of Ultrasound in Obstetrics and Gynecology*, 2008. 32(1): 106-110.
34. Yiğit, S., et al., Tumor-like cystic endosalpingiosis in the myometrium: A case report and a review of the literature. *Turk Patoloji Dergisi/Turkish Journal of Pathology*, 2014. 30(2): 145-148.
35. Young, R.H. and P.B. Clement, Müllerianosis of the urinary bladder. *Modern pathology: an official journal of the United States and Canadian Academy of Pathology, Inc*, 1996. 9(7): 731-737.
36. Stanimir, M., et al., Mullerianosis of the urinary bladder: a rare case report and review of the literature. *Rom J Morphol Embryol*, 2016. 57(2 Suppl): 849-852.
37. Branca, G. and V. Barresi, Müllerianosis of the urinary bladder: a rare tumorlike lesion. *Archives of Pathology and Laboratory Medicine*, 2014. 138(3): 432-436.
13. Kuhn, E., et al., TP53 mutations in serous tubal intraepithelial carcinoma and concurrent pelvic high-grade serous carcinoma—evidence supporting the clonal relationship of the two lesions. *The Journal of pathology*, 2012. 226(3): 421-426.
14. Hemalatha, A., et al., Cystic endosalpingiosis of uterine parametrium—a scarcely encountered and sparsely documented entity. *Journal of Clinical and Diagnostic Research: JCDR*, 2014. 8(10): FD06.
15. Esselen, K.M., et al., Endosalpingiosis as it relates to tubal, ovarian and serous neoplastic tissues: an immunohistochemical study of tubal and Müllerian antigens. *Gynecologic oncology*, 2014. 132(2): 316-321.
16. Hesselting, M.H. and R.L. De Wilde, Endosalpingiosis in laparoscopy. *The Journal of the American Association of Gynecologic Laparoscopists*, 2000. 7(2): 215-219.
17. Prentice, L., et al., What is endosalpingiosis? *Fertility and sterility*, 2012. 98(4): 942-947.
18. Khangura, R.K., et al., Understanding Endosalpingiosis [89]. *Obstetrics & Gynecology*, 2015. 125: 35S.
19. Laufer, M.R., et al., Endosalpingiosis: clinical presentation and follow-up. *Gynecologic and obstetric investigation*, 1998. 46(3): 195-198.
20. Cajigas, A. and C.A. Axiotis, Endosalpingiosis of the vermiform appendix. *International Journal of Gynecological Pathology: Official Journal of the International Society of Gynecological Pathologists*, 1990. 9(3): 291-295.
21. Chakhtoura, G., et al., Isolated endosalpingiosis of the appendix in an adolescent girl. *Gynecologie, Obstetrique & Fertilité*, 2016. 44(11): 669-671.
22. Habiba, M., I. Brosens, and G. Benagiano, Müllerianosis, endocervicosis, and endosalpingiosis of the urinary tract: a literature review. *Reproductive Sciences*, 2018. 25: 1607-1618.
23. Scheel, A.H., et al., Cystic endosalpingiosis presenting as chronic back pain, a case report. *Diagnostic Pathology*, 2013. 8: 1-5.
24. Mahdavi, F.S., et al., Paratubal endosalpingiosis: A case report. *International Journal of Surgery Case Reports*, 2020. 77: 839-842.
25. Shim, S.H., et al., Florid Cystic Endosalpingiosis of the Uterus: A Case Report. *Journal of Pathology and Translational Medicine*, 2008. 42(3): 189-191.