

Effect of diet containing sesame seeds on testis and prostate of adult Wistar rats

ARTICLE INFO

Article Type

Original Article

Authors

Mahdi Hassani Bafrani¹, Alireza Amini Mahabadi², Hassan Hassani Bafrani^{3*}
¹ Student Research Committee, Hormozgan University of Medical Sciences, Bandar Abbas, Iran.
² Responsible for administrative affairs, Payame Noor University, Ardestan, Isfahan, Iran.
³ Full Professor of Anatomical Science, Gametogenesis Research Center, Kashan University of Medical Sciences, Kashan, Iran.

***Corresponding Author:** Prof. Hassan Hassani Bafrani; Associate professor of Anatomical Science and Gametogenesis Research Centers, Kashan University of Medical Sciences, Kashan, Iran. Phone: +98 (31) 55621158. Email address: hhassanib@gmail.com.

Received: 06 January, 2023
Accepted: 01 March, 2023
e Published: 15 July 2023

Article History

ABSTRACT

Introduction: Studies show that some antioxidants are effective in improving male infertility. Sesame is one of the main lignan components of sesame seeds and is considered as a key factor in a number of beneficial effects on human health. It has been shown that the consumption of sesame leaves improves and increases the storage of epididymal spermatocytes in adult male Sprague Dawley rats. Considering several antioxidant compounds in sesame seeds, this study was designed and conducted with the aim of the effect of sesame seed diet on the structure of testis and prostate along with sex hormones of adult male rats.

Material and methods: This experimental study was conducted on 30 adult 200 gr Wistar rats that were obtained from the Laboratory Animal Center of Kashan University of Medical Sciences. Mice were randomly divided into two experimental and control groups. The control group received standard diet and the experimental group received diet containing 70% standard diet and 30% sesame seeds after weaning for 12 weeks. At the end of the study, the weight and volume of the testes were measured, and the spermatogenic tubes, diameter of the epithelium lumen, LH, FSH and testosterone concentration were evaluated. The prostates of mice were examined after being fixed. The data was analyzed using SPSS software and t-test. $P < 0.05$ was considered significant.

Results: The body weight of mice, the weight and volume of the testes and the percentage of the volume of the vessels of seminiferous tubules were not significant in two groups. The average number of cells and sperm motility in the left epididymis, the number of epithelial cells and the percentage of epithelial, lumen and interstitial volume of these tubes in the experimental group were highly significant ($P < 0.0001$). The concentration of LH in the experimental group increased significantly compared to the control group ($P < 0.03$). According to the results of this study, the diameter of the peripheral epithelium of the prostate showed a significant increase in the test group compared to the control group with a probability level ($P < 0.05$), but no significant difference was observed in the diameter of the central epithelium between the test groups. The volume density of the prostate epithelium of the experimental group compared to the control rats showed significant changes.

Conclusion: Sesame consumption improved testicular parameters, fertility and sperm production in men. Consuming sesame seeds improved sperm parameters and increased LH levels; but it had no effect on the body weight of the mice. Also, sesame seeds improve the reproductive system of male rats through testis and prostate histopathology.

Keywords: Sesame Seeds; Rat; Sex Hormones; Testicle; Prostate.

تأثیر رژیم غذایی حاوی دانه کنجد بر بیضه و پروستات موش های صحرایی بالغ نژاد ویستار

مهدی حسنی بافرانی^۱، علیرضا امینی مهابادی^۲، حسن حسنی بافرانی^۳
^۱ کمیته تحقیقات دانشجویی، دانشگاه علوم پزشکی هرمزگان، بندرعباس، ایران.

^۲ مسئول امور اداری، دانشگاه پیام نور اردستان، اصفهان، ایران.

^۳ استاد تمام، مرکز تحقیقات گامتوزیس دانشگاه علوم پزشکی کاشان، کاشان، ایران.

چکیده

مقدمه: مطالعات نشان می دهد که برخی از آنتی اکسیدان ها در بهبود ناباروری مردان موثر هستند. کنجد یکی از ترکیبات لیگنان اصلی دانه کنجد است و به عنوان یک عامل کلیدی در تعدادی از اثرات مفید بر سلامت انسان به شمار می رود. نشان داده شده است که مصرف برگ های کنجد باعث بهبود و افزایش ذخیره اسپرماتوسیت های اپیدیدیم در موش های صحرایی نر بالغ نژاد Sprague Dawley می شود. با توجه به چندین ترکیب آنتی اکسیدانی موجود در دانه کنجد، این مطالعه با هدف تأثیر رژیم غذایی دانه کنجد بر ساختار بیضه و پروستات به همراه هورمون های جنسی موش های صحرایی نر بالغ طراحی و انجام شد.

مواد و روش ها: این مطالعه تجربی بر روی ۳۰ موش صحرایی بالغ ۲۰۰ گرمی ویستار که از مرکز حیوانات آزمایشگاهی دانشگاه علوم پزشکی کاشان تهیه شده بودند، انجام شد. موش ها به طور تصادفی به دو گروه آزمایش و کنترل تقسیم شدند. گروه کنترل جیره استاندارد و گروه تجربی جیره حاوی ۷۰ درصد جیره استاندارد و ۳۰ درصد دانه کنجد پس از شیرگیری به مدت ۱۲ هفته دریافت کردند. در پایان مطالعه، وزن و حجم بیضه اندازه گیری شد و لوله های اسپرم ساز، قطر اپیتلیوم لومن، LH، FSH و غلظت تستوسترون مورد ارزیابی قرار گرفت. پروستات موش ها پس از فیکس شدن مورد بررسی قرار گرفتند. داده ها با استفاده از نرم افزار SPSS و آزمون t مورد تجزیه و تحلیل قرار گرفت. $P < 0.05$ در سطح معنی داری در نظر گرفته شد.

نتایج: وزن بدن موش ها، وزن و حجم بیضه و درصد حجم عروق لوله های منی ساز در دو گروه معنی دار نبود. میانگین تعداد سلول ها و تحرک اسپرم در اپیدیدیم چپ، تعداد سلول های اپیتلیوم و درصد حجم اپیتلیال، لومن و بینابینی این لوله ها در گروه آزمایش نسبت به شاهد بسیار معنی دار بود ($P < 0.001$). غلظت LH در گروه تجربی نسبت به شاهد به طور معنی داری افزایش یافت ($P < 0.03$). بر اساس نتایج این مطالعه، قطر اپیتلیوم محیطی پروستات با سطح احتمال ($P < 0.05$) در گروه آزمایش نسبت به گروه کنترل افزایش معنی داری نشان داد، اما تفاوت معنی داری در قطر اپیتلیوم مرکزی بین گروه آزمایش مشاهده نشد. تراکم حجمی اپیتلیوم

پروستات گروه آزمایش در مقایسه با موش های صحرایی کنترل تغییرات معنی داری را نشان داد.

نتیجه گیری: مصرف کنجد باعث بهبود پارامترهای بیضه، باروری و تولید اسپرم در مردان شد. مصرف دانه کنجد باعث بهبود پارامترهای اسپرم و افزایش سطح LH شد؛ اما تأثیری بر وزن بدن موش ها نداشت. همچنین، دانه کنجد سیستم تولید مثل موش های صحرایی نر را از طریق هیستوپاتولوژی بیضه و پروستات بهبود می بخشد.

کلید واژه ها: دانه کنجد؛ موش صحرایی؛ هورمون های جنسی؛ بیضه؛ پروستات.

تاریخ دریافت: ۱۴۰۱/۱۰/۱۶

تاریخ پذیرش: ۱۴۰۱/۱۲/۱۰

***نویسنده مسئول:** حسن حسنی بافرانی؛ استاد تمام، مرکز تحقیقات گامتوزیس دانشگاه علوم پزشکی کاشان، کاشان، ایران. آدرس ایمیل: hhassanib@gmail.com. تلفن: ۰۳۱۵۵۶۲۱۱۵۸.

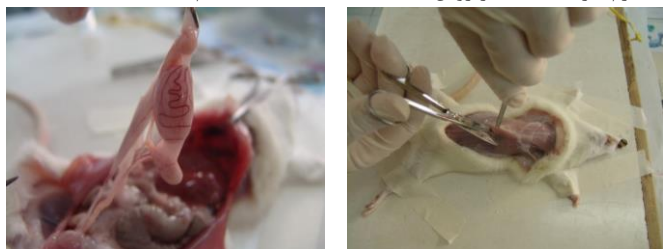
مقدمه

ناباروری یک مشکل بزرگ در میان افراد در سنین باروری است. افزایش ناباروری مردان که در گذشته اخیر در حیات وحش و انسان مشاهده شده، آسیبی جبران ناپذیر بوده که توسط طیف وسیعی از آلاینده های دست ساز انسان با مکانیسم های مختلف ایجاد می شود^[۱]. گزارش شده است که ۳۰ درصد مشکلات ناباروری زوجین مربوط به مردان، ۴۰ تا ۵۰ درصد مربوط به زنان و ۲۰ تا ۳۰ درصد مربوط به هر دو جنس می باشد^[۲]. از این رو، نگرانی فزاینده ای در مورد نیاز به شناسایی یک گیاه دارویی ایده آل با تأثیر ضد متابولیک قوی و بهبود کلی ناباروری مردان، یک عارضه جدی مرتبط با ناباروری که اخیراً در حال افزایش است، ابراز می شود^[۳].

عملکرد اپیدیدیم، از جمله تولید ریزمحیط های خاص اپیدیدیم برای بلوغ، ذخیره سازی و بقای اسپرم ضروری است که توسط هورمون ها و عوامل رشد بیضه تنظیم می شود. پروستات یک غده کلیدی در فیزیولوژی جنسی پستانداران نر است^[۴]. محل آن در دستگاه تناسلی بر چندین عملکرد حیاتی مانند عملکردهای مربوط به دفع، ترشح منی و انزال تأثیر می گذارد. وزیکول منی یک مایع چسبناک زرد رنگ حاوی مواد مترشحه ای که اسپرم را فعال می کند. این مایع حدود ۷۰ درصد از انزال انسان را تشکیل می دهد (۱۲). اگرچه وزیکول منی ممکن است حاوی عواملی نباشد که به طور مطلق مسئول لقاح هستند، اما ترشح آن ها همچنان نقش مهمی در بهینه سازی شرایط برای زنده ماندن، تحرک و بقای اسپرم و همچنین انتقال اسپرم ایفا می کند^[۵].

کنجد (*Sesamum indicum*) دانه ای یک ساله و از خانواده Pedaliaceae است^[۶]. کنجد یکی از غنی ترین منابع غذایی لیگنان است. فیتواستروژن های موجود در آن از آغاز تمدن برای بشر شناخته شده بود و به دلیل داشتن فواید فراوان برای سلامتی با غذای انسان مخلوط می شد. لیگنان کنجد مانند: سزامین، سزامولین، سزامینول، سزامولینول، پینورسینول، سزامول و گاما توکوفرول که از دانه های *Sesamum indicum* و *Sesamum radiatum* جدا شده اند و دارای ویژگی های

پروستات آن ها برداشته شد. اندام ها به دقت تشریح شدند و تمام چربی آنها زدوده شد (شکل ۱). وزن بیضه با یک ترازوی حساس و حجم آن ها با جا به جایی آب در یک استوانه ی ۱۰ میلی لیتری اندازه گیری شد. بعد از بیهوش کردن موش ها، برش اسکروتوم انجام شد و اندام های تناسلی نمایان شدند. غلظت هورمون های FSH و LH با استفاده از تکنیک الایزا در نمونه های ۵۰ میکرولیتری اندازه گیری گردید. ارزیابی تستوسترون سرم نیز با استفاده از روش Chemo-Luminance انجام شد.



شکل ۱: برش شکم موش نر به همراه تصویری از سیستم تولید مثلی نر.

هیستوپاتولوژی بافت ها

بافت های ثابت به محلول بوئین منتقل شدند و سپس به مدت ۱۷.۵ ساعت در یک پردازنده خودکار شاندون پردازش شدند و سپس بافت ها از مخلوطی با غلظت مساوی از زایلین عبور داده شدند. پس از پاکسازی در زایلین، مقاطع نفوذ کرده و در موم پارافین مذاب جاسازی شدند. قبل از تعبیه، اطمینان حاصل شد که سکنش های بافتی با استفاده از یک میکروتوم برش داده شده اند مقاطع با ضخامت ۵ میکرومتر برش داده شدند (در هر ۵ مقطع)، بر روی لام های تمیز پوشیده شده با فرمالدئید ۲ درصد شناور شدند تا برش ها به خوبی پخش شوند و سپس با رنگ آمیزی هماتوکسیلین و ائوزین رنگ آمیزی گردند.

برای شمارش سلول های منی ساز، تعداد ۴ برش به صورت تصادفی و از هر برش، ۵ مجرای منی ساز در هر بیضه (برای افزایش دقت شمارش) که در مراحل VII و VIII سیکل سلولی بودند و مقطع کاملاً گرد داشتند، مورد مطالعه قرار گرفتند^[۱۲]. شمارش سلولی با استفاده از یک میکروسکوپ نوری زایس دارای عدسی چشمی با درشت نمایی $40\times$ انجام شد. در هر مجرای سلول های اسپرماتوگونی، اسپرماتوسیت در مرحله ی پاکیتن، اسپرماتید و اسپرماتوزوآ شمارش شده و پس از تعیین میانگین سلول های فوق در مجاری یک گروه با سلول های گروه دیگر مورد مقایسه قرار گرفت. برای تعیین درصد حجمی اپیتلیوم، فضای بینابینی و لومن مجاری منی ساز از روش شمارش نقاط (Point-counting) استفاده شد. این اندازه گیری ها با استفاده از میکروسکوپ نوری زایس دارای عدسی چشمی با درشت نمایی $10\times$ که روی آن یک گراتیکول صفحه شطرنجی (Square Lattice) نصب شده بود، انجام شد. برای تعیین درصد حجمی اجزای مذکور از بافت بیضه، تعداد ۶ برش از بافت بیضه در دو جهت عمود بر هم در فواصل مساوی و بدون همپوشانی مورد استفاده قرار گرفت. برای اندازه گیری قطر مجاری منی ساز از میکروسکوپ نوری زایس دارای میکرومتر چشمی مدرج (Eye Piece) و با درشت نمایی $10\times$ کالیبره شده توسط یک Stage Micrometer استفاده شد. پارامتر مورد نظر (قطر مجاری سمینی فرس) در $30\times$ مجرای منی ساز (۶ مقطع و از

تومورزا، استروژن یا ضد استروژن گیاهی با سایر گونه های گیاهی هستند^[۱۷]. این گیاه از نظر فیتوشیمیایی دارای ترکیبات فنلی (فنول ها، استرول ها، فلاونوئیدها و لیگنان ها)، اسیدهای آمینه غیر پروتئینی، گلوکوزید سیانوژنیک، آلکالوئیدها، چربی های غیراشباع و لیپیدها با پیوندهای مضاعف متعدد، فسفولیپیدها و ویتامین های E، B1 و B2 می باشد. مواد معدنی یا عناصر کمیاب مانند کلسیم، آهن، منیزیم، روی، مس و فسفر در این گیاه وجود دارد^[۱۸]. آنالیز تقریبی دانه کنجد نشان می دهد که دانه ها حاوی ۵۰ الی ۶۰ درصد روغن، ۸ درصد پروتئین، ۵.۸ درصد آب، ۳.۲ درصد فیبر خام، ۱۸ درصد کربوهیدرات و ۵.۷ درصد خاکستر هستند. Ewe atura (یکی از نام های محلی جنوب شرقی نیجریه) به معنای برگ هایی است که به دلیل مفید بودن برای درمان بیوست و ناراحتی های گوارشی و نیز سلامتی را برای بدن فراهم می کند. گزارش شده است که جوشاندن مخلوطی از ریشه و برگ دانه ی کنجد فعالیت ضد ویروسی و ضد قارچی دارد^[۱۹].

Shittu و همکاران (۲۰۰۷) که اثر عصاره آبی برگ کنجد را بر ذخایر اسپرماتوسیت های اپیدیدیم در موش های صحرایی بالغ ارزیابی کردند، به این نتیجه رسیدند که برگ های کنجد باروری را افزایش می دهند^[۱۰]. همچنین محققانی که اثرات عصاره برگ این گیاه را بر باروری موش های هیپوگلیسمی مورد ارزیابی قرار دادند، دریافتند که این عصاره باعث بهبود پارامترهای مربوط به بیضه و افزایش توان تولیدمثلی در موش ها می شود^[۱۱]. با توجه به موارد فوق و عدم دسترسی به شواهد علمی کافی در مورد تأثیر دانه کنجد بر پارامترهای سیستم تولیدمثلی، این مطالعه با هدف بررسی تأثیر رژیم غذایی دانه کنجد بر بیضه و پروستات موش های صحرایی نر بالغ انجام شد.

مواد و روش ها

حیوانات: تعداد ۳۰ سر موش بالغ و سالم نژاد ویستار با وزن ۲۰۰ گرم از مرکز حیوانات دانشگاه علوم پزشکی کاشان تهیه شده و در قفس های سیمی در حیوانخانه ی دانشگاه نگهداری شدند. آن ها پس از شیرخوارگی تحت رژیم نوری (۱۲ ساعت روشنایی: ۱۲ ساعت تاریکی)، در دمای اتاق (22 ± 2) درجه سانتیگراد و رطوبت ثابت (55 ± 5) درجه درصد) محافظت و کنترل شدند. در طول مطالعه (۱۲ هفته) موش ها با جیره ی استاندارد و پلیت شده تغذیه شدند و به آب دسترسی آزاد داشتند.

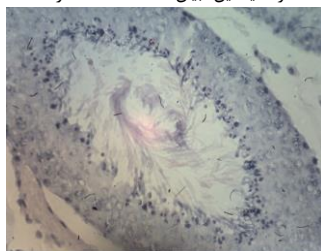
نحوه ی آماده سازی رژیم غذایی: پودر غذای معمولی موش ها جمع آوری و الک شده و کنجد سفید موجود در بازار با آسیاب های خانگی پودر شد. سپس پودر تهیه شده از غذای معمولی موش ها (۷۰ درصد با کنجد آسیاب شده (۳۰ درصد) مخلوط گشت. با مقداری آب به حالت خمیری درآمدند و با قیف های شیرینی پزی شکل لوله ای و پلیت شده را به خود گرفتند و داخل سینی هایی گذاشته شدند. سپس به مدت ۲ الی ۳ روز در مقابل هوای آزاد خشک شدند و در اختیار موش ها قرار گرفتند.

مطالعات کمی و کیفی

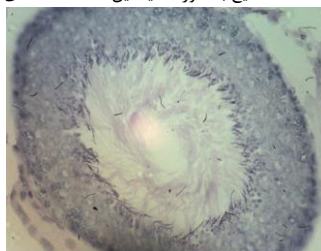
موش ها هر هفته با ترازوی دیجیتال وزن کشی می شدند و وزن آنها یادداشت می شد. پس از بیهوش کردن حیوانات و ایجاد برش روی قفسه ی سینه و شکم ابتدا از قلب آن ها خونگیری به عمل آمد و سپس بیضه و

P<۰.۰۰۱	۰.۲۸±۲۵۴.۵۵	۴.۲۴±۲۰۰.۵۳	چپ	میانگین مجموع ۵ برش در ۶ قطعه)
P<۰.۰۰۱	۶.۸۸±۲۹۴.۱۵	۵.۶۲±۲۳۳.۳۳	راست	اسپرماتوسیت اولیه (میانگین مجموع ۵ برش در ۶ قطعه)
P<۰.۰۰۱	۶.۰۵±۳۰۴.۴۸	۵.۴۷±۲۴۳.۶۹	چپ	اسپرماتید (میانگین مجموع ۵ برش در ۶ قطعه)
P<۰.۰۰۱	۱۶.۷۲±۷۳۰.۴۲	۱۳.۷۴±۵۷۵.۱۲	راست	اسپرماتوزوئید (میانگین مجموع ۵ برش در ۶ قطعه)
P<۰.۰۰۱	۱۷.۰۶±۷۲۵.۹	۱۳.۵۲±۵۸۴.۸	راست	اسپرماتوزوئید (میانگین مجموع ۵ برش در ۶ قطعه)
P<۰.۰۰۱	۱۵.۱۸±۷۴۰.۴۸	۱۲.۱۶±۵۷۸.۰	چپ	اسپرماتوزوئید (میانگین مجموع ۵ برش در ۶ قطعه)
P<۰.۰۰۱	۰.۴۲±۵۵.۹۷	۰.۵۴±۴۸.۲۶۱	راست	اپیتلیوم (درصد)
P<۰.۰۰۱	۰.۵۳±۵۵.۶۶	۰.۴۹±۴۹.۲۶	چپ	اپیتلیوم (درصد)
P<۰.۰۰۱	۰.۲۳±۱۴.۳۲	۰.۲۵±۱۲.۸۷	راست	لومن (درصد)
P<۰.۰۲۱	۰.۲۱±۱۴.۲۹	۰.۲۷±۱۳.۲۲	چپ	لومن (درصد)
P<۰.۰۰۱	۰.۴۷±۲۸۸.۴	۰.۶۷±۳۸.۳۱	راست	فضای بینابینی (درصد)
P<۰.۰۰۱	۰.۵۵±۲۹.۴۴	۰.۶۵±۳۷.۱	چپ	فضای بینابینی (درصد)
NS	۰.۱±۰.۶۲	۰.۲۲±۰.۶۶	راست	عروق (درصد)
NS	۰.۰۹±۰.۶۷	۰.۰۷±۰.۵۷	چپ	عروق (درصد)
NS	۰.۴۱±۱۱.۰۲	۰.۴۲±۹.۹۴	چپ	ضخامت اپیتلیوم مرکزی پروستات (میکرون)
P<۰.۰۰۱	۲.۸۶±۲۳.۱۱	۰.۵۱±۱۶.۸۵	چپ	ضخامت اپیتلیوم محیطی پروستات (میکرون)
NS	۲.۵۴±۵۳.۵۸	۲.۱۶±۵۵.۵۸	چپ	درصد حجمی لومن پروستات (درصد)
P<۰.۰۰۱	۱.۸۷±۳۱.۳۴	۱.۲۷±۲۴.۸۵	چپ	درصد حجمی اپیتلیوم پروستات (درصد)
P<۰.۰۰۱	۱.۴۴±۱۵.۰۷	۱.۵۴±۱۹.۵۶	چپ	درصد حجمی استروما پروستات (درصد)

نتایج به صورت میانگین±SEM (خطای استاندارد میانگین) بیان شد (تعداد ۱۵ نفر).



شکل B۲: تصویر میکروگراف نوری از لوله ی سمینی فروس راست در گروه رژیمی (رنگ آمیزی PAS بزرگنمایی ×۴۰)



شکل A۲: تصویر میکروگراف نوری از لوله ی سمینی فروس راست در گروه کنترل (رنگ آمیزی PAS بزرگنمایی ×۴۰)

هر مقطع ۵ لوله) با مقطع گرد یا نزدیک به گرد در هر بیضه اندازه گیری شد^{۱۱۳}. قطر اپیتلیوم محیطی و مرکزی (μm) در غده پروستات اندازه گیری شد. همچنین تراکم حجمی (Vv) اپیتلیوم غده پروستات، لومن و استروما برای آنالیز مورفومتریک ارزیابی گردید. پروستات اپیتلیوم محیطی و مرکزی در ۵ مقطع تصادفی انتخاب شده و در یک برش ۶ چین برای هر حیوان اندازه گیری شد.

تجزیه و تحلیل آماری

داده ها به صورت Mean±SEM نمایش داده شده و آنالیزهای آماری با استفاده از آزمون t انجام شد. تمام داده ها با ضریب احتمال P<۰.۰۵ معنی دار تلقی شدند.

نتایج

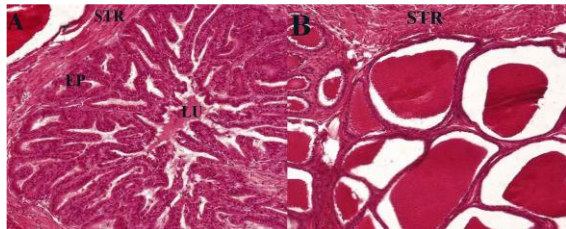
تفاوت معنی داری در وزن بدن حیوان، وزن و حجم بیضه در هر دو گروه کنترل و آزمایش مشاهده نشد (جدول ۱). سطوح LH در گروه تجربی نسبت به گروه کنترل به طور معنی داری افزایش یافت، اما تغییرات معنی داری در سطوح FSH و تستوسترون در هر دو گروه مشاهده نشد (جدول ۱). در این مطالعه سلول های اسپرماتوگونیا، اسپرماتوسیت های اولیه، اسپرماتید و اسپرم در هر دو بیضه راست و چپ گروه آزمایش نسبت به گروه شاهد افزایش معنی داری داشت (P<۰.۰۰۱). تغییرات درصد حجمی اپیتلیوم و لومن در هر دو بیضه در گروه آزمایش نسبت به گروه کنترل به طور معنی داری افزایش یافت و فضای بینابینی لوله های اسپرم ساز در گروه آزمایش نسبت به گروه کنترل به طور معنی داری کاهش یافت (P<۰.۰۰۱) (شکل A ۲ تا D). همچنین، در این مطالعه تغییرات حجم عروقی در هر دو گروه غیر قابل توجه بود (شکل ۳). بر اساس نتایج این مطالعه، قطر لوله های اسپرم ساز با سطح احتمال (P<۰.۰۰۱) در هر دو بیضه راست و چپ گروه آزمایش نسبت به گروه کنترل افزایش معنی داری نشان داد (جدول ۱).

جدول ۱: تاثیر رژیم غذایی حاوی دانه ی کنجد را بر متغیرهای مختلف در موش های صحرایی بالغ نر نژاد ویستار.

متغیرها	کنترل	رژیمی	نتیجه ی آزمون
وزن بدن (گرم)	۷.۶۷±۱۹۵.۸۸	۸.۰۴±۱۹۴.۴۲	NS
LH(IU/L)	۰.۲۹±۲.۷	۰.۲۲±۳.۵	P<۰.۰۳۱
FSH(mIU/L)	۰.۴۴±۳.۹	۰.۲۸±۳.۳	NS
T(nmol/L)	۲.۹±۱۰.۸۸	۲.۹±۸.۴۵	NS
وزن بیضه (گرم)	۰.۰۳۲±۱.۴۳	۰.۰۳۲±۱.۴۹	NS
حجم بیضه (سانتی متر مکعب)	۰.۰۲±۱.۴۷	۰.۰۳۲±۱.۵۱۵	NS
قطر لوله های منی (میکرون)	۰.۲۰۵±۵.۶۱۵	۰.۲۳۸±۵.۳	NS
ساز (میکرون)	۰.۲۸±۵.۷۳	۰.۲۵±۵.۶۷	NS
اسپرماتوگونیا	۱.۷۶±۲۰۹.۴۳	۱.۷۷±۲۴۸.۵۹	P<۰.۰۰۱
	۱.۴۸±۲۱۱.۸۱	۱.۸۸±۲۴۸.۲۵	P<۰.۰۰۱
	۵.۰۱±۲۰۴.۴	۵.۰۹±۲۴۷.۶۳	P<۰.۰۰۱

لومن (درصد)			
درصد حجمی اپیتلیوم (درصد)	۱.۲۷±۲۴.۸۵	۱.۸۷±۳۱.۳۴	$P < 0.001$
درصد حجمی استروما (درصد)	۱.۵۴±۱۹.۵۶	۱.۴۴±۱۵.۰۷	$P < 0.05$

داده ها به صورت میانگین±SEM گزارش می شوند (تعداد ۱۵ سر موش در هر گروه). تفاوت های آماری معنی دار: $P < 0.05$ * و $P < 0.05$ ** در گروه های کنترل و رژیمی.

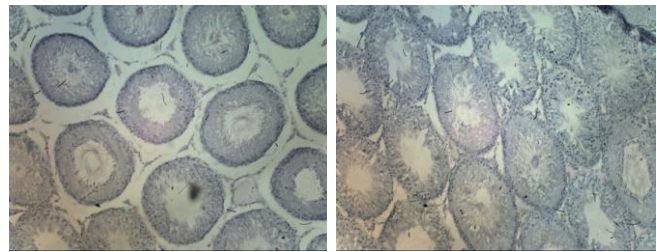


شکل ۴: فتومیکروگرام پروستات در گروه های رژیم و کنترل (H & E X 100). الف) برش های پروستات از موش های رژیمی، ب) برش های پروستات از موش های کنترل. STR= استروما; EP= اپیتلیوم; LU= لومن.

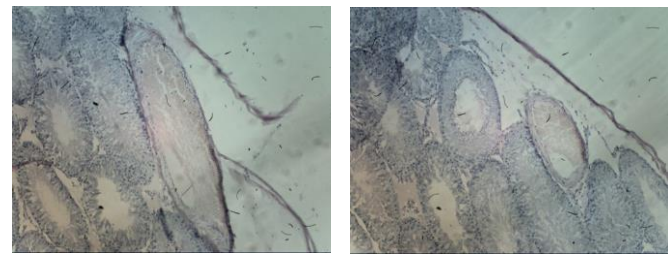
بحث

کنجد به دلیل ارزش اقتصادی و دارویی برای انسان بسیار مفید است. این دانه ها به عنوان مواد معدنی و مواد معدنی کمیاب، ویتامین ها و لیگنان آنتی اکسیدان (استروژن های گیاهی) غنی هستند و می توانند پتانسیل باروری اثر تولیدمثلی نر را بهبود بخشند^[۱۴]. می دانیم که اثرات مفید مصرف زیاد میوه ها و سبزیجات که فقط بر شرایط مختلف بیماری متابولیک بدن (مانند دیابت، چاقی، بیماری های قلبی و سرطان) تأثیر نمی گذارد، بلکه تأثیرات مثبتی بر دستگاه تناسلی فرد نیز دارد^[۱۴]. بسیاری از ترکیبات فیتوشیمیایی آنتی اکسیدانی یا غیر آنتی اکسیدانی با فعالیت های افزودنی یا هم افزایی ترکیبات مختلف موجود در میوه هایی مانند آلفا لینولنیک، ترکیبات فنلی مختلف (سسامل، سسامین) و فیبرها در دانه کنجد وجود دارد. بنابراین، به نظر می رسد که گیرنده استروژن آلفا در تنظیم فیزیولوژی تولید مثل استروژن، از جمله اجزای رفتار در مقایسه با گیرنده استروژن بتا مفید است^[۱۶]. هدف از این مطالعه، بررسی تأثیر رژیم غذایی حاوی دانه کنجد بر بیضه و پروستات موش های صحرایی بالغ نژاد ویستار بود.

در این مطالعه، تعداد سلول های اسپرماتوگونیا، اسپرماتوسیت های اولیه، اسپرماتید و اسپرم در هر دو بیضه راست و چپ گروه آزمایش نسبت به گروه شاهد افزایش معنی داری داشت ($P < 0.05$). افزایش آماری سلول ها را می توان به تقسیم میتوز و میوز و عوامل موثر بر سیتوکینز نسبت داد^[۱۵]. نتایج این مطالعه مطابق با مطالعه Shittu و همکاران (۲۰۰۸) بود که دریافتند عصاره ی برگ کنجد، تعداد سلول های اسپرماتوگونی لوله های اسپرم ساز اپیتلیوم را در گروه آزمایش نسبت به شاهد افزایش می دهد. این تعداد بالا به دلیل افزایش اسپرماتوسیت های اولیه است که در نتیجه افزایش تکثیر سلول های بنیادی یا افزایش اسپرماتوژنز به دلیل توده ی زیاد اپیتلیال در این لوله ها می باشد. Shittu و همکاران (۲۰۰۹) به این نتیجه رسیدند که تعداد سلول های لوله های منی ساز در موش های



شکل ۲: تصویر میکروگراف نوری از لوله های سمینی فرس در گروه رژیمی (رنگ آمیزی PAS بزرگنمایی ×۱۰).



شکل ۳: تصاویر میکروگراف نوری از عروق (رنگ آمیزی PAS بزرگنمایی ×۱۰) بر اساس نتایج این مطالعه، قطر اپیتلیوم پروستات محیطی با سطح احتمال $P < 0.05$ در گروه آزمایش نسبت به گروه کنترل افزایش معنی داری نشان داد، اما تفاوت معنی داری در قطر اپیتلیوم مرکزی بین گروه آزمایش موش های آزمایشی و کنترل مشاهده نشد (جدول ۲). تراکم حجمی اپیتلیوم پروستات گروه آزمایش در مقایسه با موش های صحرایی کنترل تغییرات معنی داری را نشان می دهد، اما از نظر دانسیته حجمی استرومای پروستات گروه کنترل در مقایسه با موش های آزمایشگاهی تغییرات معنی داری مشاهده شد. چگالی حجمی لومن پروستات در دو گروه اختلاف معنی داری نداشتند. نتایج تجزیه و تحلیل دانه کنجد بر روی ارزیابی مورفومتریک پروستات موش های صحرایی نر ویستار در جدول ۲ و شکل ۴ ارائه شده است.

جدول ۲: تأثیر دانه کنجد بر ارزیابی مورفومتریک پروستات موش های صحرایی نر ویستار تیمار شده طی ۱۲ هفته.

متغیرها	کنترل	رژیمی	نتیجه ی آزمون
ضخامت اپیتلیوم مرکزی (میکرون)	۰.۴۲±۹.۹۴	۰.۴۱±۱۱.۰۲	NS
ضخامت اپیتلیوم محیطی (میکرون)	۰.۵۱±۱۶.۸۵	۲.۸۶±۲۳.۱۱	$P < 0.05$
درصد حجمی	۲.۱۶±۵۵.۵۸	۲.۱۶±۵۳.۵۸	NS

ندارد^[۱۷]. شایان ذکر است که محققان اثر اتانولی عصاره کنجد و ویتامین C را بر پارامترهای مرتبط با بیضه بررسی کردند. Kuiper و همکاران (۱۹۹۷) که تفاوت بین گیرنده های استروژن آلفا و بتا را در بیضه ارزیابی کردند، دریافتند که کاهش وزن بیضه در گروه آزمایش در مقایسه با گروه کنترل به دلیل عملکرد استروژنی آن از لیگنین کنجد است که بستگی به اتصال گیرنده های استروژن دارد. گیرنده های آلفا و بتا در بیضه با گیرنده در اپیدیدیم مقایسه می شود که با نتایج مطالعه ما هم راستا نداشت^[۱۸]. بنابراین، استروژن یا گیرنده ی آن برای عملکرد طبیعی سیستم تولید مثل گونه های مختلف مهم است. در حالی که مطالعه Shittu و همکاران (۲۰۰۹) مشخص کرد که وزن و اندازه بیضه در موش های صحرایی که از عصاره ی مایع برگ کنجد استفاده کرده بودند در مقایسه با گروه شاهد تفاوت معنی داری داشت. به نظر می رسد علت تفاوت در نتایج ما در مقایسه با نتایج مطالعه Shittu و همکاران در سال های ۲۰۰۷ و ۲۰۰۹ ممکن است استفاده از عصاره مایع برگ کنجد باشد، در حالی که ما در این مطالعه از دانه کنجد استفاده کردیم، همچنین نژاد موش در این دو مطالعه متفاوت بود^[۱۰، ۳]. مصرف خوراکی دانه به مدت طولانی ممکن است تغییرات قابل توجهی در وزن و حجم بیضه ایجاد کند، همچنین این احتمال وجود دارد که با افزایش تعداد حیوانات آزمایش شده، تغییرات قابل توجهی مشاهده شود.

با توجه به نتیجه ی تحقیق ما، قطر اپیتلیوم محیطی با سطح احتمال ($P < 0.05$) در گروه آزمایش نسبت به گروه کنترل افزایش معنی داری داشت، اما تفاوت معنی داری در قطر اپیتلیوم مرکزی بین موش های آزمایش و کنترل مشاهده نشد. همچنین، تراکم حجمی اپیتلیوم پروستات گروه آزمایش در مقایسه با موش های صحرایی کنترل تغییرات معنی داری را نشان داد، اما تراکم حجمی استرومای پروستات گروه کنترل نسبت به موش های آزمایشی تغییرات معنی داری نشان داد و تفاوت معنی داری بین لومن پروستات موش های آزمایشگاهی و شاهد مشاهده نشد. یک توضیح احتمالی برای تفاوت های قابل توجه بین دو گروه این است که آنتی اکسیدان ها (ویتامین E و یا ویتامین C) یک استراتژی کارآمد برای بهبود عملکرد تولید مثل در حیوانات آزمایشگاهی و مزه نشان داده شده است. آنها همچنین ممکن است پتانسیل لقاح را در هر دو مرد سالم با سطوح بالای ROS در منی افزایش دهند^[۱۹]. Raimondi و همکارانش در مطالعه خود بر روی رژیم غذایی و خطر سرطان پروستات با تمرکز ویژه بر محصولات لبنی و کلسیم رژیمی دریافتند که کلسیم حاصل از محصولات لبنی تنها یک ارتباط مرزی با خطر سرطان پروستات دارد. مقالات تا به امروز در مورد نقش کلسیم در خطر ابتلا به سرطان پروستات بحث برانگیز بوده است. در واقع، استروژن ها (T) توسط لیگنان های فیتواستروژنیک کنجد به استرادیول تبدیل شدند، α -توکوفرول، ویتامین E و کلسیم ممکن است خطر سرطان پروستات را کاهش دهند و در درمان سرطان پروستات استفاده شوند^[۲۰].

نتیجه گیری

این مطالعه نشان داد که دانه ی کنجد باعث افزایش باروری در موش های صحرایی نر می شود و فرآیند اسپرماتوزنیز را بهبود می بخشد. همچنین،

دیابتی نسبت به گروه شاهد افزایش معنی داری داشت که با نتایج این مطالعه همخوانی دارد، اما این محققان تأثیر عصاره مایع برگ کنجد را بر موش های دیابتی بررسی کردند در حالی که دانه کنجد در این تحقیق استفاده شده است^[۱۶].

با توجه به نتایج به دست آمده در این مطالعه، درصد حجمی اپیتلیوم و لومن در بیضه های گروه آزمایش نسبت به گروه کنترل به طور معنی داری افزایش یافت ($P < 0.05$) و فضای بینابینی لوله های اسپرم ساز در گروه آزمایش نسبت به گروه کنترل کاهش معنی داری داشت ($P < 0.05$). اما در این مطالعه درصد حجم عروقی در هر دو گروه غیرمعنادار تشخیص داده شد. مطالعه Shittu و همکاران در سال ۲۰۰۹ نشان داد که در موش های هیپوگلیسمی که عصاره مایع برگ کنجد دریافت کرده بودند، میانگین درصد حجم لومن افزایش و درصد حجم سلول های بینابینی لوله های اسپرم ساز بیضه کاهش یافت^[۱۶] که با نتایج این مطالعه مطابقت دارد؛ اما قابل ذکر است که این محققان عصاره برگ کنجد را روی موش های صحرایی مورد مطالعه قرار دادند. انتظار می رود که کنجد مکانیسم های اسپرمزایی را از طریق تکثیر اپیتلیال و افزایش ضخامت لومن و لوله، به ویژه از مراحل V تا VII اسپرمزایی، تحریک کند^[۱۶].

با توجه به نتایج این مطالعه، تغییرات بسیار معنی داری در قطر لوله های منی ساز با سطح احتمال ($P < 0.05$) در بیضه های گروه آزمایش نسبت به گروه کنترل مشاهده شد. سطح FSH عامل اصلی رشد لوله های منی ساز و اندازه بیضه است، همچنین Ashamu و همکاران (۲۰۱۰) و Shittu و همکاران (۲۰۰۸) که بر روی اثر برگ کنجد بر روی موش ها مطالعه کردند، دریافتند که FSH و تستوسترون به عنوان هم افزایشی در فرآیند اسپرم زایی نقش دارند که با نتایج ما همخوانی ندارد زیرا غلظت این دو هورمون در این مطالعه تغییرات قابل توجهی را نشان نداد. علاوه بر این، رشد و نمو طبیعی بیضه نیازمند رونویسی مولکول های DNA و عملکرد پروتئین ها در بیضه است^[۱۷، ۱۴]. تغییر قطر این لوله ها ممکن است به دو دلیل باشد: الف) افزایش آندروژن، افزایش سنتز پروتئین لوله های اسپرم ساز. ب) افزایش تعداد سلول های بنیادی لوله های اسپرم ساز باعث تغییر قطر می شود. بر اساس این نتایج، Shittu و همکاران (۲۰۰۹) نشان داد که مصرف عصاره مایع برگ کنجد باعث افزایش میانگین قطر لوله های منی ساز در گروه آزمایش (عصاره مصرف کننده) نسبت به گروه کنترل (عدم مصرف عصاره) شد ($P < 0.05$)^[۲].

وزن و حجم بیضه در همه گروه ها تغییر معنی داری نشان نداد. Ashamu و همکاران (۲۰۱۰) با مطالعه اثر اتانولی عصاره دانه کنجد و ویتامین C بر باروری موش های صحرایی نژاد ویستار، به این نتیجه رسیدند که تفاوت معنی داری در وزن بیضه در گروه مصرف کننده ویتامین C (به عنوان یکی از آنتی اکسیدان های دانه کنجد) در مقایسه با گروه کنترل مشاهده شد. گروهی که از عصاره اتانولی عصاره کنجد به تنهایی استفاده کردند و آن را با ویتامین C به طور همزمان دریافت کردند، وزن بیضه در مقایسه با گروه کنترل بیشتر بود. افزایش وزن بیضه را می توان به ترکیبی از چربی و کالری بالای دانه ها نسبت داد که محققان نشان دادند استفاده از ویتامین C به تنهایی تأثیری بر وزن و حجم بیضه

8. Gebrekidan, A. and A.A. Desta, Assessment on the levels of selected essential and non-essential metals in sesame seeds (*Sesamum indicum* L.) collected from Sheraro town, Northwest Tigray, Ethiopia. *Bulletin of the Chemical Society of Ethiopia*, 2019. 33(2): p. 191-202.
9. Bawazir, A.M.A. and M. Shantaram, Effect of yemeni sesame oil against some pathogenic bacteria and fungi. *Int J Pharm Sci Rev Res*, 2018. 9(6): p. 2507-12.
10. Shittu, L., et al., Sesame leaves intake improve and increase epididymal spermatocytes reserve in adult male Sprague Dawley rat. *Sci. Res. Essay*, 2007. 2(8): p. 319-324.
11. Amini Mahabadi, J., et al., Effect of a sesame seed regimen on the adult rat testicular structure. *KAUMS Journal (FEYZ)*, 2012. 16(4): p. 304-310.
12. Nikzad, H., H. Naderian, and M. Pourahmadi, Effects of closed-end and open-end vasectomies on rat's testis. *KAUMS Journal (FEYZ)*, 2002. 6(3): p. 1-10.
13. Akpan-Iwo, G., A. Idowu, and S. Misari, Collection and evaluation of sesame (*Sesamum* spp.) germplasm in Nigeria. *Plant Genetic Resources Newsletter (IPGRI/FAO)*, 2005.
14. Shittu Lukeman, A., et al., Sesame radiatum Phytoestrogens Stimulate Spermatogenic Activity and Improve Sperm Quality in Adult Male Sprague Dawley Rat Testis. *International Journal of Morphology*, 2008. 26(3): p. 643-652.
15. Berne, R. and M. Levy, *Physiology*. St. Louis: Mosby-Year Book. 1993, Inc.
16. Shittu, L., et al., Hypoglycaemia and improved testicular parameters in *Sesamum radiatum* treated normo-glycaemic adult male Sprague Dawley rats. *African Journal of Biotechnology*, 2009. 8(12): p. 2878-2886.
17. Ashamu, E., et al., Efficacy of vitamin C and ethanolic extract of *Sesamum indicum* in promoting fertility in male Wistar rats. *Journal of human reproductive sciences*, 2010. 3(1): p. 11.
18. Kuiper, G.G., et al., Comparison of the ligand binding specificity and transcript tissue distribution of estrogen receptors α and β . *Endocrinology*, 1997. 138(3): p. 863-870.
19. Taylor, C.T., Antioxidants and reactive oxygen species in human fertility. *Environmental toxicology and pharmacology*, 2001. 10(4): p. 189-198.
20. Raimondi, S., et al., Diet and prostate cancer risk with specific focus on dairy products and dietary calcium: a case-control study. *The Prostate*, 2010. 70(10): p. 1054-1065.

این دانه ی روغنی بر افزایش وزن بدن هیچ تاثیری نداشت. پیشنهاد ما این است که مطالعه ی حاضر به دلیل اینکه اولین مطالعه ای است که تأثیر رژیم غذایی حاوی دانه کنجد را بر هیستوپاتولوژی بیضه و پروستات در موش صحرائی بالغ ویستار ارزیابی می کند، قابل توجه است. می توان نتیجه گرفت که دانه کنجد سیستم تولید مثل موش های صحرائی نر را از طریق هیستوپاتولوژیک بیضه و پروستات بهبود می بخشد. همچنین این تحقیق مشخص کرد که دانه کنجد LH را افزایش داده و فرآیند اسپرمزایی را بهبود می بخشد.

تشکر و قدردانی

این مقاله بر گرفته از طرح تحقیقاتی به شماره ی ۸۹۲۰ مصوب دانشگاه علوم پزشکی کاشان می باشد. نویسندگان از تمامی همکاران این طرح در مرکز تحقیقات علوم تشریحی، گروه بافت شناسی و پاتولوژی دانشگاه علوم پزشکی کاشان صمیمانه تقدیر و سپاسگزاری می نمایند.

منابع

1. Sainath, S., et al., Protective role of *Centella asiatica* on lead-induced oxidative stress and suppressed reproductive health in male rats. *environmental toxicology and pharmacology*, 2011. 32(2): p. 146-154.
2. Esmaeilzadeh, S., M. Farsi, and T. Nazari, The cause of infertility frequency in the patients referring to Babol township fatemeh zahra infertility center from May 1996 to May 1998. *Journal of Mazandaran University of Medical Sciences*, 2002. 12(35): p. 29-34.
3. Shittu, L., et al., Hypoglycaemia and improved testicular parameters in *Sesamum radiatum* treated normo-glycaemic adult male Sprague Dawley rats. *African Journal of Biotechnology*, 2009. 8(12).
4. Świder-Al-Amawi, M., et al., The immunoexpression of FSH-R in the ductuli efferentes and the epididymis of men and rat: effect of FSH on the morphology and steroidogenic activity of rat epididymal epithelial cells in vitro. *Journal of Biomedicine and Biotechnology*, 2010. 2010.
5. Torres-Arce, E., et al., Dietary antioxidants in the treatment of male infertility: Counteracting oxidative stress. *Biology*, 2021. 10(3): p. 241.
6. Elie, N.-M., et al., Description of different growth stages of *Sesamum indicum* L. using the extended BBCH scale. *Pakistan Journal of Nutrition*, 2010. 9(3): p. 235-239.
7. Khordadi Varamin, J., et al., Investigating response of yield traits and oil content of sesame variety (*Sesamum indicum* L.) to nano-magnesium fertilizer and biopolymer chitosan under limited water stress. *Environmental Stresses in Crop Sciences*, 2021. 14(2): p. 359-373.