

A case report of an infant with harlequin ichthyosis

ARTICLE INFO

Article Type

Case Report

Authors

Farzaneh Niknafs

Sarem gynecology, Obstetrics and Infertility Research Center, Sarem Women's Hospital, Iran University of Medical Sciences (IUMS), Tehran, Iran.

***Corresponding Author:** Farzaneh Niknafs; Sarem gynecology, Obstetrics and Infertility Research Center, Sarem Women's Hospital, Iran University of Medical Sciences (IUMS), Tehran, Iran. Address: Sarem Women Hospital, Basij Square, Phase 3, Ekbatan Town, Tehran, Iran.

Postal code: 1396956111

Phone: +98 (21) 44670888

Fax: +98 (21) 44670432

Received: April 11, 2022

Accepted: May 05, 2022

Published: January 10, 2023

Article History

ABSTRACT

Introduction: One of the rarest autosomal recessive genetic diseases is harlequin ichthyosis, which is caused by a mutation in the ABCA 12 gene. Its prevalence rate is 1 in every 300,000 births, and it often has a high mortality rate due to various secondary skin infections, severe dehydration, respiratory disorders, convulsions, and malnutrition.

Case: A 32-year-old woman became pregnant naturally; the pregnant mother had no family relationship with her husband and had no underlying diseases. She only had a history of laparoscopy and removal of the right fallopian tube due to ectopic pregnancy. The pregnancy period passed without any problem and in the 39th week, the delivery was performed naturally. A baby boy was born with ichthyosis and clown face and syndactyly syndrome.

Conclusion: It can be useful to carry out genetic testing for the ABCA 12 gene mutation, and careful examination of ultrasound, especially the shape of the mouth, by specialists for early diagnosis of this disease. Also, commencement of the necessary treatments immediately after birth along with training for skin care and breastfeeding of babies can significantly increase the survival rate of patients with clown ichthyosis. As well as, genetic counseling is also recommended.

Keywords: Ichthyosis; Diagnosis; Congenital Autosomal Recessive.

گزارش یک مورد نوزاد مبتلا به ایکتیوز دلقکی

فرزانه نیک نفس

مرکز تحقیقات زنان، زایمان و نابرواری صرم، بیمارستان فوق تخصصی صرم، دانشگاه علوم پزشکی ایران، تهران، ایران.

چکیده

مقدمه: یکی از نادرترین بیماری های ژنتیکی اتوزومال مغلوب، ایکتیوز دلقکی است که ناشی از جهش در ژن *ABCA 12* می باشد. میزان شیوع آن ۱ در هر ۳۰۰ هزار تولد می باشد و اغلب به دلیل ابتلای مبتلایان به عفونت های مختلف ثانویه ی پوستی، کاهش شدید آب بدن، اختلالات تنفسی، تشنج و سوء تغذیه، این بیماری از میزان مرگ و میر بالایی برخوردار است.

معرفی مورد: خانمی ۳۲ ساله به صورت طبیعی باردار می شود، مادر باردار هیچگونه نسبت فAMILیلی با همسر خود نداشته و فاقد بیماری های زمینه ای بوده اند و صرفاً سابقه ی لاپاراسکوپی و برداشتن لوله ی تخمدان راست به دلیل بارداری نابجای خارج رحمی داشته است. دوره ی بارداری بدون هیچ گونه مشکلی سپری شد و در هفته ی ۳۹م زایمان به صورت طبیعی انجام شد که نوزاد پسر مبتلا به بیماری ایکتیوز و چهره دلقکی و همچنین سندرم سینداکتیلی متولد شد.

نتیجه گیری: انجام آزمایش ژنتیک توسط والدین و بررسی دقیق سونوگرافی به ویژه فرم دهان توسط متخصصین جهت تشخیص زود هنگام این بیماری می تواند مفید باشد. همچنین، آغاز درمان های لازم بلافاصله بعد از تولد به همراه آموزش ها جهت مراقبت پوستی و شیردهی به نوزادان می تواند میزای بقای بیماران مبتلا به ایکتیوز دلقکی را به میزان قابل توجهی افزایش دهد. ضمناً، مشاوره ژنتیک نیز توصیه می گردد.

کلید واژه ها: ایکتیوز؛ تشخیص؛ اتوزومال مغلوب مادرزادی.

تاریخ دریافت: ۱۴۰۱/۰۱/۲۲

تاریخ پذیرش: ۱۴۰۱/۰۲/۱۵

***نویسنده مسئول:** فرزانه نیک نفس؛ مرکز تحقیقات زنان، زایمان و نابرواری صرم، بیمارستان فوق تخصصی صرم، دانشگاه علوم پزشکی ایران، تهران، ایران. آدرس: تهران، شهرک اکباتان، فاز ۳، میدان بسیج، بیمارستان فوق تخصصی صرم. کد پستی: ۱۳۹۶۹۵۶۱۱۱. تلفن: ۰۲۱۴۴۶۷۰۸۸۸. فکس: ۰۲۱۴۴۶۷۰۴۳۲.

مقدمه

ایکتیوز دلقکی^۱ یک بیماری نادر بوده و شدیدترین شکل ایکتیوز مادرزادی به صورت اتوزومال مغلوب در نظر گرفته می شود^{۱،۲}. ژن *ABCA 12*^۲ وظیفه ی مهیا کردن ابزارهای لازم جهت ساخت پروتئین

های موردنیاز برای تکامل سلول های پوست را برعهده دارد. در یکی از نادرترین بیماری های ژنتیکی اتوزومال مغلوب، این ژن دچار جهش شده و منجر به بیماری ایکتیوز دلقکی می شود^{۳،۴}. این بیماری علائم ظاهری بسیار مشخص و قابل مشاهده ای دارد، از جمله ی علائم ظاهری آن می توان به پوست ضخیم و پوسته پوسته شده، انگشتان کوچک و هیپوپلاستیکی، عدم تشکیل ناخن، محدودیت در حرکت دادن مفاصل و چهره ی غیرطبیعی مانند بیرون زدگی پلک بالایی (اکتروپسیون)، برگشت لب به بیرون، گوش و بینی صاف و مسطح به دلیل عدم تکامل قسمت خارجی آن ها و باز ماندن دهان اشاره کرد^{۵-۷}. میزان شیوع این بیماری بسیار پایین بوده و از هر ۳۰۰ هزار تولدی که رخ می دهد، یک مورد ایکتیوز دلقکی مشاهده می شود^۳. متأسفانه میزان مرگ و میر در نوزادان مبتلا به این بیماری بالا بوده و معمولاً به دلیل برخی از مشکلات مانند ابتلا به عفونت های مختلف ثانویه ی پوستی، کاهش شدید آب بدن، اختلالات تنفسی، تشنج و سوء تغذیه بیش از چند ماه نمی توانند زنده بمانند^{۸،۱۱}. با توجه به پیشرفت های رخ داده در زمینه ی مراقب ویژه کودکان در سال های اخیر و همچنین تجویز زود هنگام رتینوئید توسط متخصصین، میزان و شانس بقا در نوزادان مبتلا به ایکتیوز دلقکی پیشرفت قابل توجهی داشته است^{۹،۱۱}. در این مطالعه، نوزادی گزارش می شود که در هنگام تولد مبتلا به ایکتیوز و چهره دلقکی بوده، با وجود این که مادر نوزاد هیچگونه بیماری نداشته و در طول بارداری هیچ مشکلی نداشته است و با همسر خود نیز نسبت فAMILیلی ندارد.

معرفی مورد

در تاریخ ۱۴۰۰/۰۳/۰۵، خانمی ۳۲ ساله با وزن ۵۹ کیلوگرم، قد ۱۶۳ سانتی متر، شاخص توده ی بدنی ۲۲/۲۱ و گروه خونی B مثبت، در هفته ی دوازدهم بارداری جهت غربالگری اول به بیمارستان فوق تخصصی صرم مراجعه می کند. وی به صورت طبیعی باردار شد. از ازدواج این خانم ده سال می گذرد و نسبت فAMILیلی با همسر خود نداشت، همچنین تنها یکبار ازدواج کرده و دارای یک فرزند دختر بود. فرزند اول که اکنون ۴ ساله می باشد، در ۸ هفتگی عفونت کلیه و سنگ کلیه داشت. برای ایشان *ABG* چک شده و آزمایش ژنتیک انجام گردید که متوجه شدند نوروفیبروماتوز دارد. درحال حاضر، این کودک مشکل خاصی برای کلیه نداشته و داروی پتاسیم مصرف می کند.

خانم باردار سابقه ی جراحی لاپاراسکوپی جهت برداشتن لوله ی تخمدان راست به دلیل بارداری نابجای خارجی رحمی را داشت، با این حال سابقه ی نازایی نداشت، همچنین دچار کم کاری تیروئید بوده و لووتیروکسین مصرف می کرد. در طی معاینه و شرح حال گیری، سیکل های قاعدگی، سینه و مقدار خون ریزی در طول قاعدگی نرمال گزارش شد. آمیزش جنسی نرمال و بدون شکایت بود و از قرص های کنتراسپتیو استفاده می شد. خانم باردار فاقد علائم آمنوره، دیسمنوره و لکه بینی بود، اما قاعدگی وی همراه با لخته و دارای علائم عصبی سندرم پیش از قاعدگی بود. در طول دوران بارداری مشکل خاصی گزارش نشد تا این که در تاریخ ۱۴۰۰/۰۱/۱۱، *G3Ep1P1* در هفته ی ۳۹ و ۵ روز با تهدید به ختم حاملگی مراجعه کرد. و فشار خون بیمار ۱۲۰/۸۰ بود. ۲ ساعت بعد،

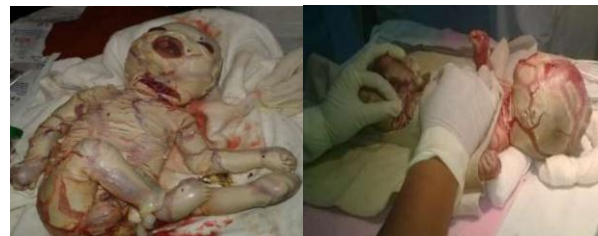¹ Harlequin Ichthyosis
² ATP Binding Cassette Subfamily A Member 12

های انجام شده، هیچگونه مورد غیرطبیعی مشاهده نشد، بنابراین؛ به دلیل پارگی کیسه ی آب، مادر باردار در هفته ی ۳۰ام بارداری به صورت طبیعی زایمان شد و نوزاد با چهره ی دلکی متولد شد و علائمی همچون شاخی شدن پوست، سیانوز، پوست ضخیم با شکاف های عمیق عرضی، عدم تشکیل لاله ی گوش و چشم را به همراه داشت که بلافاصله نوزاد در بخش های مراقبت ویژه نوزادان بستری شده و آنتی بیوتیک تراپی و سایر درمان ها آغاز شد که پس از گذشت دو روز و با رضایت والدین، نوزاد مرخص شد و پس از گذشت یک روز از مرخصی، نوزاد درگذشت^[۱۳]. نوزاد مبتلا به ایکتیوز دلکی متولد شده در زایشگاه بیمارستان امیرالمومنین (ع) زابل که از مادری ۳۲ ساله با آپگار ۳-۱ و دارای علائم هیپوکراتیک ضخیم، پهن، سفت و شکاف های عمیق و افقی پوست و سایر علائم غیرنرمال ظاهری بیماری بود به دلیل آپگار پایین در بدو تولد درگذشت^[۱۴].

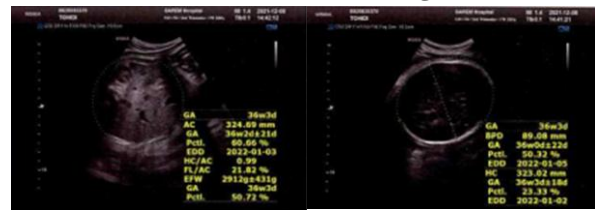
در گزارش دیگری توسط Hosseini و همکاران (۲۰۱۹)، خانم ۲۶ ساله ی بارداری که با همسر خود نسبت فامیلی نزدیکی داشت، در هفته ی ۳۹ام بارداری جهت زایمان مراجعه کرد. نوزاد متولد شده مبتلا به ایکتیوز دلکی و دارای علائم ظاهری این بیماری بود. نوزاد جهت شروع درمان به بخش مراقبت های ویژه نوزادان منتقل شد و جهت مراقبت از پوست و جلوگیری از ابتلا به عفونت توسط متخصصین برنامه ریزی صورت گرفت. نوزاد بیمار فاقد اختلال تنفسی بود و نیاز به آنتی بیوتیک تراپی پیدا نکرد. برای محافظت از پوست نوزاد پماد مرکبی از اوسرین، سدیم کلراید و اوره استفاده شد و آموزش های لازم جهت شیردهی و محافظت های پوستی از نوزاد انجام گردید که با توجه به درمان های انجام شده، نوزاد بیمار به بهبودی چشمگیری دست یافت^[۱۵]. علی رغم این که بسیاری از نوزادان با عفونت شدید تا چند ماه پس از تولد از دنیا می روند، با این حال با درمان مناسب تا چندین سال هم بقای بیماران به ایکتیوز دلکی گزارش شده است. در حال حاضر استفاده از رتینوئیدها، بویژه در هفت روز ابتدای تولد نوزاد، به عنوان یک درمان تایید شده و موثر شناخته شده است^[۹، ۱۶]. از آنجایی که سد پوستی به شدت آسیب می بیند، نوزادان بیشتر مستعد سبسیس، کم آبی و اختلال در تنظیم حرارت هستند. درمان با رتینوئیدهای خوراکی (ایزوترتینوئین) باعث ریزش پوست بسیار ضخیم شده می شود. استفاده از آنتی بیوتیک های موضعی و پوشاندن پوست با بانداژ برای جلوگیری از عفونت، قرار دادن یک لوله در راه هوایی برای کمک به تنفس و استفاده از قطره های چشمی روان کننده یا وسایل حفاظتی روی چشم از سایر روشهای درمانی هستند^[۱۷، ۹].

با توجه به این که بیماری ایکتیوز دلکی آمار مرگ و میر بالایی دارد؛ بنابراین یکی از مهمترین اقدامات جهت کاهش این آمار، تشخیص زودهنگام بیماری می باشد. با استفاده از سونوگرافی در ۱۷ هفتگی، فرم دهان و در ۲۲ الی ۲۴ هفتگی براساس رشد نامتوازن استخوان فمور می تواند در تشخیص این بیمار بسیار مفید و موثر باشد^[۱۸، ۴]. همچنین نسبت خانوادگی والدین و وجود اختلالات پوستی در فرزندان قبلی می تواند منجر به افزایش دقت پزشکان و متخصصان در بررسی جنین جهت تشخیص بیماری گردد^[۱۸]. ایکتیوز هارلکین یک صفت ژنتیکی اتوزومال

آمینوتومی بر روی خانم باردار انجام شد که مایع شفاف و به مقدار کافی بود. یک ساعت و ۳۰ دقیقه بعد، زایمان طبیعی انجام شد و نوزاد پسر با آپگار ۶ از ۱۰، وزن ۴۲۹۰ گرم، قد ۵۴ سانتی متر با کمی مشکلات متولد گردید. نوزاد آنومالی ظاهری داشت که با سندرم سینداکتیلی که انگشت های پا دو به دو به هم چسبیده بود و چهره دلکی یا ایکتیوز متولد شد. انگشتان دست پهن، زبان کبودرنگ و لته ها و گوش ها غیر طبیعی و غیر نرمال دیده شدند. همچنین نقاط قرمز و سفید رنگی بر روی قفسه سینه ی نوزاد وجود داشت. پوست تمام قسمت های بدن دو رنگ مشاهده گردید و لب پائین قرمز کبودرنگ بود. نوزاد بعد از تولد کاملاً هاپیوتون و سیانوز بود و به دلیل اختلال در تنفس و تاکی پنه به بخش NICU منتقل و از تماس پوستی و تغذیه از شیر مادر جلوگیری شد. واکسیناسیون بدو تولد انجام شده و آنوس باز بود. در تاریخ ۱۴۰۰/۱۰/۱۱، اکوی قلب انجام شد که PDA^۲ و PFO^۳ داشته و قرار شد دو هفته دیگر مجدد اکو گردد. نوزاد یک روز با استفاده از دستگاه سی پی (CPAP یا فشار پیوندی مثبت پیوسته اکسیژن)^۵ تنفس کرد. به مدت یک روز زیر هود نگهداری و در تاریخ ۱۴۰۰/۱۰/۱۴ با دستور پزشک اجازه ی مرخصی داده شد.



شکل ۱: ایکتیوز دلکی به عنوان یک اختلال نادر درماتولوژیک مادرزادی^[۱۳].



شکل ۲: تصاویر مربوط به سونوگرافی بیمار در سن ۳۶ هفتگی این بیمار.

بحث و نتیجه گیری

در مطالعه ی حاضر، خانمی ۳۲ ساله با بارداری طبیعی، عدم نسبت فامیلی با همسر و فاقد بیماری های زمینه ای مورد مطالعه قرار گرفت. این شخص سابقه ی لاپاراسکوپی داشت و نیز لوله ی تخمدان راست به دلیل بارداری نابجای خارج رحمی برداشته شده بود. دوره ی بارداری بدون هیچ گونه مشکلی سپری شد و در هفته ی ۳۹ام زایمان به صورت طبیعی انجام شد که نوزاد پسر مبتلا به بیماری ایکتیوز و چهره دلکی و همچنین سندرم سینداکتیلی متولد شد. در گزارش Salehin و همکارانش در سال ۲۰۱۳، خانم باردار ۳۱ ساله ای با وجود سونوگرافی

Patent Ductus Arteriosus^۲
Patent Foramen Ovale^۳
Continuous Positive Airway Pressure^۵

8. Hazuku T, et al., Unusual protrusion of conjunctiva in two neonates with harlequin ichthyosis. Case reports in ophthalmology, 2011. 2(1): p. 73-77.
9. Abbas AM, et al., Full term delivery of a Harlequin ichthyosis baby: a case report. Proceedings in Obstetrics and Gynecology, 2017. 7(2): p. 1-6.
10. Fischer J, Autosomal recessive congenital ichthyosis. Journal of investigative dermatology, 2009. 129(6): p. 1319-1321.
11. Washio K, et al., Case of harlequin ichthyosis with a favorable outcome: Early treatment and novel, differentially expressed, alternatively spliced transcripts of the ATP-binding cassette subfamily A member 12 gene. The Journal of Dermatology, 2017. 44(8): p. 950-953.
12. Sharma C, et al., Harlequin Ichthyosis: a rare congenital dermatological disorder. International Journal of Reproduction, Contraception, Obstetrics and Gynecology, 2015. 4(6): p. 3000-3002.
13. Salehin S, Azizimoghadam A, and Divshali MB, A Case Report of Harlequin Ichthyosis. Hayat, 2012. 18(5): p. 73-77.
14. Kazemi Z and Noori Rahmatabadi N, A rare case of Harlequin Ichthyosis born in Zabol hospital, Iran. Research in Medicine, 2012. 36(2): p. 114-116.
15. Hosseini M, A case report of harlequin ichthyosis with a favorable outcome: Early treatment and significant recovery. Hayat, 2019. 24(4): p. 335-341.
16. Milner ME, et al., Abnormal lamellar granules in harlequin ichthyosis. Journal of investigative dermatology, 1992. 99(6): p. 824-829.
17. Rajpopat S, et al., Harlequin ichthyosis: a review of clinical and molecular findings in 45 cases. Archives of dermatology, 2011. 147(6): p. 681-686.
18. Hashemzadeh A and Heydarian F, Harlequin ichthyosis. Acta Medica Iranica, 2009: p. 81-82.
19. Rathore S, et al., Harlequin ichthyosis: prenatal diagnosis of a rare yet severe genetic dermatosis. Journal of Clinical and Diagnostic Research: JCDR, 2015. 9(11): p. QD04.

مغلوب است. این یک بیماری ژنتیکی است که نوزاد از والدین خود به ارث می برد. برای اینکه نوزاد به ایکتیوز هارلکین مبتلا شود، باید این ویژگی ژنتیکی را از هر دو والدین به ارث ببرد. آنالیز DNA با استفاده از پره‌های جفتی و آمینوسنتز نمونه برداری شده به عنوان یک روش تشخیصی غیرتهاجمی نیز امروزه مورد استفاده قرار می گیرد^[۱۲]. اکثر افراد مبتلا از نظر جهش در ژن *ABCA 12* هموزیگوت هستند. تجزیه و تحلیل DNA برای جهش *ABCA 12* به تشخیص کمک می کند^[۱۹]. مشاوره ژنتیک نیز برای این خانواده ها توصیه می گردد.

همچنین، آغاز درمان های لازم بلافاصله بعد از تولد به همراه آموزش های لازم جهت مراقبت پوستی و شیردهی به نوزادان می تواند میزای بقای بیماران مبتلا به ایکتیوز دلچکی را به میزان قابل توجهی افزایش دهد.

تأییدیه اخلاقی

هویت بیمار کاملاً محرمانه بوده و این پژوهش با دریافت رضایت نامه کتبی از بیمار انجام شد.

تعارض منافع

هیچگونه تعارض منافی وجود ندارد.

منابع

1. Habib A, et al., Harlequin ichthyosis in two siblings. J Coll Physicians Surg Pak, 2011. 21(8): p. 503-505.
2. Belengeanu V, et al., Ichthyosis congenita, harlequin fetus type: a case report. Advances in Medical Sciences (De Gruyter Open), 2009. 54(1).
3. Jian W, et al., Prenatal diagnose of a fetus with Harlequin ichthyosis in a Chinese family. Taiwanese Journal of Obstetrics and Gynecology, 2018. 57(3): p. 452-455.
4. Wang X, et al., A harlequin ichthyosis pig model with a novel ABCA12 mutation can be rescued by acitretin treatment. Journal of molecular cell biology, 2019. 11(12): p. 1029-1041.
5. Hovnanian A, Harlequin ichthyosis unmasked: a defect of lipid transport. The Journal of clinical investigation, 2005. 115(7): p. 1708-1710.
6. Eilers E, et al., Harlequin ichthyosis--medical and psychosocial challenges. Klinische Padiatrie, 2010. 222(2): p. 86-69.
7. Akiyama M, Pathomechanisms of harlequin ichthyosis and ABCA transporters in human diseases. Archives of Dermatology, 2006. 142(7): p. 914-918.