

Effects of Lorazepam on Ovary and Ovulation of Balb/C adult Female Mouse

ARTICLE INFO

Article Type

Original Research

Authors

Zahra Karami ¹,  MSc

Parvin Torabzadeh ²,  PhD

Javad Amini Mahabadi ^{3,4},  PhD

¹ PhD Student of developmental biology, Department of Biology, Karaj Branch, Islamic Azad University, Karaj, Iran.

² Ph.D. Assistant Professor, Department of Biology, Karaj Branch, Islamic Azad University, Karaj

³ Sarem Fertility and Infertility Research Center (SAFIR), Sarem Women's Hospital, Iran University of Medical Sciences (IUMS), Tehran, Iran.

⁴ PhD of reproductive biology, Gametogenesis Research Center, Kashan University of Medical Sciences, Kashan, Iran.

*Corresponding Author

Address: Karaj Branch, Islamic Azad University, Karaj, Iran.

Phone: +98 00989123330734

p.torabzadeh@gmail.com

Article History

Received: April 03, 2020

Accepted: May 17, 2020

Published: February 02, 2021

ABSTRACT

Aims: The usage of antidepressants and sedatives such as lorazepam can cause side effects, including temporary or permanent infertility. The aim of this study was to evaluate the effect of lorazepam on the ovaries and ovulation of adult female Balb/C mice.

Methods: 75 adult female mice were studied in 5 groups and 15 mice in each group. Lorazepam drug injection was done intraperitoneally (IP) by selecting a fixed dose of 2 mg/kg.bw for three groups at three different times. The study groups were included: the first experimental group for 5 days, the second experimental group for 10 days and the third experimental group for 15 days' injection, sham group (distilled water injection) and control group (without injection). The day after the last injection, the mice were carefully dissected and their ovaries were removed for tissue examination.

Results: Parameters such as animal weight, high and small diameter of ovary, the follicles number of primary, secondary, growing and graph and corpus luteum were significantly decreased by duration increasing of drug injection in experimental groups in compared with control group ($P < 0.05$). There was a significant increase in parameters such as the number of destructive follicles and folded zona pellucida compared to the control group.

Conclusion: In general, it can be concluded that the use of lorazepam for a long time had a destructive effect on female mice ovaries.

Keywords: Lorazepam; Ovary; Histomorphology; Mice.

نتیجه‌گیری: به طور کلی می‌توان این گونه نتیجه گرفت که استفاده از داروی لورازپام در مدت زمان طولانی اثر تخریبی بر روی تخمدان موش ماده داشت.

کلید واژه‌ها: لورازپام؛ تخمدان؛ هیستومورفولوژی؛ موش.

تاریخ دریافت: ۹۹/۰۱/۱۵

تاریخ پذیرش: ۹۹/۰۲/۲۸

* نویسنده مسئول: پروین تراب زاده

اثر لورازپام بر روی تخمدان و تخمک گذاری موش های ماده بالغ نژاد Balb/C

زهرا کریمی^۱، پروین تراب زاده^۲ ID*، جواد امینی مهابادی^{۳،۴} ID

^۱ دانشجوی دکتری زیست شناسی تکوین، مرکز زیست شناسی دانشگاه آزاد کرج، کرج، ایران

مرکز تحقیقات باروری و ناباروری صارم، بیمارستان فوق تخصصی صارم، دانشگاه علوم پزشکی ایران، تهران، ایران.

^۲ دکترای تخصصی، استادیار گروه زیست شناسی (تکوین جانوری)، دانشگاه آزاد اسلامی واحد کرج، کرج، ایران.

^۳ دکتری تخصصی بیولوژی تولیدمثل، مرکز تحقیقات گامتوژنیزس دانشگاه علوم پزشکی کاشان، کاشان، ایران.

^۴ مرکز تحقیقات باروری و ناباروری صارم، بیمارستان فوق تخصصی صارم، دانشگاه علوم پزشکی ایران، تهران، ایران.

چکیده

اهداف: استفاده از داروهای ضد افسردگی و آرامبخش مانند لورازپام می‌تواند عوارضی از جمله ناباروری‌های موقت یا دائم ایجاد کند. هدف از مطالعه حاضر، بررسی اثر لورازپام بر روی تخمدان و تخمک گذاری موش های ماده بالغ نژاد Balb/C می‌باشد.

روش‌ها: تعداد ۷۵ سر موش ماده ی بالغ در ۵ گروه و هر گروه ۱۵ سر موش مورد بررسی قرار گرفتند. تزریق داروی لورازپام به صورت درون صفاقی (IP) با انتخاب دوز ثابت ۲ میلی گرم بر کیلوگرم وزن بدن برای سه گروه در سه زمان مختلف صورت گرفت. گروه های مورد مطالعه شامل: گروه اول آزمایشی به مدت ۵ روز، گروه دوم آزمایشی به مدت ۱۰ روز و گروه سوم آزمایشی به مدت ۱۵ روز تزریق، گروه شم (تزریق آب مقطر) و گروه کنترل (بدون تزریق) بودند. در روز بعد از آخرین تزریق، موش ها به دقت تشریح شدند و تخمدان آن ها جهت بررسی بافتی خارج گردید.

یافته‌ها: پارامترهایی نظیر وزن حیوان، قطر بزرگ و کوچک تخمدان و تعداد فولیکول های اولیه و ثانویه، درحال رشد و گراف و جسم زرد با احتمال معناداری در گروه های تجربی در مقایسه با گروه کنترل به ترتیب با افزایش مدت زمان تزریق دارو کاهش معنادار داشتند. در پارامترهایی نظیر تعداد فولیکول های تخریبی و زوناپلوسیدای چین خورده نسبت به گروه کنترل افزایش معنادار نشان داده شد.

دانشنامه صارم در طب باروری

مقدمه

افسردگی و اضطراب با کاهش میزان باروری و عوارض دوران بارداری در ارتباط هستند، بنابراین مصرف داروهای روان پزشکی به دنبال این مشکلات روانی با تأثیر بر محور هیپوتالاموسی-هیپوفیزی-گنادی (HPG) می‌توانند بر عملکرد جنسی تأثیرگذار باشند^[۱،۲]. اختلالات افسردگی یکی از شایع ترین اختلالات روان پزشکی است که ۱۰ الی ۲۵ درصد از زنان و ۵ الی ۱۲ درصد از مردان در طول عمر به آن دچار می‌شوند. عدم درمان این اختلال، آسیب های روانی و عوارض اجتماعی و اقتصادی بسیاری برای بیماران ایجاد می‌کند^[۳].

لورازپام با نام تجاری Ativan یکی از داروهایی است که در درمان افسردگی و اضطراب خصوصاً در جوانان مصرف جهانی دارد. در حقیقت لورازپام سبب مهار باز جذب سروتونین می‌شود و جزء پرمصرف ترین داروها بوده و به طور وسیع به عنوان یک داروی ضد افسردگی و آرام بخش تجویز می‌شود^[۴،۳]. لورازپام در درمان بی‌خوابی، شل کننده عضلانی، اضطراب، صرع، محرومیت از الکل و خواب‌پریشی کاربرد دارد^[۵]. عوارض این دارو شامل: خواب آلودگی، گیجی، سردرد، تهوع، بی‌هوشی، تاری دید، تغییر در میل جنسی و اشتها، فراموشی و عدم آگاهی به مکان و زمان، لرزش، اختلال در تکلم و اسپاسم عضلانی می‌باشد^[۶]. لورازپام با فرمول ساختاری C15H10Cl2N2O2 اولین بار در سال ۱۹۳۳ ساخته شد و در سال ۱۹۶۵ برای درمان صرع مورد استفاده قرار گرفت. این دارو به گروهی از داروها به نام بنزودیازپین ها تعلق دارد که بسته به سرعت اثر و نیمه عمر به انواع کوتاه اثر (مانند میدازولام و تریازولام)، متوسط اثر (مانند آلپرازولام، کلونازپام، تمازپام و لورازپام) و طولانی اثر (مانند دیازپام، فلورازپام و کلردیازپوکساید) تقسیم می‌شوند^[۷].

فغانی و همکاران در سال ۲۰۰۳ با بررسی اثرات تراوتوژنیک لورازپام در مورفوژنز و ارگانوژنز کام سخت جنین موش به این نتیجه رسیدند که لورازپام در نیمه دوم زندگی جنین موجب تسریع در سنتز پروتئین می‌شود و اثر آن روی جنین کاملاً تراوتوژنیک و غیر قابل برگشت می‌باشد^[۸]. Jankovic و همکاران (۲۰۰۶) با بررسی اثرات بازدارنده لورازپام بر تحرک خود به خودی مجرای اوویدکت که یک عامل مهم در

گروه بندی حیوانات

در این تحقیق، نمونه های جامعه آماری شامل ۵ گروه (هر گروه ۱۵ سر موش) بود. همزمان با گروه های تجربی، گروه کنترل و شم هم برای مقایسه ی جواب ها در نظر گرفته شدند. گروه ۱ (کنترل): شامل ۱۵ سر حیوان بود که در طی آزمایش لورازپام دریافت نکردند. گروه ۲ شم (Sham): شامل حیواناتی که در طی ۱۵ روز تزریق سرم فیزیولوژی دریافت کردند. گروه ۳ (تجربی ۱): شامل حیواناتی بودند که مقدار ۲ میلی گرم بر کیلوگرم وزن بدن داروی لورازپام به مدت ۵ روز دریافت کردند. گروه ۴ (تجربی ۲): در بر گیرنده ی حیواناتی اند که مقدار ۲ میلی گرم بر کیلوگرم وزن بدن داروی لورازپام به مدت ۱۰ روز دریافت کردند. گروه ۵ (تجربی ۳): شامل حیواناتی بودند که مقدار ۲ میلی گرم بر کیلوگرم وزن بدن داروی لورازپام به مدت ۱۵ روز دریافت کردند. در طی این پژوهش، تزریق به روش درون صفاقی (Intraperitoneal) صورت گرفت.

بافت شناسی

بعد از انجام تزریقات، موش ها تشریح و تخمدان آن ها به دقت خارج شد و پس از شست و شو در محلول سرم فیزیولوژی، نمونه ها در فرمالدئید ۱۰ درصد جهت ثبوت قرار گرفتند. پس از ثبوت کامل نمونه ها، مراحل آنگیری، شفاف کردن، آغشتگی و برش گیری توسط میکروتوم صورت گرفت. سپس، نمونه ها توسط رنگ اتوزین و هماتوکسیلین مورد رنگ آمیزی قرار گرفتند و لام ها جهت مطالعه آماده شدند. طی بررسی های میکروسکوپی، تغییراتی در بافت تخمدان موش های تجربی مشاهده شد. بنابراین، پس از انجام اندازه گیری های لازم و ثبت اطلاعات، داده های بدست آمده از تمامی مراحل آزمایشات با نرم افزار SPSS ورژن ۲۲ و توسط آنالیز ANOVA و سپس تست دانکن با شرط معنی داری ($P < 0.01$) و ($P < 0.05$) مورد بررسی قرار گرفتند.

نتایج

در بررسی بافت تخمدان توسط میکروسکوپ نوری در گروه اول تجربی با دوز تزریقی لورازپام مشاهده گردید که تعداد فولیکول گراف، فولیکول در حال رشد، فولیکول اولیه، ثانویه و تعداد اجسام زرد نسبت به گروه کنترل به میزان قابل توجهی کاهش یافتند و فولیکول های در حال تخریب و زونا پلوسیدای چین خورده به طور واضحی افزایش پیدا کردند (شکل ۱ و ۲).

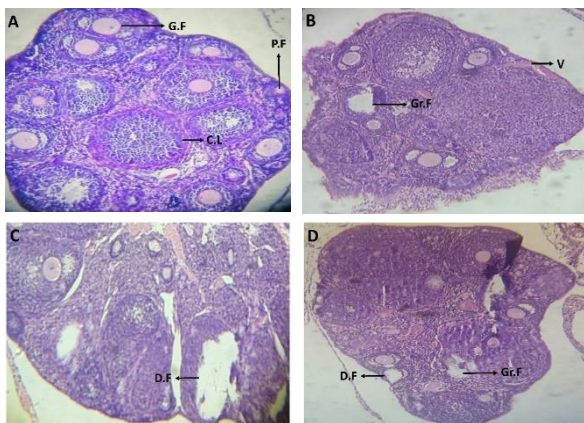
بارداری است با گرفتن بخش های لوله فالوپ ۳۴ بیمار که تحت درمان با لورازپام بودند، بیان داشتند که مصرف داروهای ضد دپولاریزاسیون را افزایش می دهد و باعث انقباض خود به خودی می شود. همچنین، فعالیت انقباضی در مرحله تخمک گذاری را افزایش داده و این انقباضات به وسیله نورآدرنالین منع می شود. اثرات داروهای ضد صرع بر تحرک لوله فالوپ عملاً ناشناخته باقی مانده است [۹]. Rebecca H و همکارانش در سال ۲۰۰۶ با بررسی اثر لورازپام به منظور کاهش درد در عمل سقط جنین بیان داشتند زنانی که لورازپام به مقدار ۱ تا ۲ میلی گرم را از طریق تزریق وریدی دریافت کرده بودند، به طور قابل توجهی نسبت به کنترل درد رضایت داشتند [۱۰]. Y.Lin و همکارانش در سال ۲۰۰۸ بیان داشتند که استفاده همزمان لورازپام و سیبوترامین که به عنوان داروی ضد چاقی استفاده می شود می تواند باعث کاهش شدید قند خون در بیماران شود [۱۱]. Kelly Van و همکارانش در سال ۲۰۰۵ با بررسی اثر دیاپام بر روی رشد فولیکول های تخمدان و کیفیت اووسیت به این نتیجه رسیدند که رشد فولیکول، تمایز، استروئیدوزن و شروع میوز به طور قابل توجهی دچار اختلال شد [۱۲].

با شناخت اثرات مفید و مضر این دارو می توان از مصرف غیر اصولی لورازپام جلوگیری کرد و افراد جامعه را نسبت به این دارو که از خانواده داروهای افسردگی و آرام بخش و ضد اضطراب است، آگاه کرد تا به عوارض مصرف بیش از حد این دارو دچار نشده و فقط از دوز و مقدار تایید شده ی پزشک معالج خود استفاده نمایند. بنابراین هدف اصلی این پژوهش، بررسی اثرات لورازپام بر بافت تخمدان و تخمک گذاری در موش ماده بالغ Balb/C می باشد.

روش بررسی

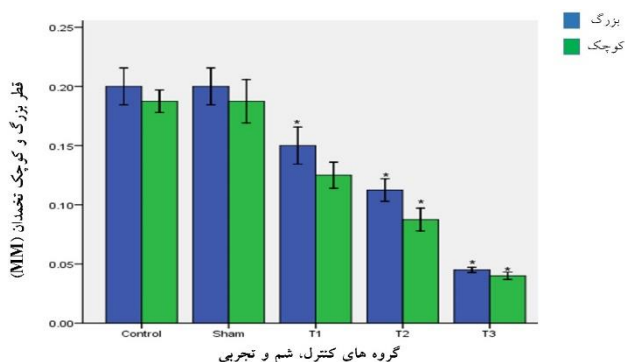
حیوانات و آماده سازی دارو

برای اطمینان از بالغ بودن موش ها، از موش های ماده ی ۱۰ هفته ای با وزن ۲۶ تا ۲۴ گرم استفاده گردید. در این تحقیق موش های آزمایشگاهی نژاد Balb/C ماده از موسسه سرم و واکسن سازی رازی حصارک خریداری و در اتاق پرورش حیوانات دانشگاه کرج تحت شرایط کنترل شده از نظر نور، دما و رطوبت نگهداری شدند. با استفاده از تایمر اتوماتیک برقی، پربود نوری ۱۲ ساعت روشنایی و ۱۲ ساعت تاریکی برقرار شد. دمای اتاق در 22 ± 2 درجه سانتیگراد و رطوبت اتاق ۴۰ تا ۵۰ درصد تنظیم گردید. قفس های نگهداری حیوانات به طور هفتگی تمیز، شسته و استریل و در کف آن تراشه های ظریف چوب ریخته شد. بطری آب آن ها نیز روزانه کنترل و تمیز شدند و خوراک حیوان با استفاده از پلیت های آماده صورت می گرفت. با تهیه ی قرص لورازپام ۲ میلی گرم، مقدار ۰/۰۵ میلی گرم از پودر آن با مقدار ۰/۱ میلی لیتر آب مقطر توسط شیکر حل و رقیق شد. این محلول لورازپام برای تزریق آماده و به هر موش با وزن ۲۵ گرم تزریق گردید [۸].



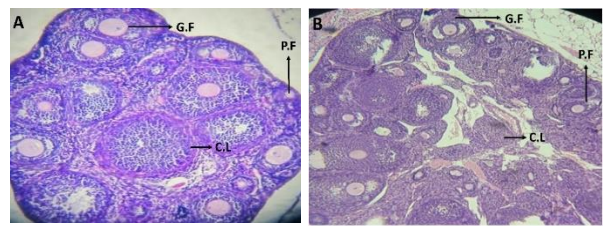
شکل ۴: میکروگراف برش عرضی از تخمدان کنترل (A) و تخمدان تجربی با داروی لورازپام در ۱۵ روز (B, C) و (بزرگنمایی $\times 40$). P.F: فولیکول اولیه، C.L: جسم زرد، G.F: فولیکول در حال رشد، Gr.F: فولیکول گراف تخریب شده، V: رگ خونی، D.F: فولیکول در حال تخریب

در بررسی آماری و در گروه های کنترل، شم و در هر سه گروه تجربی با تزریق داروی مورد نظر در سه زمان مختلف، کاهش معناداری در قطر بزرگ تخمدان دیده شد ($P < 0.05$) و در گروه دوم و سوم تجربی نسبت به گروه اول تجربی این کاهش معنادار مشهود بود (نمودار ۱). همچنین، قطر کوچک تخمدان در گروه های دوم و سوم تجربی در مدت زمان ۱۰ و ۱۵ روز با لورازپام در مقایسه با گروه کنترل و شد ($P < 0.05$) کاهش معناداری در قطر کوچک تخمدان مشاهده شد. البته در گروه اول تجربی (۵ روز تزریق)، نیز کاهش قطر کوچک تخمدان دیده شد اما این کاهش معنادار نبود و در گروه دوم و سوم تجربی نسبت به گروه اول تجربی این کاهش مشهود و معنی دار بود (نمودار ۱).

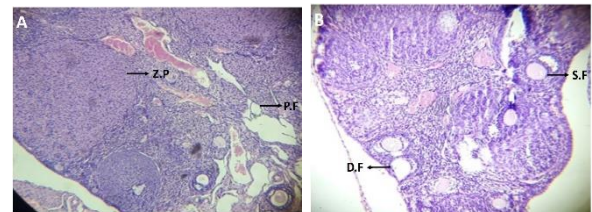


نمودار ۱: مقایسه قطر بزرگ و کوچک تخمدان در نمونه های کنترل، شم و تجربی. *P < 0.05

در بررسی تعداد فولیکول های اولیه در گروه کنترل و شم از نظر آماری تفاوت معنی داری مشاهده نگردید، در حالی که در گروه دوم و سوم تجربی

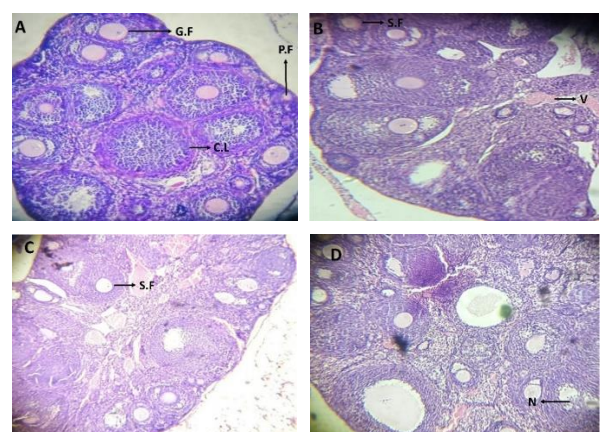


شکل ۱: میکروگراف برش عرضی از تخمدان گروه کنترل (A) و تخمدان سمت چپ گروه تجربی با داروی لورازپام در ۵ روز (B) (بزرگنمایی $\times 40$). P.F: فولیکول اولیه، C.L: جسم زرد، G.F: فولیکول در حال رشد.



شکل ۲: میکروگراف برش عرضی از تخمدان تجربی با داروی لورازپام در ۵ روز (A و B) (بزرگنمایی $\times 40$). D.F: فولیکول در حال تخریب، S.F: فولیکول ثانویه، P.F: فولیکول اولیه، Z.P: زونا پلوسیدای چین خورده.

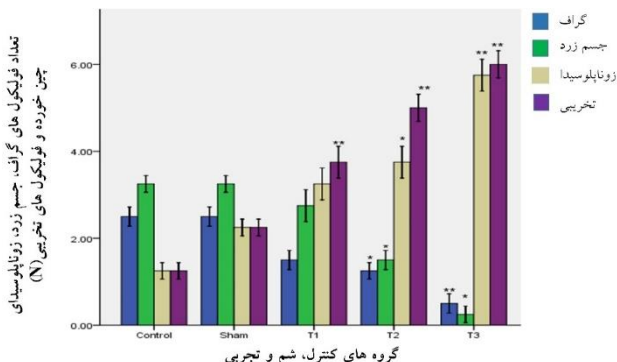
در مطالعات با میکروسکوپ نوری در بافت تخمدان در گروه دوم و سوم تجربی با دوز تزریقی لورازپام مشاهده گردید که تعداد فولیکول گراف، فولیکول در حال رشد، فولیکول اولیه و فولیکول ثانویه نسبت به گروه کنترل به میزان قابل توجهی کاهش پیدا کرد و جسم زرد مشاهده نشد، اما افزایش معنادار تعداد فولیکول های در حال تخریب مشاهده گردید. همچنین، رگ های خونی قطور تر از گروه کنترل دیده شد (شکل ۳ و ۴).



شکل ۳: میکروگراف برش عرضی از تخمدان کنترل (A) و تخمدان تجربی با داروی لورازپام در ۱۰ روز (B, C, D) (بزرگنمایی $\times 40$). S.F: فولیکول ثانویه، V: رگ، C.L: جسم زرد، G.F: فولیکول در حال رشد، N: هسته

دانشنامه صارم در طب باروری

افزایش معناداری بیشتری ($P < 0.001$) نسبت به گروه کنترل و اول تجربی بودیم و این افزایش معنادار در گروه دوم و سوم تجربی در مقایسه با گروه اول تجربی مشهود بود (نمودار ۳). در بررسی تعداد فولیکول های تخریبی، افزایش معناداری ($P < 0.001$) از نظر فولیکول های تخریبی در هر سه گروه تزریقی ۵، ۱۰ و ۱۵ روز در مقایسه با گروه کنترل و شم مشاهده شد و این افزایش در گروه دوم و سوم تجربی نسبت به گروه اول تجربی کاملاً مشهود بود (نمودار ۳).



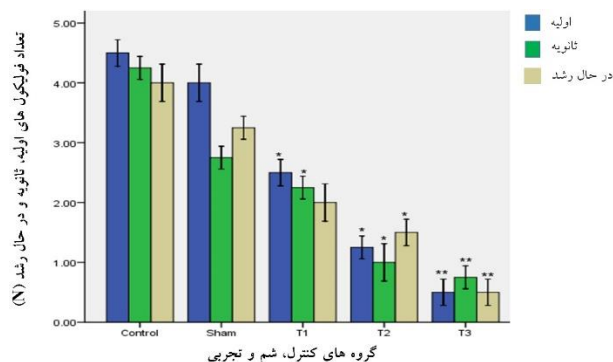
نمودار ۳: مقایسه تعداد فولیکول های گراف، جسم زرد، زوناپلوسیدی چین خورده و تخریبی در نمونه های کنترل، شم و تجربی. $P < 0.05$ و $P < 0.001$

بحث

کاهش قطر بزرگ و کوچک و متعاقب آن کاهش اندازه تخمدان از نتایج دیگری بود که در پی این پژوهش به دست آمد و به دنبال بررسی پارامترهایی از قبیل فولیکول تخریبی، کاهش تعداد فولیکول گراف، فولیکول اولیه، فولیکول ثانویه، فولیکول در حال رشد و اجسام زرد مشاهده شد. هدف از این مطالعه، اثر لورازپام بر روی تخمدان و تخمک گذاری موش های ماده بالغ نژاد Balb/C بود.

Van Wemmel و همکارانش در سال ۲۰۰۵ با بررسی اثر ديازپام بر روی رشد فولیکول های تخمدان و کیفیت اووسیت به این نتیجه رسیدند که رشد فولیکول، تمایز و استروئیدوزن و شروع میوز به طور قابل توجهی دچار اختلال شد [۱۲]. بنابراین، نتایج و مشاهدات ما در مورد کاهش اندازه تخمدان که توسط میکروسکوپ نوری انجام شد، با نتایج Van Wemmel و همکاران در فولیکول های تخمدان هم خوانی داشت. در مطالعه ی ما، تغییرات بافتی از جمله کاهش اندازه ی تخمدان ها در موش ها مشاهده گردید که این کاهش معنی دار در قطر بزرگ و کوچک تخمدان و متعاقب آن، کاهش اندازه تخمدان احتمالاً می تواند به دلیل کاهش تعداد فولیکول های گراف، کاهش اجسام زرد، کاهش فولیکول اولیه و کاهش فولیکول ثانویه و در نهایت کاهش مایع درون بافتی تخمدان باشد و این کاهش در گروه دوم و سوم تجربی نسبت به گروه اول تجربی و گروه کنترل

در ۱۵-۱۰ روز تزریق نسب به گروه کنترل و شم کاهش معناداری ($P < 0.05$) وجود داشت که در گروه سوم تجربی نیز این کاهش معناداری ($P < 0.001$) از نظر آماری بیشتر بود و در گروه دوم و سوم تجربی نسبت به گروه اول تجربی این کاهش معنی دار کاملاً مشهود بود (نمودار ۲). در بررسی تعداد فولیکول های ثانویه بین گروه کنترل و شم از نظر آماری تفاوتی دیده نشد. اما در گروه دوم و سوم تجربی با تزریق این دارو در مدت زمان ۱۰ و ۱۵ روز نسبت به گروه کنترل و شم کاهش معنی داری وجود داشت ($P < 0.05$) که در گروه سوم تجربی این کاهش معناداری بیشتر بود ($P < 0.001$) و این کاهش معنی داری در گروه دوم و سوم تجربی نسبت به گروه اول تجربی کاملاً مشهود بود (نمودار ۲). در بررسی تعداد فولیکول های در حال رشد، بین دو گروه کنترل و شم از نظر آماری معنی داری مشاهده نگردید، در حالی که در گروه دوم و سوم تجربی نسبت به گروه کنترل و شم شاهد کاهش معنی داری ($P < 0.05$) از نظر این فاکتور بودیم که این کاهش تنها در گروه تجربی دوم و سوم معنی دار بود (نمودار ۲).



نمودار ۲: مقایسه تعداد فولیکول های اولیه، ثانویه و در حال رشد تخمدان در نمونه های کنترل، شم و تجربی. $P < 0.05$ و $P < 0.001$

از نظر بررسی تعداد فولیکول های گراف، در گروه کنترل و شم از نظر آماری تفاوت معنی داری مشاهده نگردید، در حالی که در گروه دوم تجربی تعداد فولیکول های گراف با معناداری ($P < 0.05$) و در گروه سوم تجربی با کاهش معناداری ($P < 0.001$) نسبت به گروه کنترل و شم دیده شد. همچنین، این فاکتور در گروه دوم و سوم تجربی نسبت به گروه اول تجربی کاهش معنادار بود (نمودار ۳).

در بررسی پارامتر تعداد اجسام زرد، بین گروه کنترل و شم از نظر آماری تفاوت معنی داری مشاهده نگردید. اما در گروه دوم و سوم تجربی در مقایسه با گروه کنترل و شم کاهش معنادار بود (نمودار ۳). تعداد زوناپلوسیدی چین خورده در گروه کنترل، شم و همچنین در گروه اول تجربی با داروی لورازپام از نظر آماری تفاوت معناداری مشاهده نگردید در حالی که در گروه تجربی دوم شاهد افزایش معنادار ($P < 0.05$) و در گروه سوم تجربی شاهد

بیشتر بود. به طوری که اثر این دارو در مدت زمان طولانی بر روی بافت تخمدان مخرب بود. در این پژوهش، تعداد فولیکول اولیه، ثانویه و در حال رشد کاهش یافت. نارسایی زودرس تخمدان سبب کاهش تعداد فولیکول های تخمدان می گردد و به همراه کاهش فولیکول های اولیه و ثانویه، فولیکول در حال رشد نیز کاهش می یابد زیرا تعداد اندکی فولیکول اولیه برای رشد تا مرحله تشکیل انتروم موجود می باشد و ممکن است همان تعداد نیز به علت کاهش خون رسانی و عدم تغذیه مناسب، رشد محدودی داشته و در حد دو یا سه لایه سلول گرانولوزا بیشتر نتوانند تشکیل شوند. در پژوهش جوهری و همکارانش (۲۰۱۳) که بر روی اولانزپین (از گروه بنزودیازپین ها) کار کردند، به این نتیجه رسیدند که این دارو سبب افزایش پرولاکتین و کاهش تستوسترون شد^[۱۳] و با نتایج این تحقیق همخوانی داشت. استفاده از داروی لورازپام در مدت زمان کوتاه (۵ روز تزریق) بهتر بود و اثرات تخریبی کمتری به همراه داشت ولی در گروه دوم و سوم تجربی اثرات تخریبی بیشتر بود و تعداد فولیکول اولیه و ثانویه کاهش معناداری نسبت به گروه اول تجربی و گروه کنترل داشتند. همچنین با پژوهش Van Wemmel و همکارانش در سال ۲۰۰۵ که بررسی اثر دیازپام از بنزودیازپین ها است بر روی رشد فولیکول های تخمدان و کیفیت اووسیت به این نتیجه رسیدند که رشد فولیکول، تمایز و استروئیدوژنز و شروع میوز به طور قابل توجهی کاهش می یابد همخوانی داشت^[۱۴]. در مورد عدم رشد فولیکول، تولید ناکافی استرادیول در آن و تداخل در عمل این هورمون مسلم است که باید بین تکامل فولیکول و تحریک هورمونی آن هماهنگی کاملی وجود داشته باشد. این اختلال احتمالا ممکن است ناشی از یک فرایند عفونی، آندومتزیوز یا علت های دیگر باشد^[۱۴]. بنابراین، داروی لورازپام سبب کاهش مایع درون فولیکولی شد و در نتیجه این کاهش مایع فولیکولی مانع از سازمان یابی مناسب سلول های فولیکولی و تشکیل فولیکول گراف می شود. پس به علت عدم توانایی تخمدان در بلوغ کامل اووسیت، مشاهده گردید که در هر سه گروه تزریقی داروی لورازپام، فولیکول های گراف کاهش یافت و اثر این دارو در گروه دوم و سوم تجربی بیشتر از گروه اول تجربی و گروه کنترل بود و با گذر زمان فولیکول گراف کاهش معناداری داشت (نمودار ۳).

آزاد شدن تخمک سبب تبدیل سلول های گرانولوزا و سلول های تکای داخلی به یک غده درون ریز موقتی به نام جسم زرد که درون ناحیه قشری قرار دارد، می شود. هر چند که سلول های گرانولوزای درون جسم زرد، پس از تخمک گذاری تقسیم نمی شوند اما حجم آن ها بسیار افزایش می یابد^[۱۵]. بنابراین، در صورت مشاهده کاهش تخمک گذاری در هر سه گروه تزریقی از داروی لورازپام، اندازه ی جسم زرد و تخمدان در سه گروه تزریقی کاهش معناداری داشتند. شایان ذکر است که در دوز تزریقی در گروه دوم و سوم تجربی، اندازه ی جسم زرد و تخمدان در گروه شاهد نسبت به گروه اول تجربی و گروه کنترل داشتند (نمودار ۳). همچنین، در پژوهش صورت گرفته افزایش معناداری در میزان فولیکول های تخریبی و زوناپلوسیدای

نتیجه گیری

با توجه به این مشاهدات می توان این طور نتیجه گرفت که استفاده از داروی لورازپام در مدت زمان طولانی اثر مخرب بر روی رحم و هورمون های جنسی ماده داشته و استفاده از این دارو بدون دستور پزشک معالج خصوصا در جوانان خطر آفرین بوده است. بنابراین توصیه می شود دختران جوان، خانم ها در مرحله اقدام به باروری و یا در حین بارداری از این دارو مصرف نکرده و یا در صورت لزوم با توجه به دستور پزشک معالج از این دارو استفاده نمایند. از آن جایی که با تزریق لورازپام شاهد اختلالات هورمون های جنسی بودیم، این دارو باعث کاهش میل جنسی شده و استفاده از این دارو در مدت زمان طولانی سبب ناباروری و در صورت بارداری سبب سقط جنین می شود. نکته قابل ذکر دیگر اشاره به این موضوع می باشد که طبق نتایج ما این دارو سبب افزایش معنادار استروژن می گردد و از آنجایی که مصرف این دارو در آقایان نیز عمومیت دارد حتما باید این موضوع مورد بررسی قرار گیرد. پس این دارویی شیمیایی دارای ارزش سرمایه گذاری از جنبه ایجاد ناباروری موقتی را دارد.

4. Nguyen N, Fakra E, Pradel V, Jouve E, Alquier C, Le Guern ME, et al. Efficacy of etifoxine compared to lorazepam monotherapy in the treatment of patients with adjustment disorders with anxiety: a double-blind controlled study in general practice. *Human Psychopharmacology: Clinical and Experimental*. 2006;21(3):139-49.

5. Wiebe E, Podhradsky L, Dijak V. The effect of lorazepam on pain and anxiety in abortion. *Contraception*. 2003;67(3):219-21.

6. Ahir BK, Pratten MK. Association of anxiolytic drugs diazepam and lorazepam, and the antiepileptic valproate, with heart defects—Effects on cardiomyocytes in micromass (MM) and embryonic stem cell culture. *Reproductive toxicology*. 2011;31(1):66-74.

7. Jurand A, Martin L. Cleft palate and open eyelids inducing activity of lorazepam and the effect of flumazenil, the benzodiazepine antagonist. *Pharmacology & toxicology*. 1994;74(6):228-35

8. Faghani M, nadia sZ, salsabili N. Effect of lorazepam on the anatomical development of morphogenesis of the secondary palate in the rat embryo. *Journal of Ilam University of Medical Sciences*. 2003;10(36-37):21-6.

9. Kanto J, Aaltonen L, Liukko P, Mäenpää K. Transfer of lorazepam and its conjugate across the human placenta. *Acta pharmacologica et toxicologica*. 1980;47(2):130-4.

10. Allen RH, Kumar D, Fitzmaurice G, Lifford KL, Goldberg AB. Pain management of first-trimester surgical abortion: effects of selection of local anesthesia with and without lorazepam or intravenous sedation. *Contraception*. 2006;74(5):407-13.

11. Lin Y-Y, Hsu C-W, Chu S-J, Tsai S-H. Another dangerous combination for hypoglycemic coma: concurrent use of sibutramine and lorazepam. *QJM: An International Journal of Medicine*. 2008;101(3):243-5.

12. Van Wemmel K, Gobbers E, Eichenlaub-Ritter U, Smits J, Cortvrindt R. Ovarian follicle bioassay reveals adverse effects of diazepam exposure upon follicle development and oocyte quality. *Reproductive Toxicology*. 2005;20(2):183-93.

13. Johari H, Khatamsaz S, Dehghani K, Hemayatkhah Jahromi V, Jamali H, Kafilzadeh F,

تشکر و قدردانی:

این مقاله ی استخراجی از پایان نامه ی دوره ی کارشناسی ارشد توسط دانشگاه آزاد اسلامی واحد کرج حمایت شد. محققان همچنین از همکاری دلسوزانه همه پرسنل در این دانشگاه قدردانی می کنند.

سهم نویسندگان در مقاله:

زهرا کرمی (نویسنده ی اول)، نگارنده ی مقدمه/روش شناسی/پژوهشگر اصلی/تحلیلگر آماری ۵۰٪؛ پروین تراب زاده (نویسنده ی دوم و مسئول)، طراحی ایده/پژوهشگر کمکی ۳۰٪؛ جواد امینی مهابادی (نویسنده ی سوم)، پژوهشگر کمکی ۲۰٪.

تاییدیه اخلاقی:

فرآیندهای آزمایشگاهی و حمایت از حیوانات دقیقاً بر اساس کد اخلاقی دانشگاه آزاد اسلامی واحد کرج رعایت گردید. این پژوهش به تأیید کمیته اخلاق دانشگاه دانشگاه آزاد اسلامی واحد کرج رسیده است (IR.IAU.K.REC.1396.78).

تعارض منافع:

در این مطالعه تعارض منافع وجود نداشت.

منابع مالی:

توسط دانشگاه علوم پزشکی کاشان تامین شده است.

منابع:

1. Ebrahimian A, Hemayatkhah-Jahromi V, Forouzanfar M. Effect of fluoxetine on hormonal axis of pituitary-gonad in adult female rats. *Feyz Journal of Kashan University of Medical Sciences*. 2014;17(6):517-21.
2. Fu W, Wilhelm LO, Wei Y, Zhou G, Schwarzer R. Emotional intelligence and dyadic satisfaction buffer the negative effect of stress on prenatal anxiety and depressive symptoms in Chinese women who are pregnant with twins. *Anxiety, Stress, & Coping*. 2020:1-13.
3. Lakatos E, Szigeti JF, Ujma PP, Sexty R, Balog P. Anxiety and depression among infertile women: a cross-sectional survey from Hungary. *BMC women's health*. 2017;17(1):48.

et al. Effect of Olanzapine on Pituitary-Gonad Axis and Spermatogenesis in Adult Male Rats. *Journal of Fasa University of Medical Sciences*. 2013;3(1):42-8.

.14 Bauer J, Stoffel-Wagner B, Flügel D, Kluge M, Elger C. The impact of epilepsy surgery on sex hormones and the menstrual cycle in female patients. *Seizure*. 2000;9(6):389-93.

.15 Devoto L, Kohen P, Munoz A, Strauss III JF. Human corpus luteum physiology and the luteal-phase dysfunction associated with ovarian stimulation. *Reproductive biomedicine online*. 2009;18:19-24.

.16 Maslyanskaya S, Talib HJ, Northridge JL, Jacobs AM, Coble C, Coupey SM. Polycystic ovary syndrome: an under-recognized cause of abnormal uterine bleeding in adolescents admitted to a children's hospital. *Journal of pediatric and adolescent gynecology*. 2017;30(3):349-55.

.17 Luciano AM, Sirard M-A. Successful in vitro maturation of oocytes: a matter of follicular differentiation. *Biology of reproduction*. 2018;98(2):162-9.

.18 Van Merris V, Van Wemmel K, Cortvrindt R. In vitro effects of dexamethasone on mouse ovarian function and pre-implantation embryo development. *Reproductive Toxicology*. 2007;23(1):32.41-