

The protective effect of alcoholic extract of *Allium cepa* seeds on the histopathological changes of epididymis in streptozotocine-induced diabetic rats

ARTICLE INFO

Article Type

Original Article

Authors

Mehran Kamani¹, PhD
Hossein Nikzad^{2*}, PhD
Maryam Khodadadi³, MSc

¹ Department of Anatomical Sciences, Medical School, Kermanshah University of Medical Sciences, Kermanshah, Iran.

² Gametogenesis Research Center, Kashan University of Medical Sciences, Kashan, Iran.

³ Kashan University of Medical Sciences, Kashan, Iran.

*Corresponding Author

Address: Gametogenesis Research Center, Kashan University of Medical Sciences, Kashan, Iran.
Phone: +98 913 161 6689
Fax: +98 361 562 115
nikzad_h@kaums.ac.ir

ABSTRACT

Aims: Diabetes has adverse effect on male reproductive system. The onion (*Allium cepa*) seed is a rich natural source of antioxidant which can improve the damaging effects caused by diabetes on different tissues. The aim of this study was to examine the effect of alcoholic extract of onion seeds on the histopathological changes of epididymis in streptozotocine-induced diabetic rats.

Methods: In this experimental study, 50 adult male Wistar rats were allocated into 5 groups (n=10). Groups 1 and 2 received 0.1 CC ethanol extract of onion seed in dosages of 200 and 400 mg/ kg body weight (B.W.) by stomach gavage daily. Group 3 (as control group) included healthy rats that received normal water and food for 4 weeks. Group 4 included untreated diabetic rats that received an intraperitoneal injection of STZ 60 mg/kg B.W. and with FBS>250 mg/ dose 3U/100 g B.W. by subcutaneous injection. Histological and morphological structures of the epididymis was evaluated in different groups.

Findings: Our data showed that the histology parameters in diabetic rats receiving the extract was improved significantly. Administration of both doses of 200 and 400 mg/kg B.W. onion seed extract could increase epithelium height and decrease fibromuscular thickness significantly. Also, data demonstrated that tubule and lumen diameter did not change significantly in onion extract-treated groups.

Conclusion: Our finding indicated that onion seed extract may be useful as a supplementary protective agent against adverse effects of diabetes on reproductive system in diabetic men.

Keywords: Diabetes; Epididymis; Onion seed extract; Streptozotocine; Insulin.

Article History

Received: November 04, 2020

Accepted: December 05, 2020

e Published: August 08, 2021

می‌کردند. ساختار مورفولوژیکی و بافت‌شناسی اپیدیدیم در گروه‌های مختلف مورد ارزیابی قرار گرفت.

یافته‌ها: نتایج نشان داد که پارامترهای بافت‌شناسی در موش‌های صحرایی دیابتی که دریافت‌کننده عصاره پیاز بودند، به طور قابل توجهی بهبود یافت. تجویز هر دو دوز ۲۰۰ و ۴۰۰ میلی گرم بر کیلوگرم وزن بدن توانست قطر اپیتلیوم را افزایش و ضخامت بافت فیبروماسکولار را به طور معنی‌دار کاهش دهد. همچنین داده‌ها مشخص کرد که قطر توبول و لومن در گروه‌های تحت تیمار عصاره پیاز تغییر قابل توجهی نکرد.

نتیجه‌گیری: یافته‌های ما نشان داد که عصاره دانه پیاز می‌تواند به عنوان یک عامل حفاظتی در مقابل اثرات مضر دیابت بر روی سیستم تولید مثلی مردان مبتلا به دیابت مفید باشد.

کلید واژه‌ها: موش صحرایی؛ دیابت؛ اپیدیدیم؛ عصاره دانه پیاز؛ استرپتوزوتوسین؛ انسولین.

تاریخ دریافت: ۹۹/۰۸/۱۴

تاریخ پذیرش: ۹۹/۰۹/۱۵

*نویسنده مسئول: حسین نیک زاد

اثر حفاظتی عصاره الکی دانه پیاز بر روی تغییرات هیستوپاتولوژی بافت اپیدیدیم موش نر دیابتی شده با استرپتوزوتوسین

مهران کماتی^۱، حسین نیک زاد^{۲*}، مریم خدادادی^۳

^۱ دانشجوی دکتری علوم تشریح، گروه آناتومی و بیولوژی سلولی مولکولی، دانشگاه علوم پزشکی کرمانشاه، کرمانشاه، ایران.

^۲ استاد علوم تشریح، مرکز تحقیقات گامتوزن، دانشگاه علوم پزشکی کاشان، کاشان، ایران.

^۳ کارشناسی ارشد علوم سلولی و مولکولی، دانشگاه علوم پزشکی کاشان، کاشان، ایران.

مقدمه

دیابت شیرین^۱ یک اختلال متابولیک شایع است که حدود ۴ درصد از جمعیت جهان یعنی معادل ۱۴۳ میلیون نفر را درگیر کرده است و تخمین زده شده که تا سال ۲۰۲۵ این میزان به ۳۰۰ میلیون نفر افزایش یابد [۱]. در مطالعه‌ای بر روی افراد دیابتی کشور آمریکا تخمین زده شده که یک سوم از بیماران دیابتی غیر وابسته به انسولین از بیماری خود بی‌اطلاع هستند [۲]. این بیماری مزمن متابولیک توانایی ایجاد عوارض جانبی قابل توجهی در اندام‌های حیاتی مانند قلب، کلیه‌ها، چشم و اعصاب محیطی دارد [۳]. علاوه بر این موجب اختلالات جنسی در مردان از جمله ضعف جنسی، کاهش میل جنسی و عقیمی می‌شود. دیابت اثرات مضر بر روند اسپرماتوزن^۳ و تولید اسپرم هم دارد [۴]. افراد مبتلا به دیابت بیش از اندازه در معرض آسیب‌های ناشی از رادیکال‌های آزاد می‌باشند زیرا آنتی‌اکسیدان‌های دفاع‌کننده در مقابل این رادیکال‌ها به اندازه کافی در این افراد وجود ندارد [۵]. قبل از کشف و تولید انسولین و داروهای خوراکی کاهنده قند خون، عمده روش درمانی بیماری دیابت بر پایه استفاده از گیاهان دارویی بود. پس از گذشت دو دهه روند جدیدی در آماده سازی و فروش داروهای گیاهی به وجود آمده است. در سیستم‌های سنتی، تعدادی از عصاره‌های گیاهی مثل پیاز به عنوان کاهنده قند خون مورد استفاده

چکیده

سابقه و هدف: دیابت اثرات نامطلوبی روی دستگاه تولید مثل مردان دارد. پیاز دارای آنتی‌اکسیدان‌های زیادی می‌باشد که می‌تواند اثرات مخرب ناشی از دیابت بر روی بافت‌های مختلف را بهبود بخشد. این مطالعه با هدف بررسی اثر حفاظتی عصاره دانه پیاز بر روی تغییرات هیستوپاتولوژیک اپیدیدیم موش‌هایی که توسط استرپتوزوتوسین دیابتی شدند، اجرا گردید. **مواد و روش‌ها:** در این مطالعه تجربی، ۵۰ سر موش (رت) بالغ نر با نژاد ویستار به ۵ گروه (هر گروه ۱۰ سر) تقسیم شدند. گروه‌های ۱ و ۲ شامل رت‌های دیابتی بودند که ۰٫۱ سی‌سی عصاره پیاز را در دوزهای ۲۰۰ و ۴۰۰ میلی گرم بر کیلوگرم وزن بدن از طریق گاواژ معده روزانه دریافت می‌کردند. گروه ۳ (به عنوان گروه کنترل) شامل رت‌های سالم بودند که آب و غذای معمولی را به مدت ۴ هفته دریافت می‌کردند. گروه ۴ شامل رت‌های دیابتی غیر درمانی بودند که مقدار ۶۰ میلی گرم بر کیلوگرم وزن بدن استرپتوزوتوسین به صورت درون صفاقی دریافت کردند و با FBS بیشتر از ۲۰ میلی گرم بر دسی لیتر به عنوان دیابت در نظر گرفته شدند. گروه ۵ هم شامل رت‌های دیابتی می‌شدند که روزانه انسولین را با مقدار دوز ۳ واحد بر ۱۰۰ گرم به ازای وزن بدن از طریق تزریق زیر جلدی دریافت

Spermatogenesis^۳

Diabetes Mellitus (DM)^۱
Non-Insulin-Dependent Diabetes Mellitus (NIDDM)^۲

دانسانمه صارم در طب باروری

بر تغییرات هیستوپاتولوژی اپیدیدیم در موش های صحرایی که توسط استرپتوزوتوسین کُدیابتی شده‌اند، طراحی شد.

مواد و روش ها

تهیه عصاره گیاهی:

دانه پیاز از شرکت باریج اسانس کاشان تهیه شد. برای آماده سازی عصاره الکلی، ۵۰۰ گرم از دانه این گیاه که کاملاً آسیاب شده بود در اتانول ۹۶ درصد، به مدت ۲۴ ساعت با هم ادغام شد و با عبور دادن مخلوط مورد نظر از کاغذ صافی، فیلتر شد و به محلول صاف شده اتانول اضافه گردید و سپس به مدت ۱۲ ساعت در دمای اتاق انکوبه^۴ شد. سپس، این محلول از صافی عبور داده شد و در مرحله ی آخر، عصاره حاصل در دمای ۵۰ درجه سانتی‌گراد در آون^۵ خشک شد. عصاره خشک شده وزن و محلول ۲۰۰ یا ۴۰۰ میلی گرم بر کیلوگرم در آب مقطر تهیه گردید^[۱۸].

مدل حیوان دیابتی:

یک دوز ۶۰ میلی‌گرم بر کیلوگرم وزن بدن از استرپتوزوتوسین به صورت داخل صفاقی^۶ به موش‌های صحرایی در حالت ناشتا، تزریق شد. برای آماده سازی محلول، ۱۰ میلی‌گرم استرپتوزوتوسین در ۰٫۱ میلی‌لیتر بافر سیترات ۰٫۱ مولار، با pH=۴٫۵ حل شد. پس از گذشت سه روز از شروع درمان با STZ، سطح قند خون توسط گلوکومتر^۷ اندازه گیری و موش با سطح قند خون بیشتر از ۲۵۰ میلی‌گرم بر دسی‌لیتر به عنوان موش دیابتی در نظر گرفته شد^[۱۹].

تیمار حیوان:

تعداد ۶۰ سر موش نر بالغ و سالم از نژاد ویستار در یک اتاق با درجه حرارت کنترل شده و تحت شرایط نوری معین (۱۲ ساعت روشنایی، ۱۲ ساعت تاریکی) نگهداری شدند. قفس‌ها تمیز نگهداری شد و غذا و آب به طور منظم و روزانه داده شد. همه آزمایشات با توجه به اصول اخلاقی پژوهش بر روی حیوانات آزمایشگاهی دانشگاه علوم پزشکی کاشان، اجرا گردید. موش‌ها به طور تصادفی به ۶ گروه ۱۰ تایی تقسیم بندی شدند. گروه ۱ و ۲ موش صحرایی دیابتی بودند که به ترتیب دوزهای ۲۰۰ و ۴۰۰ میلی‌گرم بر کیلوگرم عصاره پیاز را به صورت خوراکی و به مدت ۲۸ روز دریافت می‌کردند. گروه ۳، حیوانات سالم بودند که آب و غذای معمولی را به مدت ۴ هفته دریافت می‌کردند. گروه ۴ موش های صحرایی دیابتی بودند که تحت درمان نبودند. گروه ۵ موش‌های صحرایی دیابتی بودند که از طریق تزریق زیر جلدی روزانه سه واحد انسولین به ازای هر ۱۰۰ گرم وزن بدن

قرار گرفته است^[۲]. پیاز^۴ متعلق به خانواده لیلیاسه^۵ است. پیاز تأثیر مطلوب و قابل توجهی در درمان برخی بیماری‌ها دارد و از زمان‌های قدیم نیز به عنوان یک ماده غذایی با اثرات دارویی استفاده می‌شده است^[۶]. اعتقاد بر این است که ترکیب گوگردی آلیل پروپیل دی‌سولفید^۶، از ترکیبات فعال پیاز باشد^[۶]. ترکیبات گوگردی عصاره پیاز از جمله اس-متیل سیستئین^۷ و فلاونوئیدها^۸ مانند کوئرستین^۹ به طور عمده دارای فعالیت کاهندگی قند خون می‌باشند. اس-متیل سیستئین و فلاونوئیدها به کاهش سطح قند خون، چربی خون، استرس اکسیداتیو، پراکسیداسیون لیپیدی و همچنین به عنوان تشدید کننده فعالیت آنزیم های آنتی اکسیدان و ترشح انسولین عمل می‌کنند. این ترکیبات گوگردی در پیاز، آنتی اکسیدان‌های قدرتمندی محسوب می‌شوند^[۸]. در افراد دیابتی، افزایش قند خون منجر به تولید رادیکال‌های آزاد می‌شود که بسیار مضر هستند، در مقابل، پیاز قادر است تا با فعالیت آنتی اکسیدانی بالای خود اثر این رادیکال‌های آسیب رسان را خنثی کند^[۹]. محققان گزارش داده‌اند که استفاده از آنتی اکسیدان‌ها مثل ویتامین‌های A، B، C و E در رژیم غذایی روزانه می‌تواند DNA اسپرم را از اثرات مخرب رادیکال‌های آزاد محافظت نماید^[۱۰]. مجرای اپیدیدیم^{۱۱} کانالی برای ذخیره و انتقال اسپرم است. در واقع اسپرم‌ها بعد از خارج شدن از بیضه بی‌حرکت و نابالغ هستند و قادر به بارور کردن تخمک نمی‌باشند، اما اپیدیدیم نقش مهمی در بلوغ اسپرم دارد^[۱۱]. اپیدیدیم، یک عضو مهم از سیستم تولید مثلی مرد محسوب می‌شود که مایع خاصی از اپیتلیوم^{۱۲} آن ترشح می‌شود که محیط مناسبی برای بلوغ اسپرم فراهم می‌آورد^[۱۲]. علاوه بر بلوغ اسپرم، اپیدیدیم نقش مهمی در تغلیظ، ذخیره‌سازی، حفاظت و انتقال اسپرم بازی می‌کند^[۱۳]. اپیتلیوم اپیدیدیم در موش، شامل انواع مختلفی از سلول‌ها، از قبیل سلول‌های اصلی، سلول‌های بازال، سلول‌های اپیکال^{۱۴}، سلول‌های باریک، سلول‌های فلاسک مانند و سلول روشن است که در بیماری دیابت در معرض آسیب هستند^[۱۵]. Kumari و همکارانش در سال ۱۹۹۵ در تحقیقی گزارش دادند که با تجویز محصولات پیاز برای موش‌های دیابتی قند خون به طور قابل توجهی کاهش می‌یابد^[۱۶]. پیاز با محتویات آنتی اکسیدانی خود می‌تواند کیفیت اسپرم را بهبود بخشد و در نتیجه باعث افزایش قدرت باروری شود. Ola-Mudathir و همکاران (۲۰۰۸) نشان دادند که پیاز اثر مهمی در کاهش صدمات اکسیداتیو در بیضه و اسپرم موش دارد^[۱۷]. با وجود اینکه نقش اجتناب ناپذیر اپیدیدیم در بلوغ اسپرم و عوارض دیابت بر عملکرد بیضه‌ها به اثبات رسیده است؛ با این حال، اطلاعاتی در مورد تاثیر دیابت و عصاره دانه پیاز در اپیدیدیم وجود ندارد. بنابراین، مطالعه حاضر به منظور بررسی اثر حفاظتی عصاره الکلی دانه پیاز

^۱ Epithelium
^۲ Apical
^۳ Streptozotocin (STZ)
^۴ Incubate
^۵ Oven
^۶ Intraperitoneal (IP)
^۷ Beurer GL40, Hungary

^۸ Allium Cepa
^۹ Liliaceous
^{۱۰} Allyl Propyl Disulfide (APDS)
^{۱۱} S-Methylcysteine
^{۱۲} Flavonoid
^{۱۳} Quercetin
^{۱۴} Epididymis

۱ مقایسه ی اثر دیابت ناشی از STZ، مصرف عصاره دانه پیاز و انسولین بر وزن بدن موش صحرایی را نشان می‌دهد.

قند خون ناشتا:

در موش‌های دیابتی، سطح قند خون به طور چشمگیری افزایش یافت اما عصاره الکلی دانه پیاز در دوزهای ۲۰۰ و ۴۰۰ میلی‌گرم بر کیلوگرم سطح قند خون را قدری کاهش داد. از طرفی، انسولین در مقایسه با عصاره دانه پیاز در کاهش سطح قند خون موثرتر عمل کرد. جدول شماره ۱ نشان دهنده ی سطح قند خون ناشتا در گروه های مختلف است.

جدول ۱: تاثیر عصاره الکلی دانه ی پیاز بر وزن بدن و قند خون ناشتا (FBS) در موش های صحرایی نر و بالغ که توسط STZ دیابتی شدند.

پارامتر	گروه ها			
	گروه کنترل غیردیابتی	گروه کنترل دیابتی	گروه عصاره پیاز ۲۰۰ میلی‌گرم بر کیلوگرم	گروه عصاره پیاز ۴۰۰ میلی‌گرم بر کیلوگرم
وزن بدن (گرم)	۲۸۰±۱۹،۴	۱۸۱±۱۸،۳۳	۲۱۱±۱۹،۲ ^{a,b}	۱۹۳±۳۳،۰۸ ^a
FBS _{2h} ^۱	۰،۸۷±۹،۰	۱،۳±۵۷	۰،۹۶±۹،۸۰ ^{a,b}	۰،۶۶±۱۰،۵ ^b
FBS _{1h} ^۲	۰،۸۷±۹،۰	۱،۳±۵۷	۰،۹۶±۹،۸۰ ^{a,b}	۰،۶۶±۱۰،۵ ^b

متغیرها به صورت $\bar{X} \pm SD$ نشان داده شده است.

a: تفاوت معنی دار در مقایسه با گروه کنترل ($P < 0.05$)

b: تفاوت معنی دار در مقایسه با گروه دیابت ($P < 0.05$)

نتایج هیستوپاتولوژی:

تغییرات هیستوپاتولوژیک مانند کاهش ارتفاع اپیتلیوم و افزایش ضخامت فیبروماسکولار در موش‌های صحرایی دیابتی در شکل ۱ نشان داده شده است. جدول ۲ ارتفاع اپیتلیوم، ضخامت فیبروماسکولار، قطر توپول و قطر لومن را در بخش دم اپیدیدیم نشان می‌دهد. در گروه دیابتی ضخامت اپیتلیوم به طور چشمگیری کاهش یافته و ضخامت لایه فیبروماسکولار به طور چشمگیری افزایش پیدا کرد. اما این تغییرات توسط عصاره دانه پیاز به طور قابل توجهی برطرف شدند. با مصرف عصاره ی پیاز با دوز ۲۰۰ میلی‌گرم بر کیلوگرم، در مقایسه با گروه دیابتی، ارتفاع اپیتلیوم به طور قابل توجهی افزایش و ضخامت فیبروماسکولار کاهش پیدا کرد. تجویز عصاره دانه پیاز با دوز ۴۰۰ میلی‌گرم بر کیلوگرم نیز به طور قابل توجهی قطر اپیتلیوم را در مقایسه با موش های دیابتی حفظ کرد.

دریافت کردند که به میزان دو واحد آن در ساعت ۱۰ صبح و چهار واحد آن در ساعت ۴ بعدازظهر تزریق شد (۲۱، ۲۰).

مطالعات بافت‌شناسی:

پس از چهار هفته و ۲۴ ساعت پس از اعمال آخرین دوز درمان، حیوانات وزن شده و توسط اتر بیهوش شدند. نمونه خون برای اندازه گیری سطح قند خون ناشتا^۸ از بطن قلب جمع آوری شد. اپیدیدیم‌ها با دقت جدا شدند و بافت‌های چربی آن‌ها حذف شد و سپس با دقت در یک ترازو دیجیتالی وزن شده و در محلول فیکساتیو بوئن^۹ قرار داده شدند. نمونه‌های بافت فراوری شده با دستگاه آماده‌سازی بافت^{۱۰} برای آماده سازی بلوک‌های پارافینی استفاده گردید. برش‌های ۵ میکرومتر توسط میکروتوم تهیه شد و سپس لام‌ها با هماتوکسیلین-اِئوزین^{۱۱} رنگ آمیزی شدند و با میکروسکوپ نوری تحت بررسی کیفی و کمی قرار گرفتند.

مطالعات مورفومتریک:

برای بررسی بخش‌های میکروسکوپی اپیدیدیم از میکروسکوپ نیکون^{۱۲} مدل مجهز به دوربین با بزرگنمایی ۱۰× استفاده شد. پنج بخش برای مطالعات مورفومتریک^{۱۳} برای هر یک از حیوانات، انتخاب شد. میانگین قطر توپول و لومن دم اپیدیدیم در ۵ مقطع تصادفی و با استفاده از اکولومتر^{۱۴} اندازه گیری شد. میانگین قطر توپول دم اپیدیدیم با استفاده از فرمول مقابل اندازه گیری شد: میانگین قطر = طول عرض لوله/۲. میانگین قطر لومن دم اپیدیدیم با استفاده از فرمول مقابل اندازه گیری شد: میانگین قطر لومن اندازه‌گیری شده = (قطر متوسط توپول (۲×) - قطر اپیتلیوم. ارتفاع اپیتلیوم و ضخامت فیبروماسکولار توپول با میکروسکوپ نیکون تعیین گردید (۲۲).

آنالیزهای آماری:

داده‌ها به صورت میانگین \pm انحراف معیار نمایش داده شد و آنالیزهای آماری با استفاده از آزمون ANOVA و تست‌های تعقیبی^{۱۵} Tukey و Dunnett T3 انجام شد. برای بررسی نرمالیتی داده‌ها نیز از آزمون کولموگوروف - اسمیرنوف^{۱۶} استفاده گردید. مقادیر $P < 0.05$ از نظر آماری معنی‌دار در نظر گرفته شد.

یافته ها

وزن بدن:

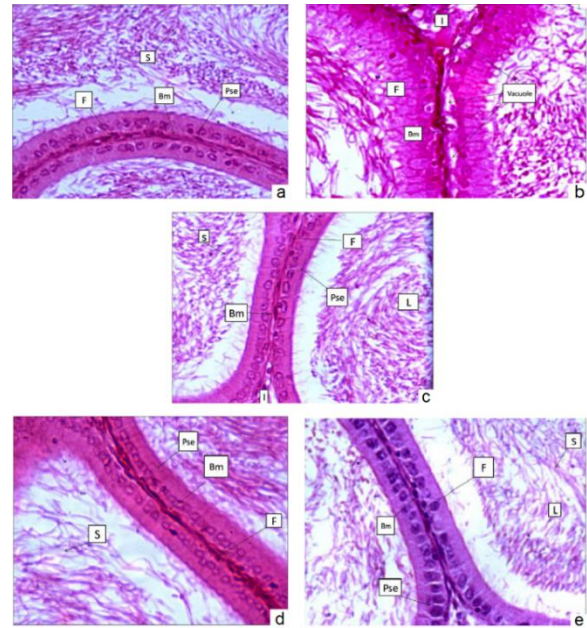
نتایج نشان داد که با تجویز عصاره پیاز ۲۰۰ میلی‌گرم بر کیلوگرم، وزن بدن حفظ شد. با القای دیابت توسط STZ به طور قابل توجهی وزن بدن کاهش یافت که مصرف انسولین از این کاهش وزن جلوگیری کرد. جدول

^{۱۲}Morphometric Analysis
^{۱۳}Ocular Micrometer
^{۱۴}Post HOC Test
^{۱۵}Kolmogorov-Smirnov Test

^{۱۸}Fasting Blood Sugar (FBS)
^{۱۹}Bouin Solution (Fixative)
^{۲۰}Shandon Eliot Model
^{۲۱}Hematoxylin and Eosin (H&E)
^{۲۲}Eclipse Ti-S

بحث

این مطالعه به منظور بررسی اثر عصاره الکلی دانه پیاز قند خون و تغییرات هیستوپاتولوژی اپیدیدیم در موش‌های صحرایی نر که توسط STZ دیابتی شدند، طراحی شد. داده‌های ما نشان داد که اضافه کردن عصاره پیاز با دوزهای ۲۰۰ میلی‌گرم بر کیلوگرم و ۴۰۰ میلی‌گرم بر کیلوگرم وزن بدن به رژیم غذایی موش دیابتی می‌تواند پارامترهای هیستولوژی را بهبود بخشد و ضخامت بافت فیبروماسکولار را کاهش دهد. تغییر در قطر توبول و لومن کم بود. این اثر حفاظتی و بهبود بخشی عصاره الکلی دانه ی پیاز احتمالاً به مقدار بالای آنتی‌اکسیدان‌های موجود در آن و توانایی مهار رادیکال‌های آزاد مرتبط می‌شود [۲۳]. نتایج حاصل از بررسی‌های ما در توافقی با نتایج حاصل از مطالعات Khaki و همکارانش در سال ۲۰۰۹ است که اثر عصاره ی پیاز را بر روند اسپرماتوژنز و پارامترهای هیستولوژی بافت بیضه مورد بررسی قرار دادند [۹]. نتایج ما نشان داد که بیماری دیابت با کاهش وزن بدن موش رابطه مستقیم دارد. مصرف عصاره پیاز به میزان ۲۰۰ و ۴۰۰ میلی‌گرم بر کیلوگرم وزن بدن در حفظ وزن بدن موثر است. انسولین می‌تواند موثرتر از عصاره پیاز وزن بدن را بهبود بخشد. با توجه به نتایج حاصل از این مطالعه، مصرف عصاره ۲۰۰ میلی‌گرم بر کیلوگرم بهتر از عصاره ۴۰۰ میلی‌گرم بر کیلوگرم است که دلیل آن ممکن است ناشی از مقادیر بالای آنتی‌اکسیدان‌های موجود در عصاره ۴۰۰ میلی‌گرم بر کیلوگرم باشد که خاصیت سمی بروز می‌دهند و اثرات مفید آن را کاهش می‌دهند. افزایش قند خون ناشتا در موش‌های صحرایی دیابتی کاملاً مشهود بود. مصرف دوز پایین عصاره پیاز در کاهش سطح قند خون ناشتا موثرتر بود؛ اگر چه مصرف دوزهای بالاتر نیز اثر قابل توجهی داشتند. افزایش قند خون در موش‌های صحرایی دیابتی منجر به ایجاد واکوئل و جمع شدن گشای پایه می‌شود [۲۴]. در گروه دیابتی، لومن اپیدیدیم موش‌های دیابتی در شرایط سطح قند خون بالا، تقریباً فاقد اسپرم است. این تغییرات به دلیل آزاد سازی رادیکال‌های آزاد در موش‌های صحرایی دیابتی می‌باشد [۲۵، ۲۶]. با تجویز عصاره پیاز ۲۰۰ میلی‌گرم بر کیلوگرم ارتفاع اپیتلیوم بهبود یافت. همچنین، در مقایسه با موش‌های صحرایی دیابتی ضخامت فیبروماسکولار به طور قابل توجهی کاهش پیدا کرد. مطالعه حاضر، اولین تحقیق برای بررسی عصاره الکلی دانه ی پیاز بر تغییرات هیستوپاتولوژیکی در اپیدیدیم موش صحرایی دیابتی با STZ می‌باشد. Khaki و همکاران (۲۰۰۹) اثر عصاره ی الکلی دانه پیاز را بر روی سیستم تولید مثل مورد بررسی قرار دادند. آن‌ها اثر عصاره را بر روند اسپرماتوژنز مورد مطالعه قرار دادند و نتایج این محققان نشان داد که عصاره می‌تواند تعداد اسپرم، درصد زنده ماندن اسپرم، تحرک اسپرم و میانگین قطر لوله بیضه در موش‌های صحرایی دیابتی را بهبود بخشد [۹]. Ghasemzadeh



شکل ۱. اثر حفاظتی عصاره الکلی دانه ی پیاز بر روی ساختار بافتی اپیدیدیم در موش صحرایی دیابتی. اپیتلیوم و محتویات لومن در گروه شاهد (a). اثرات نامطلوب بیماری دیابت از قبیل افزایش بافت بینابینی و بافت فیبروماسکولار و همچنین کاهش اسپرم در لومن و واکوئل شدن اپیتلیوم به وضوح قابل مشاهده است (b). اپیدیدیم به دنبال مصرف عصاره پیاز ۲۰۰ میلی‌گرم بر کیلوگرم و ۴۰۰ میلی‌گرم بر کیلوگرم بهبود را نشان می‌دهد (c) و (d). در گروه انسولین بهبودی نسبی در اپیتلیوم اپیدیدیم مشاهده می‌شود (e). بخش‌های مورد نظر توسط رنگ آمیزی هماتوکسیلین و ائوزین آماده شده و با بزرگنمایی ۴۰۰ مشاهده شدند. B: بازال؛ Bm: غشای پایه؛ I: بافت بینابینی؛ L: لومن؛ Pse: اپیتلیوم مطبق کاذب؛ S: اسپرم؛ F: فیبروماسکولار.

جدول ۲: تاثیر عصاره الکلی دانه پیاز بر روی ساختار بافتی اپیدیدیم در موش صحرایی نر دیابتی شده با STZ.

پارامتر (میکرومتر)	گروه‌ها			
	کنترل	دیابت	عصاره پیاز ۲۰۰	عصاره پیاز ۴۰۰
ارتفاع اپیتلیوم	۶۰۲±۱۳۱	۴۰۰±۱۳۰	۵۴۲±۸۴ ^{a,b}	۵۱۹±۸۲ ^{a,b}
ضخامت فیبروماسکولار	۰۹۹±۰۲۱	۲۲۱±۰۷۰	۱۲۱±۰۳۵ ^b	۱۳۰±۰۳۷ ^b
قطر توبول	۶۰۳±۱۴۴	۶۶۲±۹۴	۷۶۲±۱۰۳	۶۱۳±۱۵
قطر لومن	۴۷۳±۱۶۱	۵۸۲±۹۹	۶۵۴±۱۰۵	۵۲۵±۱۱۹

متغیرها به صورت $\bar{X} \pm SD$ نشان داده شده است.

a: تفاوت معنی‌دار در مقایسه با گروه کنترل ($P < 0.05$)

b: تفاوت معنی‌دار در مقایسه با گروه دیابت ($P < 0.05$)

ما نشان داد که این عصاره می‌تواند از طریق جلوگیری از استرس اکسیداتیو، اثرات بیماری دیابت و همچنین پارامترهای هیستولوژی بافت اپیدیدیم را بهبود بخشد. در نتیجه، استفاده از آن به عنوان یک مکمل غذایی که حاوی مقادیر بالای آنتی‌اکسیدان است در مردان مبتلا به دیابت توصیه می‌شود، اما نمی‌تواند جایگزین انسولین در درمان بیماران دیابتی باشد.

تشکر و قدردانی

نویسندگان از تمامی همکاران این طرح در مرکز تحقیقات علوم تشریح دانشگاه علوم پزشکی کاشان تقدیر و سپاسگزاری می‌نمایند.

تاییدیه اخلاقی

این مقاله برگرفته از طرح تحقیقاتی به شماره ۹۱۱۰ مصوب دانشگاه علوم پزشکی کاشان می‌باشد.

تعارض منافع

در این مطالعه هیچ گونه تعارض منافی وجود نداشت.

منابع

1. Kumar, B.D., A. Mitra, and M. Manjunatha, In vitro and in vivo studies of antidiabetic Indian medicinal plants: A review. *Journal of herbal medicine and toxicology*, 2009. 3(2): p. 9-14.
2. Gabir, M.M., et al., The 1997 American Diabetes Association and 1999 World Health Organization criteria for hyperglycemia in the diagnosis and prediction of diabetes. *Diabetes care*, 2000. 23(8): p. 1108-1112.
3. Thorpe, S.R. and J.W. Baynes, Role of the Maillard reaction in diabetes mellitus and diseases of aging. *Drugs & aging*, 1996. 9(2): p. 69-77.
4. Niwas Jangir, R. and G. Chand Jain, Diabetes mellitus induced impairment of male reproductive functions: a review. *Current diabetes reviews*, 2014. 10(3): p. 147-157.
5. Johansen, J.S., et al., Oxidative stress and the use of antioxidants in diabetes: linking basic science to clinical practice. *Cardiovascular diabetology*, 2005. 4(1): p. 1-11.
6. Grover, J., S. Yadav, and V. Vats, Medicinal plants of India with anti-diabetic

همکارانش در سال ۲۰۱۳ اثر عصاره الکلی دانه پیاز را بر روی سندرم پلی-کیستیک تخمدان که به وسیله داروی استرادیول والرات^{۲۷} ایجاد شد، مورد بررسی قرار دادند. یافته‌های آن‌ها نشان داد که پیاز دارای فعالیت آنتی‌اکسیدانی بالایی است که باعث بازگشت توانایی باروری می‌شود. آن‌ها نشان دادند که استفاده از عصاره الکلی دانه پیاز در موش‌های مبتلا به سندرم پلی‌کیستیک تخمدان، سطح آنتی‌اکسیدان را افزایش می‌دهد [۲۷]. در مطالعه ای دیگر که توسط Jalili و همکاران (۲۰۱۸) بر روی موش‌های دیابتی صورت گرفت آن‌ها نشان دادند که آنتی‌اکسیدان‌های موجود در گیاه *Falcaria Vulgaris* سبب افزایش پارامترهای اسپرم در رت‌های دیابتی می‌شود [۲۸]. نتایج ما نشان داد که مصرف روزانه ۰.۵ سی‌سی از عصاره ۲۰۰ میلی‌گرم بر کیلوگرم دانه پیاز می‌تواند متوسط قطر اپیتلیوم و در لومن را افزایش دهد. قطر اپیتلیوم نزدیک به گروهی بود که انسولین را دریافت می‌کردند. نتایج ما همچنین نشان داد که بیماری دیابت با افزایش قطر بافت فیبروماسکولار و توبول رابطه مستقیم دارد. دیابت همچنین می‌تواند باعث انقباض غشاء پایه و واکنش شدن اپیتلیوم شود اما این تغییرات در گروه‌هایی که عصاره پیاز مصرف می‌کردند، مشاهده نشد. در عصاره پیاز میزان بالایی از آنتی‌اکسیدان‌ها از قبیل فلاونوئیدها، فنول‌ها و ویتامین‌های A، E، C و K وجود دارد. ترکیبات فنول موجود در پیاز منبع قوی از آنتی‌اکسیدان محسوب می‌شود که در کاهش قند خون موثر است و توانایی مهار رادیکال‌های آزاد را دارد [۲۹]. گزارش شده است که ترکیبات فنول اثرات بیولوژیکی متعددی دارد که از جمله آن فعالیت آنتی‌اکسیدانی می‌باشد [۳۰]. پیاز یکی از غنی‌ترین منابع فلاونوئیدها می‌باشد که با مصرف آن در رژیم غذایی به طور قابل توجهی فلاونوئیدها نیز دریافت می‌شوند [۳۱]. این آنتی‌اکسیدان‌ها عامل اصلی حفاظت بافت اپیدیدیم در مقابل آسیب‌های هیستوپاتولوژی می‌باشند. گونه‌های فعال اکسیژن^{۳۲} که در میتوکندری تولید می‌شوند به عنوان محصولات متابولیسم اکسیداتیو در نظر گرفته می‌شوند [۳۲]. رادیکال‌های آزادی که در مسیرهای فیزیولوژیک مشابه تولید می‌شوند نیز در فرآیند مرگ سلولی مهار می‌شوند. دو نوع عمده از گونه‌های رادیکال آزاد، گونه‌های فعال اکسیژن و گونه‌های فعال نیتروژن^{۳۳} می‌باشند. در بدن فرد سالم، ROS و آنتی‌اکسیدان در تعادل هستند، اما در افراد دیابتی این تعادل به هم می‌ریزد و منجر به افزایش تولید ROS می‌شود که به دنبال آن آسیب سلولی و استرس اکسیداتیو را موجب می‌شود. مرگ سلولی عامل افزایش قطر بافت فیبروماسکولار و توبول بافت اپیدیدیم می‌باشد. در مقابل، ترکیبات آنتی‌اکسیدان پیاز در سرکوب مرگ سلولی هم از طریق تعدیل سطح رادیکال‌های آزاد نقش دارند [۳۳، ۳۴].

نتیجه گیری

در این مطالعه برای اولین بار اثر حفاظتی عصاره دانه پیاز بر بافت‌شناسی اپیدیدیم موش‌های صحرایی دیابتی شده توسط STZ بررسی شد. مطالعه

Reactive Nitrogen Species (RNS)^{۳۳}

Estradiol Valerate^{۲۷}
Reactive Oxygen Species (ROS)^{۳۲}

- cadmium-induced oxidative damage in rats. *Biological trace element research*, 2009. 129(1): p. 143-156.
19. Kamani, M., et al., Protective Effect of Alcoholic Extract of Garden Cress Seeds on the Histopathological Changes of the Ventral Prostate in Streptozotocin Diabetic Rats. *International Journal of Morphology*, 2017. 35(3).
 20. Pinheiro, L.S., et al., Protocol of insulin therapy for streptozotocin-diabetic rats based on a study of food ingestion and glycemic variation. *Scand. J. Lab. Anim. Sci*, 2011. 38(2): p. 117-127.
 21. Soudamani, S, T. Malini, and K. Balasubramanian, Effects of streptozotocin-diabetes and insulin replacement on the epididymis of prepubertal rats: histological and histomorphometric studies. *Endocrine research*, 2005. 31(2): p. 81-98.
 22. Kamani, M., et al., Protective Effect of *Lepidium sativum* Seed Extract on Histopathology and Morphology of Epididymis in Diabetic Rat Model. *International Journal of Morphology*, 2017. 35(2).
 23. Patel, D., et al., An overview on antidiabetic medicinal plants having insulin mimetic property. *Asian Pacific journal of tropical biomedicine*, 2012. 2(4): p. 320-330.
 24. Kaczmar, T., Herbal support for diabetes management. *Clin Nutr Insights*, 1998. 6(8): p. 1-4.
 25. Amori, R.E., J. Lau, and A.G. Pittas, Efficacy and safety of incretin therapy in type 2 diabetes: systematic review and meta-analysis. *Jama*, 2007. 298(2): p. 194-206.
 26. Kolodny, R.C., et al., Sexual dysfunction in diabetic men. *Diabetes*, 1974. 23(4): p. 306-309.
 27. Ghasemzadeh, A., et al., Effect of *Allium cepa* seeds ethanolic extract on experimental polycystic ovary syndrome (PCOS) apoptosis induced by estradiol-valerate. *Life Science Journal*, 2013. 10(SUPPL. 4): p. 170-175.
 28. Jalili, C., et al., Effect of *Falcaria vulgaris* extracts on sperm parameters in diabetic rats. *Andrologia*, 2018. 50(10): p. e13130.
 - potential. *Journal of ethnopharmacology*, 2002. : (1)81p. 81-100.
 7. Venkatesh, V., J. Sharma, and R. Kamal, A comparative study of effect of alcoholic extracts of *Sapindus emarginatus*, *Terminalia bellerica*, *Cuminum cyminum* and *Allium cepa* on reproductive organs of male albino rats. *Asian J. Exp. Sci* : (2-1)16. 2002, p. 51-63.
 8. Akash, M.S.H., K. Rehman, and S. Chen, Spice plant *Allium cepa*: Dietary supplement for treatment of type 2 diabetes mellitus. *Nutrition*, 2014. 30(10): p. 1128-1137.
 9. Khaki, A., et al., Evaluation of androgenic activity of *allium cepa* on spermatogenesis in the rat. *Folia morphologica*, 2009. 68(1): p. 45-51.
 10. Lu, P., et al., Antioxidation activity and protective effect of ginger oil on DNA damage in vitro. *Zhongguo Zhong yao za zhi= Zhongguo zhongyao zazhi= China journal of Chinese materia medica*, 2003. 28(9): p. 873-875.
 11. Bhosrekar, M.R., Semen production and artificial insemination. 1990.
 12. Amann, R., R. Hammerstedt, and D. Veeramachaneni, The epididymis and sperm maturation: a perspective. *Reproduction, fertility and development*, 1993. 5(4): p. 361-381.
 13. Gatti, J.-L., et al., Post-testicular sperm environment and fertility. *Animal reproduction science*, 2004. 82: p. 321-339.
 14. Rejraji, H., et al., Lipid remodeling of murine epididymosomes and spermatozoa during epididymal maturation. *Biology of reproduction*, 2006. 74(6): p. 1104-1113.
 15. Cornwall, G.A., New insights into epididymal biology and function. *Human reproduction update*, 2009. 15(2): p. 213-227.
 16. Kumari, K., B. Mathew, and K. Augusti, Antidiabetic and hypolipidemic effects of S-methyl cysteine sulfoxide isolated from *Allium cepa* Linn. *Indian journal of biochemistry & biophysics*, 1995. 32(1): p. 49-54.
 17. Ola-Mudathir, K.F., et al., Protective roles of onion and garlic extracts on cadmium-induced changes in sperm characteristics and testicular oxidative damage in rats. *Food and chemical toxicology*, 2008. 46(12): p. 3604-3611.
 18. Obioha, U.E., et al., Hepatoprotective potentials of onion and garlic extracts on

29. Azuma, K., et al., Lowering effects of onion intake on oxidative stress biomarkers in streptozotocin-induced diabetic rats. *Journal of clinical biochemistry and nutrition*, 2007. 40(2): p. 131-140.
30. Kähkönen, M.P., et al., Antioxidant activity of plant extracts containing phenolic compounds. *Journal of agricultural and food chemistry*, 1999. 47(10): p. 3954-3962.
31. Yang, E.-J., et al., Fermentation enhances the in vitro antioxidative effect of onion (*Allium cepa*) via an increase in quercetin content. *Food and chemical toxicology*, 2012. 50(6): p. 2042-2048.
32. Dinnen, R.D., Y. Mao, and R.L. Fine, The use of fluorescent probes in the study of reactive oxygen species in pancreatic cancer cells, in *Pancreatic Cancer*. 2013Springer. p. 321-329.
33. Agarwal, A., S. Gupta, and S. Sikka, The role of free radicals and antioxidants in reproduction. *Current opinion in obstetrics and gynecology*, 2006. 18(3): p. 325-332.
34. Agarwal, A. and S.S. Allamaneni^o, Free radicals and male reproduction. *J Indian Med Assoc*, 2011. 109: p. 184-7.