Gastric Perforation and Peritonitis Following Cesarean Section: A Rare Case Report and Review of Diagnostic Challenges

ARTICLE INFO
DOI: 1052547/sjrm.11.2.4

Article Type

Case Report

Authors

Nayereh Seyedi Moghadam[1], Mohammad Reza Nateghi[1,2 *]

1- Sarem Gynecology, Obstetrics and Infertility Research Center, Sarem Women's Hospital, Iran University of Medical Science (IUMS), Tehran, Iran.
2- Sarem Cell Research Center (SCRC), Sarem Women's Hospital, Tehran, Iran.

Corresponding Authors:
Mohammad Reza Nateghi; Sarem Gynecology, Obstetrics and Infertility Research Center, Sarem Women's Hospital, Iran University of Medical Sciences, Tehran, Iran.
Address: Sarem Women Hospital, Basij Square, Phase 3, Ekbatan Town, Tehran, Iran. Postal code: 1396956111, Phone: +98 (21) 44670888, Fax: +98 (21) 44670432.

Received: 02 July 2026
Accepted: 18 July 2026
e Published: 30 July 2026

Article History

ABSTRACT

Introduction: Gastric perforation is a rare but life-threatening surgical emergency, and its occurrence during the post-cesarean period is exceptionally uncommon. Owing to its nonspecific clinical manifestations, the diagnosis may be delayed, potentially resulting in generalized peritonitis, sepsis, and a significant increase in maternal mortality. Therefore, awareness of this rare complication in patients presenting with unusual symptoms after cesarean delivery is of considerable clinical importance. Herein, we report a rare case of gastric perforation associated with peritonitis following cesarean section.

Case Presentation: A 31-year-old woman presented to the Emergency Department of Sarem Super Specialty Hospital, Tehran, five days after undergoing a cesarean section, with complaints of dyspnea, abdominal pain, and severe anorexia. On initial examination, her blood pressure was 94/50 mmHg, heart rate was 115 beats/min, and oxygen saturation was 94% on room air. She had no fever, and there were no signs of surgical site infection. Abdominal examination revealed mild abdominal distension, while abdominal ultrasonography demonstrated free intraperitoneal fluid (ascites). Based on the clinical and imaging findings, gastrointestinal perforation was suspected, and the patient underwent emergency laparotomy. Intraoperative findings confirmed gastric perforation with generalized peritonitis. Surgical repair of the perforation, peritoneal lavage, and appropriate supportive care were performed. The postoperative course was uneventful, and the patient was discharged in good general condition on January 2, 2026.

Conclusion: Although gastric perforation following cesarean section is an extremely rare complication, it should be considered in postpartum women presenting with persistent abdominal pain, abdominal distension, or unexplained gastrointestinal or respiratory symptoms. Maintaining a high index of clinical suspicion, prompt imaging evaluation, and timely surgical intervention are essential for reducing morbidity and improving patient outcomes. This case highlights the importance of considering gastrointestinal perforation in the differential diagnosis of acute abdomen after cesarean delivery and may increase clinicians' awareness, facilitating earlier diagnosis and management in similar cases.

Keywords: Cesarean Section; Gastric Perforation; Perforated Peptic Ulcer; Peritonitis; Postpartum Period; Acute Abdomen; Case Report.

Copyright© 2026, ASP Ins. This open-access article is published under the terms of the Creative Commons Attribution-Noncommercial 4.0 International License which permits Share (copy and distribute the material in any medium or format) and Adapt (remix, transform, and build upon the material) under the Attribution-Noncommercial terms.

پرفوراسیون معده و پریتونیت پس از سزارین؛ گزارش یک مورد نادر و مروری بر چالش‌های تشخیصی

نیره سیدی مقدم[۱]، محمدرضا ناطقی[۱،۲*]

[۱] مرکز تحقیقات زنان زایمان و ناباروری صارم، بیمارستان فوق تخصصی صارم، دانشگاه علوم پزشکی ایران، تهران، ایران

[۲] مرکز تحقیقات سلولی-مولکولی و سلول‌های بنیادی صارم، بیمارستان فوق تخصصی صارم تهران، ایران

چکیده

مقدمه: پرفوراسیون معده یکی از اورژانس‌های نادر و تهدیدکننده حیات در جراحی عمومی است که بروز آن در دوره پس از سزارین بسیار غیرمعمول بوده و می‌تواند به دلیل علایم غیراختصاصی، تشخیص را با تأخیر مواجه سازد. عدم تشخیص به‌موقع این عارضه ممکن است منجر به پریتونیت منتشر، سپسیس و افزایش قابل توجه مرگ‌ومیر مادر شود. از این رو، آگاهی پزشکان از این عارضه نادر در بیماران دارای علایم غیرطبیعی پس از سزارین از اهمیت ویژه‌ای برخوردار است. در این مقاله، یک مورد نادر از پرفوراسیون معده همراه با پریتونیت در دوره پس از سزارین معرفی می‌شود.

معرفی مورد: بیمار، خانم ۳۱ ساله، پنج روز پس از انجام عمل سزارین در بیمارستان فوق تخصصی صارم تهران با شکایت از تنگی نفس، درد شکم و بی‌اشتهایی شدید به بخش اورژانس مراجعه کرد. در معاینه اولیه، فشار خون ۹۴/۵۰ میلی‌متر جیوه، تعداد ضربان قلب ۱۱۵ ضربه در دقیقه و اشباع اکسیژن خون ۹۴ درصد ثبت شد. تب و علایم عفونت در محل برش جراحی وجود نداشت، اما معاینه شکم، اتساع خفیف را نشان داد و سونوگرافی وجود مایع آزاد داخل شکمی (آسیت) را گزارش کرد. با توجه به یافته‌های بالینی و تصویربرداری، احتمال پرفوراسیون دستگاه گوارش مطرح شد و بیمار به‌صورت اورژانسی تحت لاپاراتومی قرار گرفت. در حین جراحی، پرفوراسیون معده همراه با پریتونیت تأیید شد و اقدامات درمانی لازم شامل ترمیم ضایعه، شست‌وشوی حفره صفاقی و مراقبت‌های حمایتی انجام گرفت. روند پس از عمل رضایت‌بخش بود و بیمار با بهبود وضعیت عمومی، از بیمارستان ترخیص شد.

نتیجه‌گیری: اگرچه پرفوراسیون معده پس از سزارین عارضه‌ای بسیار نادر است، اما باید در ارزیابی بیماران مبتلا به درد شکم پایدار، اتساع شکم، علایم گوارشی یا تنفسی غیرقابل توجیه در دوره پس از زایمان مدنظر قرار گیرد. حفظ شک بالینی، انجام سریع بررسی‌های تصویربرداری و مداخله جراحی به‌موقع، نقش اساسی در کاهش عوارض و بهبود پیامدهای درمانی این بیماران دارد. گزارش این مورد می‌تواند موجب افزایش آگاهی پزشکان نسبت به این تشخیص افتراقی نادر و تسهیل تشخیص زودهنگام در موارد مشابه شود.

کلیدواژه‌ها: سزارین؛ پرفوراسیون معده؛ پریتونیت؛ دوره پس از زایمان؛ شکم حاد؛ گزارش مورد.

تاریخ دریافت: ۱۴۰۵/۰۴/۱۱

تاریخ پذیرش: ۱۴۰۵/۰۴/۲۷

*نویسنده مسئول: محمدرضا ناطقی؛ مرکز تحقیقات زنان، زایمان و ناباروری صارم، بیمارستان فوق تخصصی صارم، دانشگاه علوم پزشکی ایران، تهران، ایران.

آدرس: تهران، شهرک اکباتان، فاز ۳، میدان بسیج، بیمارستان فوق تخصصی صارم.

کد پستی: ۱۳۹۶۹۵۶۱۱۱. تلفن: ۰۲۱۴۴۶۷۰۸۸۸. فکس: ۰۲۱۴۴۶۷۰۴۳۲.

مقدمه

سزارین یکی از شایع‌ترین اعمال جراحی در رشته زنان و زایمان است که امروزه با هدف حفظ سلامت مادر و جنین به‌طور گسترده در سراسر جهان انجام می‌شود [۱،۲]. اگرچه این عمل جراحی در اغلب موارد با ایمنی قابل قبول همراه است، اما همچنان می‌تواند با عوارض متعددی همراه باشد که برخی از آن‌ها تهدیدکننده حیات هستند [۳،۴]. عوارض شایع پس از سزارین شامل خونریزی، عفونت محل جراحی، آندومتریت، ترومبوآمبولی و آسیب به دستگاه ادراری است، در حالی که عوارض گوارشی به‌ویژه پرفوراسیون معده، از جمله عوارض بسیار نادر اما بالقوه کشنده این عمل محسوب می‌شوند [۵،۶].

پرفوراسیون معده یک اورژانس جراحی است که در اثر از بین رفتن تمام ضخامت دیواره معده، محتویات معده وارد حفره صفاقی شده و منجر به پریتونیت منتشر، پاسخ التهابی شدید، سپسیس و در نهایت شوک سپتیک می‌شود [۷]. در صورت عدم تشخیص و درمان به‌موقع، این عارضه با میزان بالایی از مرگ‌ومیر همراه خواهد بود. عوامل مختلفی از جمله زخم‌های استرسی، بیماری زخم پپتیک، مصرف داروهای ضدالتهاب غیراستروئیدی، عفونت *Helicobacter pylori*، ایسکمی دیواره معده و اتساع شدید معده به‌عنوان عوامل مستعدکننده پرفوراسیون معده شناخته شده‌اند؛ با این حال، در برخی بیماران به‌ویژه در دوران پس از زایمان، هیچ عامل خطر مشخصی یافت نمی‌شود [۸،۹].

تشخیص پرفوراسیون معده در دوره پس از سزارین با دشواری‌های فراوانی همراه است، زیرا علایم اولیه آن نظیر درد شکم، اتساع شکم، تهوع، بی‌اشتهایی، تاکی‌کاردی، تنگی نفس و کاهش تحمل خوراکی، ممکن است با تغییرات طبیعی پس از عمل جراحی یا سایر عوارض شایع دوران پس از زایمان اشتباه گرفته شوند [۱۰]. همین موضوع می‌تواند موجب تأخیر در تشخیص، گسترش پریتونیت و افزایش قابل توجه مرگ‌ومیر و عوارض مادری شود. ازاین‌رو، حفظ شک بالینی بالا در مواجهه با زنان دارای علایم غیرطبیعی پس از سزارین و انجام بررسی‌های تصویربرداری و مداخله جراحی به‌موقع، نقش تعیین‌کننده‌ای در بهبود پیامدهای بیماران دارد [۱۰،۱۱].

با توجه به نادر بودن این عارضه و محدود بودن گزارش‌های منتشرشده، معرفی موارد جدید می‌تواند آگاهی متخصصان زنان، جراحان عمومی و پزشکان اورژانس را نسبت به این تشخیص افتراقی افزایش داده و به تسریع روند تشخیص و درمان کمک کند. در این مقاله، موردی از پرفوراسیون معده همراه با پریتونیت در یک زن ۳۱ ساله که پنج روز پس از انجام سزارین با علایمی شامل تنگی نفس، درد شکم، بی‌اشتهایی شدید و آسیت مراجعه کرده بود، گزارش می‌شود. تشخیص سریع و انجام لاپاراتومی اورژانس منجر به درمان موفق بیمار و ترخیص وی با حال عمومی مناسب شد.

معرفی مورد

بیمار، خانم ۳۱ ساله، با سابقه یک بارداری منجر به زایمان، در تاریخ ۱۴۰۴/۰۹/۱۴ تحت عمل سزارین در بیمارستان فوق تخصصی صارم تهران قرار گرفت. حاصل بارداری، نوزاد ترم سالم با نمره آپگار ۹ و ۱۰ در دقایق اول و پنجم بود و دوره پس از عمل در ابتدا بدون عارضه خاصی سپری شد. پنج روز پس از انجام سزارین، بیمار با شکایت از تنگی نفس، درد منتشر شکم و بی‌اشتهایی شدید به بخش اورژانس مراجعه کرد. در شرح حال، تب، تهوع و استفراغ گزارش نشد. همچنین محل برش جراحی از نظر علایم عفونت بررسی شد که خشک بوده و شواهدی از ترشح، قرمزی یا بازشدگی زخم مشاهده نشد.

در معاینه اولیه، فشار خون بیمار ۵۰/۹۴ میلی‌متر جیوه، تعداد ضربان قلب ۱۱۵ ضربه در دقیقه و اشباع اکسیژن خون ۹۴ درصد در هوای اتاق بود. معاینه شکم، اتساع خفیف شکم را نشان می‌داد و حساسیت شکمی نیز وجود داشت. با توجه به علایم بالینی و احتمال بروز عوارض داخل شکمی، بررسی‌های پاراکلینیکی آغاز شد. سونوگرافی شکم وجود مایع آزاد داخل حفره صفاقی (آسیت) را نشان داد که با توجه به وضعیت بالینی بیمار، احتمال یک فرآیند پاتولوژیک داخل شکمی را مطرح می‌کرد (شکل ۱).

در ادامه، با انجام بررسی‌های تکمیلی و ارزیابی جراحی، تشخیص پرفوراسیون معده مطرح شد و بیمار به‌صورت اورژانسی تحت عمل لاپاراتومی قرار گرفت. در حین جراحی، پرفوراسیون معده همراه با پریتونیت تأیید شد. اقدامات درمانی شامل لاپاراتومی، ترمیم پرفوراسیون معده (گاستروتومی)، شست‌وشوی کامل حفره صفاقی و درمان حمایتی انجام شد. همچنین بیمار تحت آزمایش‌های تکمیلی و مراقبت‌های ویژه پس از عمل قرار گرفت. پس از جراحی، وضعیت عمومی بیمار به‌تدریج بهبود یافت و با دریافت درمان‌های دارویی، مراقبت‌های حمایتی و پیگیری‌های لازم، بدون بروز عارضه قابل توجه، در تاریخ ۱۴۰۴/۱۰/۱۲ با حال عمومی مناسب از بیمارستان ترخیص شد.

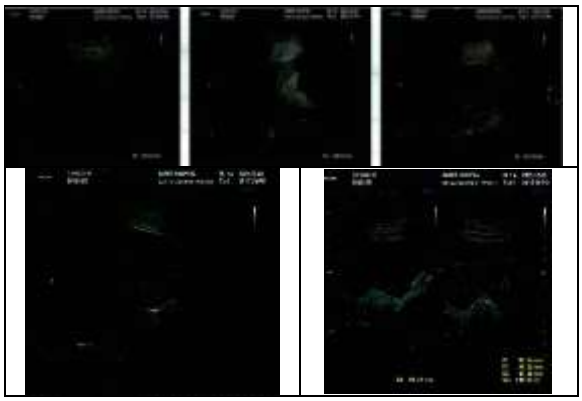

شکل ۱. یافته‌های تصویربرداری و داخل‌عملی بیمار مبتلا به پرفوراسیون معده پس از سزارین.

بحث

پرفوراسیون معده یکی از اورژانس‌های نادر اما بسیار جدی دستگاه گوارش است که در اثر از بین رفتن تمام ضخامت دیواره معده، محتویات معده به داخل حفره صفاقی نشت کرده و موجب پریتونیت شیمیایی و متعاقب آن پریتونیت باکتریایی، سپسیس و در نهایت نارسایی چند اندامی می‌شود [۱۲]. این عارضه، در صورت عدم تشخیص و درمان سریع، با میزان قابل توجهی از مرگ‌ومیر و عوارض شدید همراه است. شایع‌ترین علل پرفوراسیون معده شامل بیماری زخم پپتیک، زخم‌های ناشی از استرس، مصرف داروهای ضدالتهاب غیراستروئیدی، بدخیمی‌های معده، آسیب‌های تروماتیک و در مواردی ایسکمی دیواره معده است [۹،۱۳]. با این حال، بروز پرفوراسیون معده در دوره پس از زایمان، به‌ویژه پس از عمل سزارین، پدیده‌ای بسیار نادر محسوب می‌شود و تاکنون تنها تعداد محدودی مورد در منابع علمی گزارش شده است. تشخیص این عارضه در بیماران پس از سزارین می‌تواند با دشواری قابل توجهی همراه باشد، زیرا بسیاری از علایم اولیه مانند درد شکم، اتساع شکم، تهوع، بی‌اشتهایی، تاکی‌کاردی و حتی تنگی نفس، ممکن است به تغییرات طبیعی پس از جراحی یا سایر عوارض شایع دوران پس از زایمان نسبت داده شوند [۱۰،۱۴،۱۵]. این همپوشانی بالینی می‌تواند منجر به تأخیر در تشخیص و درمان شده و در نتیجه خطر پریتونیت منتشر، سپسیس و مرگ را افزایش دهد. بنابراین، در زنان پس از سزارین که با درد شکم پیشرونده یا علایم غیرمعمول مراجعه می‌کنند، پرفوراسیون دستگاه گوارش باید به عنوان یکی از تشخیص‌های افتراقی هرچند نادر، همواره مدنظر قرار گیرد.

در این مقاله، مورد یک خانم ۳۱ ساله معرفی شد که پنج روز پس از انجام عمل سزارین در بیمارستان فوق تخصصی صارم تهران با شکایت از درد شکم، تنگی نفس، بی‌اشتهایی شدید و اتساع خفیف شکم به اورژانس مراجعه کرد. بررسی‌های اولیه وجود مایع آزاد داخل شکمی را نشان داد و با توجه به شک بالینی، بیمار به‌صورت اورژانسی تحت لاپاراتومی قرار گرفت. در حین عمل، پرفوراسیون معده همراه با پریتونیت تأیید شد و با انجام ترمیم جراحی و مراقبت‌های حمایتی، بیمار با بهبود کامل از

بیمارستان ترخیص شد. اهمیت گزارش این مورد از چند جنبه قابل توجه است. نخست، پرفوراسیون معده پس از سزارین عارضه‌ای بسیار نادر است و آگاهی از آن می‌تواند پزشکان زنان و زایمان، جراحان عمومی و پزشکان اورژانس را نسبت به این تشخیص افتراقی حساس‌تر کند. دوم، بیمار حاضر بدون سابقه شناخته‌شده بیماری فعال معده و با علایمی نسبتاً غیراختصاصی مراجعه کرده بود؛ موضوعی که می‌تواند روند تشخیص را دشوار سازد. سوم، این گزارش بر اهمیت حفظ شک بالینی، استفاده به‌موقع از روش‌های تصویربرداری و مداخله جراحی فوری در پیشگیری از عوارض کشنده این بیماری تأکید می‌کند. همچنین، با توجه به محدود بودن گزارش‌های مشابه در منابع علمی، ارائه این مورد می‌تواند به گسترش شواهد موجود درباره تظاهرات بالینی، روند تشخیص و مدیریت درمانی این عارضه نادر کمک کند.

شیرزای و همکاران در سال ۲۰۲۰، در یک مطالعه شامل چهار مورد پرفوراسیون زخم پپتیک پس از سزارین، گزارش کردند که شایع‌ترین تظاهرات بیماران شامل درد حاد شکم، اتساع پیشرونده شکم، تاکی‌کاردی، ناپایداری همودینامیک و وجود مایع آزاد داخل صفاق در سونوگرافی بود [۱۰]. تمامی بیماران تحت لاپاراتومی قرار گرفتند، اما دو مورد به دلیل تأخیر در تشخیص و شدت بیماری فوت کردند. یافته‌های مطالعه حاضر با نتایج این پژوهش از نظر تظاهرات بالینی و ضرورت مداخله جراحی فوری همخوانی دارد؛ با این تفاوت که بیمار ما به دلیل تشخیص نسبتاً زودهنگام، انجام سریع لاپاراتومی و مدیریت چندتخصصی مناسب، با پیامد مطلوب درمان شد و بدون عارضه جدی از بیمارستان ترخیص گردید. این تفاوت، اهمیت تشخیص به‌موقع و مداخله سریع در بهبود پیش‌آگهی بیماران مبتلا به پرفوراسیون معده پس از سزارین را نشان می‌دهد [۱۰].

دو مورد پرفوراسیون گاسترودئودنال پس از سزارین در زنان جوان توسط Awoonor-Williams و همکاران در سال ۲۰۱۹ گزارش شد که هر دو بیمار با درد شدید شکم، علایم پریتونیت و وخامت سریع وضعیت عمومی مراجعه نمودند [۱۶]. علی‌رغم انجام مداخلات درمانی، هر دو بیمار به دلیل عوارض ناشی از پرفوراسیون و سپسیس جان خود را از دست دادند. نویسندگان بر این نکته تأکید کردند که پرفوراسیون گاسترودئودنال پس از سزارین، اگرچه عارضه‌ای بسیار نادر است، اما به دلیل سیر بالینی سریع و مرگ‌ومیر بالا، نیازمند تشخیص و مداخله فوری است. یافته‌های مطالعه حاضر با نتایج این گزارش از نظر تظاهرات اولیه بالینی، به‌ویژه درد شکم و ضرورت مداخله جراحی اورژانسی، همخوانی دارد. با این حال، برخلاف دو مورد گزارش‌شده که با پیامد نامطلوب همراه بودند، بیمار ما به دلیل مراجعه نسبتاً زودهنگام، تشخیص سریع، انجام لاپاراتومی اورژانس و درمان مناسب، با بهبودی کامل از بیمارستان ترخیص شد. این تفاوت، نقش تعیین‌کننده تشخیص زودهنگام، کنترل سریع آلودگی داخل صفاق و همکاری مؤثر تیم‌های زنان و جراحی در بهبود پیش‌آگهی بیماران را نشان می‌دهد [۱۶].

Hassane و همکاران در سال ۲۰۲۶، موردی از سپسیس پس از سزارین ناشی از پریتونیت ورنیکس کازئوزا (Vernix Caseosa Peritonitis) را گزارش کردند که بیمار پنج روز پس از سزارین با درد شدید شکم، استفراغ و افزایش قابل توجه شاخص‌های التهابی مراجعه کرده بود [۱۷]. در این مطالعه، یافته‌های اولیه تصویربرداری گمراه‌کننده بودند و تشخیص قطعی تنها پس از لاپاراتومی و بررسی آسیب‌شناسی امکان‌پذیر شد. نویسندگان تأکید کردند که پریتونیت پس از سزارین، حتی در صورت عدم وجود یافته‌های تصویربرداری اختصاصی، نیازمند شک بالینی بالا و مداخله جراحی به‌موقع است. یافته‌های مطالعه حاضر نیز از نظر زمان بروز علایم، تظاهر به‌صورت درد شکم و پریتونیت و ضرورت لاپاراتومی با این گزارش همخوانی دارد. با این حال، علت پریتونیت در بیمار ما پرفوراسیون معده بود، در حالی که در مطالعه حسنه و همکاران، واکنش التهابی ناشی از ورنیکس کازئوزا عامل اصلی بیماری محسوب می‌شد. با وجود تفاوت در اتیولوژی، هر دو مطالعه بر این نکته تأکید دارند که در بیماران دارای علایم غیرطبیعی پس از سزارین، نباید به یافته‌های اولیه تصویربرداری اکتفا کرد و تشخیص زودهنگام همراه با مداخله جراحی مناسب، نقش اساسی در بهبود پیامدهای بیماران دارد [۱۷].

نتیجه‌گیری

پرفوراسیون معده پس از سزارین، اگرچه عارضه‌ای بسیار نادر است، اما می‌تواند با پیشرفت سریع به پریتونیت، سپسیس و حتی مرگ مادر همراه باشد. به دلیل غیراختصاصی بودن علایم اولیه، تشخیص این عارضه مستلزم حفظ شک بالینی بالا، به‌ویژه در بیمارانی است که پس از سزارین با درد شکم پیشرونده، تاکی‌کاردی، اتساع شکم یا علایم غیرمعمول مراجعه می‌کنند. گزارش حاضر نشان می‌دهد که انجام به‌موقع بررسی‌های تصویربرداری، ارزیابی چندتخصصی و مداخله جراحی فوری، نقش تعیین‌کننده‌ای در بهبود پیامدهای بیماران دارد. همچنین، این مورد بر ضرورت در نظر گرفتن پرفوراسیون دستگاه گوارش در تشخیص افتراقی شکم حاد پس از سزارین تأکید می‌کند و می‌تواند به افزایش آگاهی پزشکان و کاهش تأخیر در تشخیص و درمان این عارضه نادر اما تهدیدکننده حیات کمک نماید.

ملاحضات اخلاقی

در انجام این پژوهش، تمامی اصول اخلاق در تحقیق‌های پزشکی و زیستی مطابق با بیانیه هلسینکی رعایت شد و حفظ حقوق، کرامت، و حریم رازداری شرکت کننده لحاظ شد.

تعارض منافع

در این مطالعه هیچگونه تعارض منافعی وجود ندارد.

منابع مالی

هزینه‌های این طرح توسط مرکز تحقیقات زنان، زایمان و ناباروری صارم تأمین گردیده است

منابع

1. Seyedi Moghadam N, Nateghi MR, Sanaye Naderi M, Saremi A. Sarem Suture: A Modified Cesarean Closure Technique. Sarem Journal of Medical Research 2025;10:57-63.

2. Shafti1 V, Azarboo A, Javidan A. Clinical Outcomes and Complications of Extraperitoneal Caesarean Section: A Systematic Review and Network Meta-Analysis. Sarem Journal of Medical Research 2025;10:209-25.

3. Mylonas I, Friese K. Indications for and Risks of Elective Cesarean Section. Deutsches Arzteblatt international 2015;112:489-95.

4. Imamovic F, Erović Vranešić A, Radonja S, Đido V. Complications and risks of cesarean birth. Knowledge International Journal 2023;60:4.

5. Duff P. Infection after cesarean delivery: diagnosis, pathophysiology, management, and prevention. American journal of obstetrics and gynecology 2026;233:S464-s82.

6. Larsson C, Djuvfelt E, Lindam A, Tunón K, Nordin P. Surgical complications after caesarean section: A population-based cohort study. PloS one 2021;16:e0258222.

7. Urooj B, Mehreen N, Laraibe M ,Khan Z, Samreen Z, Aziz B et al. The Causes of Gastrointestinal Tract Perforation and its Management. International Journal of Biosciences (IJB) 2022;20:91-155.

8. Murmu U, Kerketta Z, Rani K, Murari K, Baxla A, Sunny et al. Epidemiology and Outcomes of Peptic Ulcer Perforation: An Analytical Cross-Sectional Study From a Tertiary Care Hospital in India. Cureus 2025;17:e91206.

9. Chung KT, Shelat VG. Perforated peptic ulcer - an update. World journal of gastrointestinal surgery 2017;9:1-12.

10. Shirazi M, Zaban MT, Gummadi S, Ghaemi M. Peptic ulcer perforation after cesarean section; case series and literature review. BMC surgery 2020;20:110.

11. Davis S, Rizvi SA, Malik M, Nagy ME, Serag H. Unveiling Uncommon: Perforated Peptic Ulcer Mimicking Post-Cesarean Complications—A Case Report. Reports 2026;9:92.

12. Sigmon DF, Tuma F, Kamel BG, Cassaro S. in StatPearls (StatPearls Publishing Copyright © 2026, StatPearls Publishing LLC., 2026.)

13. Amalia R, Vidyani A, I'Tishom R, Efendi WI, Danardono E, Wibowo BP et al. The Prevalence, Etiology and Treatment of Gastroduodenal Ulcers and Perforation: A Systematic Review. Journal of clinical medicine 2024;13:

14. Wannamaker L, Jalla R, Zahler-Miller C. Post-Cesarean Gastric Rupture. North American Proceedings in Gynecology & Obstetrics 2021;1

15. Ntirushwa D, Rulisa S, Muhorakeye F, Bazzett-Matabele L, Rurangwa T, Small M. Gastric Rupture in Pregnancy: Case Series from a Tertiary Institution in Rwanda and Review of the Literature. AJP reports 6,2016:e436-e41.

16. Awoonor-Williams R, Turpin C, Yorke J, Sam-Awortwi Jnr W, Adinku MO, Agbeko AE et al. Two Cases of Gastroduodenal Perforation Following Cesarean Section. Journal of Medical Cases; Vol. 10, No. 5, May 2019 2019;

17. Hassane NA, Azarayesh M, Nabi SM, Alghayath S, Alsuwaidi N, Al Shafar HO et al. Post-cesarean Sepsis Secondary to Vernix Caseosa Peritonitis: A Diagnostic Challenge With Misleading Imaging. Cureus 2026;18:e104833.