

## Management of Acute Necrotizing Chorioamnionitis Associated with Umbilical Cord Panvasculitis: A Case Report

### ARTICLE INFO

DOI: 1052547/sjrm.10.4.5

### Article Type

Case Report

### Authors

Leila Alijani<sup>1</sup>, Hadis Mohammadian<sup>1</sup>,  
Maryam Sanaye Naderi<sup>1,2</sup>, Mohammad  
Reza Nateghi<sup>1,2\*</sup> 

1- Sarem Gynecology, Obstetrics and Infertility  
Research Center, Sarem Women's Hospital, Iran  
University of Medical Science (IUMS), Tehran,  
Iran.

2- Sarem Cell Research Center (SCRC), Sarem  
Women's Hospital, Tehran, Iran.

### \*Corresponding Authors:

Mohammad Reza Nateghi; Sarem  
Gynecology, Obstetrics and Infertility  
Research Center, Sarem Women's Hospital,  
Iran University of Medical Sciences, Tehran,  
Iran.

Address: Sarem Women Hospital, Basij  
Square, Phase 3, Ekbatan Town, Tehran, Iran.  
Postal code: 1396956111, Phone: +98 (21)  
44670888, Fax: +98 (21) 44670432.

### ABSTRACT

**Background and Objective:** Chorioamnionitis is a serious infectious complication of pregnancy associated with significant maternal and fetal morbidity and mortality. Acute necrotizing chorioamnionitis, particularly when accompanied by umbilical cord panvasculitis, represents a severe inflammatory process indicating fetal inflammatory response. This report aims to describe the diagnostic and therapeutic challenges in managing a case of acute necrotizing chorioamnionitis with panvasculitis in a high-risk pregnancy.

**Case Presentation:** A 29-year-old pregnant woman (G2P0Ab1) at 24 weeks of gestation, with a history of cervical cerclage and recurrent genital tract infections, was admitted with abdominal pain and vaginal bleeding. Despite the absence of classical signs of intra-amniotic infection, preterm premature rupture of membranes occurred, followed by worsening symptoms, leading to an emergency cesarean section. Intraoperative findings suggested severe intrauterine infection. Microbiological cultures revealed *Enterobacter cloacae* complex resistant to initial empirical antibiotics. Histopathological examination of the placenta and umbilical cord confirmed acute necrotizing chorioamnionitis with panvasculitis. Following antibiotic modification based on antibiogram results, the patient showed clinical improvement and was discharged in good condition.

**Conclusion:** This case highlights the importance of close surveillance of high-risk pregnancies after cervical cerclage, awareness of atypical presentations of intra-amniotic infection, and the critical role of placental pathology and targeted antibiotic therapy. Early recognition and timely multidisciplinary management are essential to reduce adverse maternal and fetal outcomes.

**Keywords:** Acute necrotizing chorioamnionitis, Umbilical cord panvasculitis, High-risk pregnancy.

Received: 14 January 2026  
Accepted: 14 February 2026  
e Published: 21 February 2026

### Article History

**کلیدواژه‌ها:** کوریوآمنیونیت حاد نکروزان، پان‌واسکولیت بند ناف، بارداری پرخطر.

تاریخ دریافت: ۱۴۰۴/۱۰/۱۹


تاریخ پذیرش: ۱۴۰۴/۱۱/۲۵

\***نویسنده مسئول:** محمدرضا ناطقی؛ مرکز تحقیقات زنان، زایمان و ناباروری صارم، بیمارستان فوق تخصصی صارم، دانشگاه علوم پزشکی ایران، تهران، ایران. آدرس: تهران، شهرک اکباتان، فاز ۳، میدان بسیج، بیمارستان فوق تخصصی صارم. کد پستی: ۱۳۹۶۹۵۶۱۱۱. تلفن: ۰۲۱۴۴۶۷۰۸۸۸. فکس: ۰۲۱۴۴۶۷۰۴۳۲.

### مقدمه

کوریوآمنیونیت یکی از عفونت‌های مهم و بالقوه تهدیدکننده در دوران بارداری است که با التهاب غشاهای جنینی و مایع آمنیوتیک مشخص می‌شود و اغلب به دنبال صعود میکروارگانسیم‌ها از دستگاه تناسلی تحتانی ایجاد می‌گردد<sup>[۱،۲]</sup>. این عارضه با افزایش قابل توجه عوارض مادری و جنینی از جمله زایمان زودرس، سپسیس نوزادی، مرگ داخل رحمی جنین و عوارض کوتاه‌مدت و بلندمدت نوزادی همراه است و همچنان یکی از چالش‌های اساسی در طب مادر و جنین محسوب می‌شود<sup>[۳،۴]</sup>. شیوع کوریوآمنیونیت در بارداری‌های پرخطر، به‌ویژه در موارد پارگی زودرس کیسه آب (PROM)، کوتاهی دهانه رحم و مداخلات تهاجمی نظیر سرکلایز دهانه رحم افزایش می‌یابد. اگرچه سرکلایز به‌عنوان یک روش مؤثر در پیشگیری از زایمان زودرس در زنان با نارسایی دهانه رحم شناخته می‌شود، اما خود می‌تواند زمینه‌ساز صعود عوامل عفونی و بروز التهاب داخل رحمی شود، به‌ویژه در شرایطی که همراه با عفونت‌های مکرر یا وجود اسلاژ داخل کیسه آب باشد<sup>[۵،۶]</sup>. از منظر پاتولوژیک، کوریوآمنیونیت به اشکال مختلفی تقسیم می‌شود که کوریوآمنیونیت حاد نکروزان یکی از شدیدترین و کمتر شایع‌ترین انواع آن به‌شمار می‌رود. این نوع با تخریب گسترده بافتی، نکروز غشاهای جنینی و پاسخ التهابی شدید مشخص می‌شود و معمولاً با پیامدهای نامطلوب‌تری نسبت به اشکال خفیف‌تر همراه است. در این شرایط، درگیری عروق بند ناف به‌صورت پان‌واسکولیت (Funisitis) نشان‌دهنده پاسخ التهابی سیستم ایمنی جنین بوده و بیانگر گسترش عفونت از محیط داخل رحمی به گردش خون جنینی است<sup>[۷]</sup>. پان‌واسکولیت بند ناف از نظر بالینی اهمیت ویژه‌ای دارد، زیرا با افزایش خطر سپسیس جنینی، نارسایی شدید نوزادی، آسیب‌های مغزی نظیر خونریزی داخل بطنی (IVH) و مرگ‌ومیر پری‌ناتال مرتبط است. حضور همزمان کوریوآمنیونیت حاد نکروزان و پان‌واسکولیت بند ناف، نشان‌دهنده یک فرآیند التهابی پیشرفته و تهاجمی بوده و نیازمند تصمیم‌گیری سریع و دقیق در خصوص زمان و روش ختم بارداری است<sup>[۸،۹]</sup>. تشخیص بالینی کوریوآمنیونیت همواره ساده نیست، زیرا در برخی موارد، علائم کلاسیک نظیر تب، تدرنس رحمی یا ترشحات واژینال بدبو ممکن است وجود نداشته باشد یا به‌طور ناقص بروز کند. در چنین شرایطی، تشخیص نهایی اغلب بر اساس یافته‌های پاتولوژیک جفت و بند ناف و نتایج کشت‌های

## مدیریت کوریوآمنیونیت حاد نکروزان همراه با پان‌واسکولیت بند ناف: گزارش یک مورد

لیلا علیجانی، حدیث محمدیان<sup>۱</sup>، مریم صنایع نادری<sup>۱،۲</sup>، محمدرضا ناطقی<sup>۱،۲</sup> 

<sup>۱</sup> مرکز تحقیقات زنان زایمان و ناباروری صارم، بیمارستان فوق تخصصی صارم، دانشگاه علوم پزشکی ایران، تهران، ایران  
<sup>۲</sup> مرکز تحقیقات سلولی-مولکولی و سلول‌های بنیادی صارم، بیمارستان فوق تخصصی صارم تهران، ایران

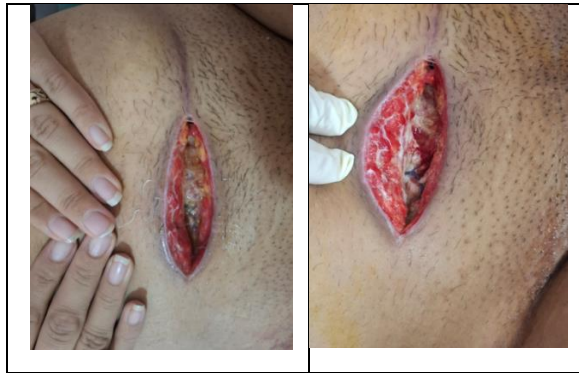### چکیده

**زمینه و هدف:** کوریوآمنیونیت یکی از عفونت‌های مهم دوران بارداری است که می‌تواند با پیامدهای جدی مادری و جنینی همراه باشد. شکل حاد نکروزان این بیماری، به‌ویژه در صورت همراهی با پان‌واسکولیت بند ناف، نشان‌دهنده یک فرآیند التهابی شدید و پیشرفته بوده و با افزایش مرگ‌ومیر پری‌ناتال و عوارض عفونی مادر مرتبط است. هدف از این مطالعه، گزارش و بررسی چالش‌های تشخیصی و درمانی یک مورد کوریوآمنیونیت حاد نکروزان همراه با پان‌واسکولیت بند ناف در یک بارداری پرخطر در بیمارستان فوق تخصصی صارم تهران بود.

**گزارش مورد:** بیمار خانم ۲۹ ساله، G2P0Ab1، در سن حاملگی ۲۴ هفته با سابقه سرکلایز دهانه رحم و عفونت‌های مکرر، با درد و خونریزی واژینال بستری شد. علی‌رغم عدم وجود علائم کلاسیک عفونت، پس از پارگی زودرس کیسه آب و تشدید علائم، سزارین اورژانسی انجام شد. در حین جراحی، شواهد بالینی عفونت شدید داخل رحمی مشاهده گردید. بررسی‌های میکروبیولوژیک رشد *Enterobacter cloacae* complex مقاوم به درمان‌های تجربی اولیه را نشان داد. یافته‌های پاتولوژیک جفت و بند ناف، تشخیص کوریوآمنیونیت حاد نکروزان همراه با پان‌واسکولیت را تأیید کرد. بیمار پس از اصلاح درمان آنتی‌بیوتیکی بر اساس آنتی‌بیوگرام، بهبود یافت و با حال عمومی مناسب ترخیص شد.

**نتیجه‌گیری:** این گزارش بر اهمیت پایش دقیق بیماران پرخطر پس از سرکلایز، توجه به علائم غیرکلاسیک عفونت داخل رحمی و نقش کلیدی بررسی پاتولوژیک جفت و آنتی‌بیوگرام در هدایت درمان تأکید دارد. شناسایی زود هنگام عفونت و تصمیم‌گیری به‌موقع می‌تواند در کاهش عوارض مادری و جنینی نقش تعیین‌کننده‌ای داشته باشد.

NICU و با هدف کاهش خطر عوارض عصبی جنینی از جمله خونریزی داخل بطنی (IVH)<sup>۱</sup>، تصمیم به انجام سزارین اورژانسی گرفته شد. در حین جراحی و پس از برش رحم و پارگی کیسه آب، بوی بسیار نامطبوع مایع آمنیوتیک استشمام شد که مطرح‌کننده عفونت داخل رحمی شدید بود. نمونه‌ای از مایع آمنیوتیک جهت کشت میکروبی ارسال شد و آنتی‌بیوتیک کلیندامایسین حین عمل برای بیمار تجویز گردید. نوزاد با آپگار صفر در دقیقه اول و پنجم متولد شد. بند ناف ظاهری رنگ‌پریده (Pale) داشت و ضایعات پتشی روی بدن جنین مشاهده شد (شکل ۱). جنین جهت بررسی‌های ژنتیک و انجام اتوپسی و جفت جهت بررسی پاتولوژیک ارسال گردید (شکل ۲). پس از عمل، با توجه به شک بالینی به عفونت شدید، مشاوره داخلی اورژانسی درخواست شد و درمان آنتی‌بیوتیکی وسیع‌الطیف شامل وانکومایسین و پپراسیلین-تازوباکتام آغاز شد. همچنین جهت پیشگیری از عوارض ترومبوآمبولیک، اونکسپارین برای بیمار تجویز گردید و کشت خون<sup>۲</sup> ارسال شد. از روز اول پس از عمل، بیمار دچار تب شد و شاخص‌های التهابی از جمله CRP افزایش یافت. نتایج کشت مایع آمنیوتیک و کشت خون رشد *Enterobacter Cloacae Complex* را نشان داد که مقاومت بالایی نسبت به آنتی‌بیوتیک‌های اولیه داشت. بر اساس نتایج آنتی‌بیوگرام، رژیم آنتی‌بیوتیکی بیمار به سفیکسیم و کوتریموکسازول تغییر یافت. علی‌رغم تداوم تب و افزایش CRP، بیمار در هیچ‌یک از ویزیت‌ها ظاهری Ill یا Toxic نداشت. در روز چهارم پس از عمل، محل زخم جراحی دچار ترشح بدبو شد. زخم باز و شستشو داده شد و نمونه ترشحات جهت کشت ارسال گردید که مجدداً رشد *Enterobacter Cloacae Complex* را نشان داد. پس از حدود سه روز از شروع آنتی‌بیوتیک‌های جدید، تب بیمار قطع شد و شاخص‌های التهابی روند کاهشی پیدا کرد. در نهایت، بیمار با حال عمومی خوب و پس از تکمیل دوره درمان، از بیمارستان مرخص شد.

Blood Culture<sup>۳</sup>

میکروبیولوژیک صورت می‌گیرد. این مسئله اهمیت بررسی دقیق جفت پس از زایمان را به‌عنوان یک ابزار تشخیصی ارزشمند برجسته می‌کند<sup>۱۰،۱۱</sup>.

از سوی دیگر، افزایش شیوع باکتری‌های گرم منفی مقاوم به آنتی‌بیوتیک، از جمله *Enterobacter cloacae complex*، چالش‌های جدیدی را در مدیریت درمانی کوریوآمنیونیت ایجاد کرده است. مقاومت آنتی‌بیوتیکی می‌تواند منجر به شکست درمان‌های تجربی اولیه، تداوم عفونت، افزایش مدت بستری و بروز عوارض پس از زایمان در مادر شود و لزوم استفاده از آنتی‌بیوگرام و بازنگری مکرر درمان را مطرح می‌سازد<sup>۱۲،۱۳</sup>.

با توجه به اهمیت تشخیص به‌موقع، انتخاب مناسب آنتی‌بیوتیک و تصمیم‌گیری سریع در بارداری‌های پرخطر همراه با PROM و سابقه سرکلاژ، گزارش موارد بالینی نادر می‌تواند نقش مهمی در افزایش آگاهی بالینی و بهبود رویکردهای درمانی ایفا کند. در این مقاله، به گزارش و مدیریت یک مورد کوریوآمنیونیت حاد نکروزان همراه با پانواسکولیت بند ناف که در بیمارستان فوق تخصصی صرم رخ داده است، پرداخته می‌شود؛ موردی که بر ضرورت پایش دقیق بیماران پس از سرکلاژ، توجه به علائم غیرکلاسیک عفونت و نقش حیاتی یافته‌های پاتولوژیک و میکروبیولوژیک در هدایت درمان تأکید دارد.

#### معرفی مورد

بیمار خانم ۲۹ ساله، باردار، G2P0Ab1L0، در سن حاملگی ۲۴ هفته با شکایت درد شکمی و خونریزی واژینال به بخش زایمان بیمارستان فوق تخصصی صرم مراجعه و بستری شد. بیمار سابقه یک مورد سقط در سن حاملگی ۲۰ هفته به‌دلیل نارسایی دهانه رحم را در بارداری قبلی داشت. در بارداری فعلی، به‌دنبال تشخیص کوتاهی دهانه رحم در سونوگرافی (۱۸-۱۹ هفته)، تحت سرکلاژ دهانه رحم قرار گرفته بود که این اقدام خارج از مرکز و توسط پزشک دیگر انجام شده بود. پس از انجام سرکلاژ، بیمار به‌دلیل عفونت‌های مکرر دستگاه تناسلی و مشاهده اسلاژ (Sludge) در سونوگرافی، چندین دوره درمان آنتی‌بیوتیکی شامل سفیکسیم و کلیندامایسین دریافت کرده بود. با وجود این درمان‌ها، بیمار در تاریخ ۱۴۰۴/۰۸/۱۶ به‌دلیل تشدید درد شکمی، خونریزی واژینال و کاهش طول سرویکس به حدود ۶ میلی‌متر، مجدداً بستری شد.

در زمان پذیرش، بیمار از نظر علائم سیستمیک عفونت فاقد تب، تندرست رحمی و ترشحات واژینال بدبو بود. با توجه به سن حاملگی و زنده در نظر گرفتن جنین، درمان محافظه‌کارانه شامل سولفات منیزیم و بتامتازون جهت بلوغ ریه جنین آغاز شد. با این حال، حدود ۷ تا ۸ ساعت پس از بستری، پارگی کیسه آب رخ داد و خروج واضح مایع آمنیوتیک مشاهده شد. به‌دلیل وجود خونریزی، تست آمینوشور منفی کاذب گزارش شد، اما آبریزش واضح بالینی وجود داشت. هم‌زمان، دردهای رحمی تشدید شد و در معاینه واژینال، دهانه رحم ۳ سانتی‌متر دیلاته و افسامان حدود ۴۰ تا ۵۰ درصد گزارش شد. با توجه به سن حاملگی وضعیت بریج جنین، پارگی کیسه آب و پس از انجام مشاوره‌های لازم با خانواده، پزشکی قانونی و تیم

Intraventricular Hemorrhage<sup>۱</sup>

دچار یک فرآیند التهابی شدید و پیشرفته شد که نهایتاً با پیامد نامطلوب جنینی و عوارض عفونی مادری همراه گردید. همچنین، شناسایی یک پاتوژن گرم منفی مقاوم به درمان‌های تجربی اولیه، بر ضرورت استفاده هدفمند از آنتی‌بیوگرام در مدیریت این بیماران تأکید دارد.

کوریوآمنیونیت به‌طور کلاسیک با علائمی نظیر تب مادر، تندرینس رحمی، تاکی‌کاردی مادر یا جنین و ترشحات واژینال بدبو شناخته می‌شود [۱۴]؛ با این حال، مطالعات متعددی نشان داده‌اند که در درصد قابل توجهی از موارد، به‌ویژه در سنین پایین حاملگی، این علائم ممکن است وجود نداشته باشد یا به‌صورت ناقص بروز کند [۱۵،۱۶]. یافته‌های این مطالعه با گزارش‌های پیشین همخوانی دارد که نشان می‌دهند کوریوآمنیونیت تحت‌بالینی می‌تواند بدون تظاهرات واضح بالینی پیشرفت کرده و تنها در بررسی‌های پاتولوژیک جفت و بند ناف تشخیص داده شود.

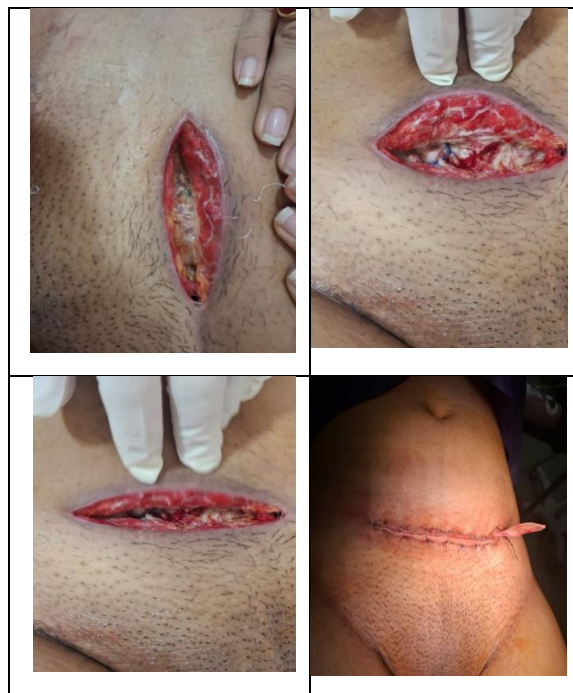در مطالعات قبلی، پارگی زودرس کیسه آب و کوتاهی دهانه رحم به‌عنوان مهم‌ترین عوامل خطر کوریوآمنیونیت معرفی شده‌اند. علاوه بر این، سرکلاژ دهانه رحم، اگرچه نقش مؤثری در پیشگیری از زایمان زودرس دارد، می‌تواند با افزایش خطر صعود عوامل عفونی همراه باشد، به‌ویژه در بیمارانی که سابقه عفونت‌های مکرر یا اسلاژ داخل کیسه آب دارند [۱۷،۱۸].

در این گزارش، وجود سابقه سرکلاژ، عفونت‌های مکرر پیش از بستری و PROM زودرس، همگی در راستای یافته‌های مطالعات پیشین بوده و بر نقش جمعی عوامل خطر در بروز عفونت داخل رحمی شدید تأکید می‌کنند.

از منظر پاتولوژیک، کوریوآمنیونیت حاد نکروزان یکی از شدیدترین اشکال التهاب داخل رحمی محسوب می‌شود که با تخریب گسترده بافتی و نکروز غشاها همراه است. مطالعات نشان داده‌اند که حضور پان‌واسکولیت بند ناف بیانگر پاسخ التهابی جنینی بوده و با افزایش قابل توجه خطر مرگ داخل رحمی، سپسیس جنینی و آسیب‌های عصبی نوزاد همراه است [۱۹،۲۰]. یافته‌های پاتولوژیک این کیس که وجود همزمان کوریوآمنیونیت نکروزان و پان‌واسکولیت را نشان می‌دهد، با نتایج گزارش‌های مشابه مطابقت داشته و شدت بالای فرآیند التهابی را تأیید می‌کند.

از نظر میکروبیولوژیک، اگرچه *Escherichia coli* و *Group B Streptococcus* شایع‌ترین عوامل کوریوآمنیونیت گزارش شده‌اند، اما در سال‌های اخیر افزایش شیوع باکتری‌های گرم منفی فرصت‌طلب و مقاوم، از جمله *Enterobacter cloacae complex* مورد توجه قرار گرفته است [۲۱]. مطالعات اخیر نشان داده‌اند که این پاتوژن‌ها اغلب به درمان‌های تجربی استاندارد پاسخ مناسبی نمی‌دهند و با افزایش مدت بستری، تب پایدار و عوارض پس از زایمان همراه هستند. در این کیس نیز مقاومت بالای عامل عفونی به آنتی‌بیوتیک‌های اولیه منجر به تداوم تب و افزایش شاخص‌های التهابی شد که تنها پس از اصلاح درمان بر اساس آنتی‌بیوگرام بهبود یافت؛ یافته‌ای که با گزارش‌های مشابه همخوانی دارد.

در زمینه تصمیم‌گیری درمانی، مطالعات متعدد بر اهمیت ختم به‌موقع بارداری در موارد مشکوک به عفونت داخل رحمی، به‌ویژه در حضور PROM و علائم پیش‌رونده، تأکید کرده‌اند. در این گزارش، تصمیم به انجام سزارین اورژانسی با هدف کاهش خطر عوارض عصبی جنینی، از



شکل ۱: نمای ماکروسکوپی و میکروسکوپی جفت و بند ناف در کوریوآمنیونیت حاد نکروزان

#### PATHOLOGY REPORT

CLINICAL DATA: GA: 24-25w, PROM, foul amniotic fluid and meconium passage

SPECIMEN: Placenta, delivery

#### MACROSCOPIC DESCRIPTION:

Specimen received in formalin and consists of a singleton placenta. The white cord measures 21cm in length by 1cm in maximal diameter. It inserts velamentously at the disc and contains three vessels on cut section. No true knots, edema or other lesions are noted. The turbid green fetal membranes attach normally at the disc. The placental weighs 367gr and measured 15x11x3cm. The fetal surface is unremarkable, and no thrombi in the chorionic plate vessels are grossly identified. The maternal surface is intact without disruption. Serial sections through the placental disc at 1cm intervals reveals spongy dark red parenchyma with no lesions.

#### BLOCK DESCRIPTION:

RSS in 1 block.

#### MICROSCOPIC DESCRIPTION:

Please see the diagnosis.

#### DIAGNOSIS: Placenta, delivery:

- Umbilical cord: Umbilical panvasculitis (stage 2, intermediate), mild-moderate inflammation (grade 1) [fetal inflammatory response]
- Fetal membrane: Necrotizing chorioamnionitis (stage 3, advanced) severe inflammation (grade 2) [maternal inflammatory response]
- Placental disc: No significant pathologic changes.

شکل ۲: گزارش پاتولوژیک جفت و بند ناف در کوریوآمنیونیت حاد نکروزان همراه با پان‌واسکولیت

#### بحث

هدف از گزارش این مورد، برجسته‌سازی چالش‌های تشخیصی و درمانی کوریوآمنیونیت حاد نکروزان همراه با پان‌واسکولیت بند ناف در یک بارداری پرخطر و تأکید بر اهمیت پایش دقیق بیماران پس از سرکلاژ دهانه رحم است. این کیس به‌ویژه از آن جهت حائز اهمیت است که علیرغم فقدان علائم کلاسیک عفونت داخل رحمی در زمان پذیرش، بیمار

2. Romero R, Pacora P, Kusanovic JP, Jung E, Panaitescu B, Maymon E et al. Clinical chorioamnionitis at term X: microbiology, clinical signs, placental pathology, and neonatal bacteremia - implications for clinical care. *Journal of perinatal medicine* 2021;49:275-98.
3. Zaki D, Balayla J, Beltempo M, Gazil G, Nuyt AM, Boucoiran I. Interaction of chorioamnionitis at term with maternal, fetal and obstetrical factors as predictors of neonatal mortality: a population-based cohort study. *BMC pregnancy and childbirth* 2020;20:454.
4. Boskabadi H, Zakerihamidi M. Evaluation of Maternal Risk Factors, Delivery, and Neonatal Outcomes of Premature Rupture of Membrane: A Systematic Review Study. *Journal of Pediatrics Review* 2019;7:77-88.
5. Zullo F, Di Mascio D. Management of cervical cerclage after preterm premature rupture of membranes: an argument for removal. *American journal of obstetrics & gynecology* 2025;7:101570.
6. van Dijk CE, Breuking SH, Jansen S, Limpens JCEJM, Kazemier BM, Pajkrt E. Perioperative complications of a transvaginal cervical cerclage in singleton pregnancies: a systematic review and meta-analysis. *American Journal of Obstetrics and Gynecology* 2023;228:521-34.e19.
7. Cappelletti M, Presicce P, Kallapur S. Immunobiology of Acute Chorioamnionitis. *Frontiers in Immunology* 2020;11:649.
8. Ducey J, Owen A, Coombs R, Cohen M. Vasculitis as part of the fetal response to acute chorioamnionitis likely plays a role in the development of necrotizing enterocolitis and spontaneous intestinal perforation in premature neonates. *European journal of pediatric surgery : official journal of Austrian Association of Pediatric Surgery ... [et al] = Zeitschrift fur Kinderchirurgie* 2015;25:284-91.
9. Villamor-Martinez E, Fumagalli M, Mohammed Rahim O, Passera S, Cavallaro G, Degraeuwe P et al. Chorioamnionitis Is a Risk Factor for Intraventricular Hemorrhage in Preterm Infants: A Systematic Review and Meta-Analysis. *Frontiers in physiology* 2018;9:1253.

جمله خونریزی داخل بطنی، اتخاذ شد که نشان‌دهنده ضرورت رویکرد چندتخصصی و تصمیم‌گیری سریع در چنین شرایط پیچیده‌ای است. در مجموع، نتایج این مطالعه با یافته‌های سایر پژوهش‌ها هم‌راستا بوده و نشان می‌دهد که کوریوآمنیونیت شدید می‌تواند حتی در غیاب علائم کلاسیک بالینی رخ دهد و با پیامدهای جدی مادری و جنینی همراه باشد. این گزارش بر اهمیت پایش دقیق بیماران پرخطر پس از سرکلاژ، توجه به نشانه‌های غیر اختصاصی عفونت، ارسال روتین جفت برای بررسی پاتولوژیک و استفاده زودهنگام از نتایج آنتی‌بیوگرام در مدیریت عفونت‌های مقاوم تأکید می‌کند.

#### نتیجه‌گیری

این گزارش موردی نشان می‌دهد که کوریوآمنیونیت شدید می‌تواند در بارداری‌های پرخطر، حتی در غیاب علائم کلاسیک عفونت داخل رحمی، به سرعت پیشرفت کند و با پیامدهای جدی مادری و جنینی همراه باشد. وجود همزمان کوریوآمنیونیت حاد نکروران و پان‌واسکولیت بند ناف بیانگر یک پاسخ التهابی پیشرفته بوده و اهمیت تصمیم‌گیری سریع و رویکرد چندتخصصی را برجسته می‌سازد. همچنین، افزایش شیوع پاتوژن‌های مقاوم به آنتی‌بیوتیک ضرورت استفاده از آنتی‌بیوگرام و بازنگری به‌موقع درمان‌های تجربی را آشکار می‌کند. پایش دقیق بیماران پس از سرکلاژ دهانه رحم، توجه به نشانه‌های غیر اختصاصی عفونت و ارسال روتین جفت برای بررسی پاتولوژیک می‌تواند نقش مهمی در بهبود پیامدهای بالینی و تدوین پروتکل‌های درمانی مؤثرتر ایفا کند.

#### ملاحظات اخلاقی

در انجام این پژوهش، تمامی اصول اخلاق در تحقیق‌های پزشکی و زیستی مطابق با بیانیه هلسینکی رعایت شد و حفظ حقوق، کرامت، و حریم رازداری شرکت‌کننده لحاظ شد.

#### تعارض منافع

در این مطالعه هیچگونه تعارض منافی وجود ندارد.

#### منابع مالی

هزینه‌های این طرح توسط مرکز تحقیقات زنان، زایمان و ناباروری صارم تأمین گردیده است.

#### منابع

1. Jung E, Romero R, Suksai M, Gotsch F, Chaemsaitong P, Erez O et al. Clinical chorioamnionitis at term: definition, pathogenesis, microbiology, diagnosis, and treatment. *Am J Obstet Gynecol* 2024;230:S807-s40.

- the 2016 Amsterdam consensus. *Modern Pathology* 2021;34:1074-92.
20. Kim CJ, Romero R, Chaemsaitong P, Chaiyasit N, Yoon BH, Kim YM. Acute chorioamnionitis and funisitis: definition, pathologic features, and clinical significance. *Am J Obstet Gynecol* 2015;213:S29-52.
  21. Miselli F, Cuoghi Costantini R, Creti R, Sforza F, Fanaro S, Ciccia M et al. *Escherichia coli* Is Overtaking Group B *Streptococcus* in Early-Onset Neonatal Sepsis. *Microorganisms* 2022;10.
  22. Jung E, Romero R, Suksai M, Gotsch F, Chaemsaitong P, Erez O et al. Clinical chorioamnionitis at term: definition, pathogenesis, microbiology, diagnosis, and treatment. *American Journal of Obstetrics & Gynecology* 2024;230:S807-S40.
  10. Tita AT, Andrews WW. Diagnosis and management of clinical chorioamnionitis. *Clinics in perinatology* 2010;37:339-54.
  11. Carter SWD, Neubronner S, Su LL, Dashraath P, Mattar C, Illanes SE et al. Chorioamnionitis: An Update on Diagnostic Evaluation. *Biomedicines* 2023;11:2922.
  12. Intra J, Carcione D, Sala RM, Siracusa C, Brambilla P, Leoni V. Antimicrobial Resistance Patterns of *Enterobacter cloacae* and *Klebsiella aerogenes* Strains Isolated from Clinical Specimens: A Twenty-Year Surveillance Study. *Antibiotics (Basel, Switzerland)* 2023;12:
  13. Rallis D, Giapros V, Serbis A, Kosmeri C, Baltogianni M. Fighting Antimicrobial Resistance in Neonatal Intensive Care Units: Rational Use of Antibiotics in Neonatal Sepsis. *Antibiotics* 2023;12:508.
  14. Derese TN, Wondafrash MD, Teka AM, Mideksa HS, Mario LD, Hundie TG et al. Chorioamnionitis and its associated factors among women admitted to the maternity unit of Public Hospitals in Addis Ababa, Ethiopia. *PLOS global public health* 2025;5:e0004467.
  15. Algerian K. Chorioamnionitis: Establishing a correlation between clinical and histological diagnosis. *Indian Journal of Pathology and Microbiology* 2020;63:44-48.
  16. Kay VR, Liang I, Turvey S, Vandersluis A, Norgaard A, Twiss J et al. Characteristics and Management of Chorioamnionitis at an Academic Centre in Ontario Before and After Implementation of an Order Set. *Journal of Obstetrics and Gynaecology Canada* 2024;46:102430.
  17. van der Krogt L, Malligiannis Ntalianis K, Resta C, Suff N, Shennan A, Story L. The role of cervical cerclage in preventing preterm birth. *European Journal of Obstetrics & Gynecology and Reproductive Biology* 2025;311:114060.
  18. Strong TH, Jr. Amnioinfusion with preterm, premature rupture of membranes. *Clinics in perinatology* 1992;19:399-409.
  19. Redline RW, Ravishankar S, Bagby CM, Saab ST, Zarei S. Four major patterns of placental injury: a stepwise guide for understanding and implementing