

Primary Retroperitoneal Mucinous Cystadenocarcinoma in Pregnancy (PRMC): A Very Rare Case Report, Diagnostic and Therapeutic Challenges


ARTICLE INFO

DOI: 1052547/sjrm.10.3.3

Article Type

Case Report

Authors

Mohammad Reza Nateghi^{1,2*} , Leila Alijani¹, Maryam Sanaye Naderi^{1,2}, Hadis Mohammadian¹

1- Sarem Gynecology, Obstetrics and Infertility Research Center, Sarem Women's Hospital, Iran University of Medical Sciences, Tehran, Iran.

2- Sarem Cell Research Center (SCRC), Sarem Women's Hospital, Tehran, Iran.

*Corresponding Authors:

Mohammad Reza Nateghi; Sarem Gynecology, Obstetrics and Infertility Research Center, Sarem Women's Hospital, Iran University of Medical Sciences, Tehran, Iran.

Address: Sarem Women Hospital, Basij Square, Phase 3, Ekbatan Town, Tehran, Iran. Postal code: 1396956111, Phone: +98 (21) 44670888, Fax: +98 (21) 44670432.

ABSTRACT

Introduction: Primary retroperitoneal mucinous cystadenocarcinoma (PRMC) is an exceedingly rare tumor, and its diagnosis during pregnancy poses significant challenges. The scarcity of clinical evidence and the complexity of differential diagnoses further complicate management. The aim of this report was to present and analyze a rare case of PRMC in pregnancy and to review the associated diagnostic and therapeutic considerations.

Case Presentation: A 46-year-old multiparous woman with a history of multiple pregnancies and repeated IVF cycles (the most recent with donor oocytes) was found to have a right adnexal cyst measuring 8 cm on routine ultrasound at 28 weeks of gestation. Tumor markers were within normal ranges, and the cyst showed no significant growth until 33 weeks. Based on a multidisciplinary decision and to ensure fetal lung maturity, the patient received betamethasone and magnesium sulfate. At 34 weeks, a cesarean section was performed via a midline incision, resulting in the delivery of a healthy infant with Apgar scores of 9 and 8. Intraoperatively, adnexa appeared normal; however, a retroperitoneal mass measuring approximately 9×8 cm was unexpectedly discovered and completely excised. Final histopathology confirmed PRMC. Postoperative follow-up, including colonoscopy, upper endoscopy, abdominopelvic CT scan, ultrasonography, and mammography, revealed no pathological findings.

Conclusion: This case demonstrates that PRMC may present during pregnancy with minimal clinical manifestations and normal tumor markers. Timely diagnosis, multidisciplinary decision-making, and appropriate timing of surgical intervention are critical for successful management. Comprehensive postoperative follow-up is essential to exclude secondary origins and to monitor for possible recurrence.

Keywords: Primary Retroperitoneal Mucinous Cystadenocarcinoma (PRMC); Pregnancy; Adnexal Cyst; Case Report.

Received: 22 September 2025

Accepted: 25 September 2025

e Published: 27 September 2025

Article History

نتیجه‌گیری: این گزارش موردی نشان می‌دهد که PRMC می‌تواند در دوران بارداری با تظاهر محدود و مارکرهای نرمال همراه باشد. تشخیص به‌موقع، تصمیم‌گیری چندتخصصی و انتخاب زمان مناسب جراحی از عوامل کلیدی در مدیریت موفق چنین بیماران محسوب می‌شوند. پیگیری‌های جامع پس از عمل برای رد منشأهای ثانویه و پایش احتمال عود بیماری ضروری است.

کلیدواژه‌ها: کارسینوم موسینوس خلف صفاقی اولیه؛ بارداری؛ کیست آدنکس؛ گزارش موردی.

تاریخ دریافت: ۱۴۰۴/۰۶/۳۱

تاریخ پذیرش: ۱۴۰۴/۰۷/۰۳

***نویسنده مسئول:** محمدرضا ناطقی؛ مرکز تحقیقات زنان، زایمان و ناباروری صرم، بیمارستان فوق تخصصی صرم، دانشگاه علوم پزشکی ایران، تهران، ایران. آدرس: تهران، شهرک اکباتان، فاز ۳، میدان بسیج، بیمارستان فوق تخصصی صرم. کد پستی: ۱۳۹۶۹۵۶۱۱۱. تلفن: ۰۲۱۴۴۶۷۰۸۸۸. فکس: ۰۲۱۴۴۶۷۰۴۳۲.

مقدمه

تومورهای موسینوس خلف صفاقی اولیه (PRMC)^۲ شامل انواع خوش‌خیم^۳، بینابینی^۴ و بدخیم^۵، از نئوپلاسم‌های بسیار نادر فضای خلف صفاق هستند، که عمدتاً در زنان گزارش شده‌اند و با تظاهرات بالینی ناپیوسته و طیف رفتاری از خوش‌خیم تا مهاجم شناخته می‌شوند^{۱،۲}. شیوع دقیق این نئوپلاسم‌ها مشخص نیست، اما مجموع گزارش‌ها نشان می‌دهد که موارد گزارش شده بسیار محدود هستند؛ برخی مطالعات مروری و متاآنالیزها تعداد موارد ثبت‌شده را چند ده مورد گزارش می‌کنند و بنابراین هر گزارش موردی جدید می‌تواند به افزایش فهم بالینی و تعیین خط‌مشی درمانی کمک شایانی نماید^{۳-۵}. این تومورها عموماً در زنان میانسال دیده می‌شوند؛ با این حال مواردی در محدوده سنی جوان‌تر یا حتی در مردان گزارش شده است^۶. از آنجا که PRMC در محل غیرمتعارف (خلف صفاق) رشد می‌کند و اغلب با ارگان‌های لگنی ارتباط مستقیم ندارد، به‌راحتی می‌تواند با کیست‌های تخمدانی یا دیگر کیست‌های شکمی اشتباه گرفته شود؛ بنابراین تشخیص افتراقی گسترده و رد منشأ ثانویه (مثلاً متاستازهای گوارشی یا ایپی‌تلیال تخمدان) ضروری است^۷. پاتوژنز PRMC به خوبی شناخته نشده است و چند نظریه مطرح وجود دارد: (۱) متاپلازی سلول‌های مزوتلیال/سلومیک^۶ که امروزه یکی از نظریه‌های مورد قبول است، (۲) بقا یا رشد بقایای اپیتلیالی تخمدان یا کانال مولرین^۷ و (۳) ارتباط با تومورهای تراتوما^۸ (مهاجرت یا تمایز از عناصر گامتیک)^{۸،۹}. شواهد مولکولی و موارد نادری از موتاسیون‌های مرتبط (مثلاً

کارسینوم موسینوس خلف صفاقی اولیه در بارداری: گزارش یک مورد بسیار نادر و چالش‌های تشخیصی و درمانی

محمدرضا ناطقی^{۱،۲*}، لیلا علیجانی^۱، مریم صنایع نادری^{۱،۲}، حدیث محمدیان^۱

^۱ مرکز تحقیقات زنان زایمان و ناباروری صرم، بیمارستان فوق تخصصی صرم، دانشگاه علوم پزشکی ایران، تهران، ایران
^۲ مرکز تحقیقات سلولی-مولکولی و سلول‌های بنیادی صرم، بیمارستان فوق تخصصی صرم تهران، ایران

چکیده

مقدمه: تومورهای موسینوس اولیه خلف صفاقی (PRMC)^۱ بسیار نادر بوده و تشخیص آن‌ها به‌ویژه در دوران بارداری با چالش‌های قابل توجهی همراه است. کمبود شواهد بالینی و محدودیت در تشخیص‌های افتراقی، مدیریت درمانی این بیماران را پیچیده‌تر می‌سازد. هدف از این گزارش، معرفی و تحلیل یک مورد نادر PRMC در دوران بارداری و مرور چالش‌های تشخیصی و درمانی مرتبط بود.

معرفی مورد: بیمار زن ۴۶ ساله با سابقه چندین بارداری و درمان‌های مکرر IVF (آخرین بارداری با تخمک‌هدایی)، در سونوگرافی روتین بارداری در هفته ۲۸، کیست آدنکس راست به ابعاد ۸ سانتی‌متر تشخیص داده شد. بررسی مارکرهای توموری در محدوده طبیعی بود و رشد کیست تا هفته ۳۳ تغییر قابل توجهی نداشت. با تصمیم تیم چندتخصصی و جهت بلوغ ریوی جنین، بیمار تحت درمان با بتامتازون و سولفات منیزیم قرار گرفت و بیمار در هفته ۳۴ تحت جراحی سزارین با برش میدلاین قرار گرفت و نوزاد سالم با آپگار ۸/۹ متولد گردید. در حین جراحی، آدنکس‌ها طبیعی بودند، اما توده‌ای خلف صفاقی، به ابعاد حدود ۸×۹ سانتی‌متر کشف و به‌طور کامل برداشته شد. بررسی پاتولوژیک نهایی، PRMC را تایید کرد. پیگیری‌های پس از عمل شامل کولونوسکوپی، اندوسکوپی، سی‌تی‌اسکن شکم و لگن، سونوگرافی و ماموگرافی بدون شواهد پاتولوژیک بود.

Malignant/Cystadenocarcinoma^۱
Coelomic Metaplasia^۲
Rests, Müllerian Rests) Epithelial Ovarian Rests (Epithelial^۳
Tumors Teratomatous^۴

Primary Retroperitoneal Mucinous Cystadenocarcinoma (PRMC)^۱
Primary Retroperitoneal Mucinous Cystadenocarcinoma (PRMC)^۲
Benign^۳
Borderline^۴

مارکرهای اختصاصی، نرمال بودن نتایج آزمایشگاهی در بسیاری از بیماران و احتمال کشف تصادفی توده در حین سزارین یا سایر جراحی‌های شکمی، ضرورت ثبت و تحلیل دقیق چنین مواردی را دوچندان می‌سازد. گزارش حاضر با ارایه جزئیات کامل بالینی، تصویربرداری، یافته‌های جراحی و پاتولوژیک، و روند پیگیری بیمار، می‌تواند به غنای شواهد موجود بی‌افزاید و راهنمایی برای پزشکان در مواجهه با موارد مشابه باشد. در نهایت، این گزارش اهمیت تشکیل تیم چندتخصصی، تصمیم‌گیری فردمحور، و انتخاب زمان بهینه برای مداخله جراحی در دوران بارداری را برجسته می‌سازد. بنابراین، ارایه این مورد نادر نه تنها به افزایش دانش علمی کمک می‌کند، بلکه می‌تواند در تدوین پروتکل‌های مراقبتی آینده نقش مهمی داشته باشد.

معرفی مورد

بیمار خانم ۴۶ ساله، $G_4P_1Ab_2Ep_1$ ، مراجعه‌کننده به بیمارستان فوق تخصصی صرم تهران بود. سابقه باروری وی شامل چندین بارداری ناشی از روش‌های کمک‌باروری (IVF) به شرح زیر بود: بارداری نخست تنها با β -hCG مثبت بدون ساک حاملگی، بارداری دوم به صورت پوچ^{۱۲} و بارداری سوم از نوع خارج‌رحمی^{۱۳} که منجر به سالپنژکتومی راست در یکی از بیمارستان‌های استان ایلام شد. بارداری اخیر با استفاده از تخمک‌دهایی انجام گرفت که نهایتاً منجر به تولد نوزاد زنده گردید. در شرح حال پزشکی بیمار، سابقه کم‌کاری تیروئید، لاپاراسکوپی تشخیصی همراه با بستن لوله‌های رحمی و نسبت فامیلی نزدیک با همسر (پسرخاله) گزارش شده بود.

در طول بارداری جاری، غربالگری‌های روتین و سونوگرافی‌های سریال انجام شد. به علت کوتاهی سرویکس، بیمار تحت سرکلاژ قرار گرفت. در سونوگرافی هفته ۲۸ بارداری، کیستی در آدنکس راست به قطر حدود ۸ سانتی‌متر مشاهده شد که احتمال بدخیمی مطرح گردید. ارزیابی تومورمارکرها (CA-125، CEA، CA-19-9) همگی در محدوده طبیعی بودند. در بررسی‌های پیگیری تا هفته ۳۳ بارداری، افزایش مختصر در اندازه کیست گزارش شد. به دنبال تشکیل توموربور در بیمارستان فوق تخصصی صرم، تصمیم به بستری بیمار گرفته شد و وی تحت درمان با سولفات منیزیم به‌عنوان نوروپروتکشن و بتامتازون جهت تسریع بلوغ ریوی جنین قرار گرفت.

در هفته ۳۴ بارداری، عمل سزارین با برش میدلاین انجام شد و نوزاد سالم با آپگار ۹ و ۸ متولد گردید. بررسی داخل شکمی نشان داد که هر دو آدنکس از نظر ظاهری طبیعی هستند و آپاندیس، امنتوم و روده‌ها نیز بدون پاتولوژی بودند. با این حال، توده‌ای کیستیک به ابعاد تقریبی ۸×۹ سانتی‌متر در فضای خلف صفاق راست مشاهده شد که فاقد چسبندگی به ساختارهای اطراف بود و به‌طور کامل و بدون عارضه برداشته و برای بررسی پاتولوژیک ارسال گردید.

KRAS/BRAF و غیره) به تدریج در مقالات موردی و کوچک گزارش می‌شود که نشان می‌دهد زیرگروه‌های مولکولی ممکن است در آینده مسیرهای جداسازی و درمانی را تعیین کنند^{۱۰}.

بسیاری از بیماران نشانه روشنی ندارند و توده‌ها ممکن است تا اندازه قابل توجهی بدون علائم جدی رشد کنند. سونوگرافی شکم و لگن اغلب اولین روش تصویربرداری است، ولی تفکیک بین توده خلف صفاقی و توده آدنکس می‌تواند دشوار باشد^{۱۱}. MRI برای تعیین موقعیت واقعی توده، ویژگی دیواره و غشاءها و شناسایی ندول‌های توپر داخل کیست، بسیار سودمند است. CT نیز در برنامه‌ریزی جراحی و ارزیابی ارتباط با ساختارهای مجاور اهمیت دارد. در بسیاری از موارد، مارکرهای توموری سرمی (CEA، CA19-9 و CA-125) نرمال باقی می‌مانند و بنابراین نباید به‌تنهایی به آن‌ها تکیه شود^{۱۲}. وجود PRMC در دوران بارداری لایه‌های تصمیم‌گیری را پیچیده‌تر می‌سازد. انتخاب زمان جراحی (حین بارداری یا هنگام سزارین و یا پس از زایمان)، خطرات ناشی از روش‌های تصویربرداری (هرچند MRI در حاملگی ایمن‌تر از CT تلقی می‌شود) و نیاز به هماهنگی تیمی بین مامایی، جراحی عمومی/متخصص لگن، رادیولوژی و پاتولوژی از جمله این چالش‌ها هستند. در عین حال، گزارش‌های موردی نشان می‌دهد که برخی توده‌ها حین سزارین به‌طور اتفاقی کشف می‌شوند و مورفولوژی پاتولوژیک (مثلاً وجود المان‌های بدخیمی یا بینابینی) تصمیم‌گیرنده درمان تکمیلی و پیگیری متعاقب آن است. در نتیجه، مدیریت باید فردمحور و مبتنی بر خطر بالینی، سن حاملگی و تمایل به حفظ حاملگی باشد^{۱۳}.

استخراج جراحی کامل توده^۹ با حفظ اصول آناتومیک، معمول‌ترین و غالباً تنها درمان قطعی است. نقش شیمی‌درمانی ادجوانت^{۱۰} به‌طور قطعی تعیین نشده و بسته به پاتولوژی نهایی (مثلاً بدخیم یا بینابینی)، پیشنهاد می‌شود. پیش‌آگاهی متغیر گزارش شده است؛ برخی موارد دوره بدون عود در سال‌ها را نشان می‌دهند و برخی موارد هم عود زودرس یا پیشرفت سریع داشته‌اند؛ بنابراین پیگیری درازمدت لازم است. مطالعات مروری اخیر تاکید دارند که معیارهایی برای طبقه‌بندی ریسک و طراحی پروتکل‌های پیگیری نیاز است^{۱۴}. با توجه به نادر بودن این تومور و تنوع اشکال بالینی و مسیرهای درمانی گزارش‌شده، هر مورد جدید، به‌ویژه موارد همراه با حاملگی، اطلاعات ارزشمندی برای تعیین رویه‌های بهینه فراهم می‌آورد. با وجود اینکه PRMC از جمله نئوپلاسم‌های بسیار نادر هستند، اطلاعات موجود درباره ویژگی‌های بالینی، رادیولوژیک و درمانی آن‌ها محدود و پراکنده است. در اغلب گزارش‌های پیشین، بیماران غیر باردار بوده‌اند و به همین دلیل، داده‌های علمی کافی درباره تداخل این بیماری با بارداری، تأثیر بر روند حاملگی، و بهترین رویکرد مدیریتی در این شرایط خاص وجود ندارد. از سوی دیگر، تشخیص افتراقی PRMC در حاملگی به علت هم‌پوشانی با کیست‌های آدنکس و محدودیت استفاده از برخی روش‌های تصویربرداری، دشوارتر می‌شود. علاوه بر این، نبود

^{۱۱} Blighted Ovum
^{۱۲} Ectopic Pregnancy (EP)

^۹ En Bloc Resection
^{۱۰} Adjuvant Chemotherapy
^{۱۱} Gravida, Para, Abortion, Ectopic Pregnancy

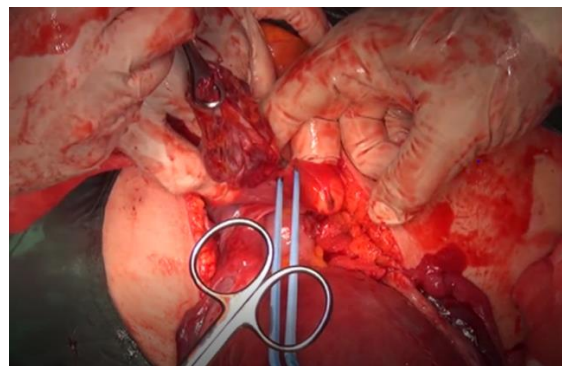
آدنکس را مطرح می‌کرد، یافته‌های حین عمل نشان دادند که آدنکس‌ها کاملاً طبیعی بوده و منبع ضایعه در فضای خلف صفاق قرار دارد. سوم، امکان برداشت کامل و آسان توده بدون درگیری ساختارهای مجاور وجود داشت که می‌تواند در بهبود پیش‌آگهی نقش کلیدی ایفا کند.

بررسی مطالعات پیشین نشان می‌دهد که اکثر موارد PRMC به‌طور اتفاقی در حین جراحی کشف می‌شوند و مشابه بیمار ما، اغلب توده‌ها فاقد چسبندگی یا تهاجم به ساختارهای مجاور هستند. برخی گزارش‌ها به عود یا بدخیمی مهاجم در پیگیری اشاره کرده‌اند، اما در بیمار ما با وجود پیگیری جامع شامل کولونوسکوپی، آندوسکوپی، تصویربرداری شکم و لگن، و ماموگرافی، هیچ منشأ ثانویه یا نشانه‌ای از عود مشاهده نشد. این یافته می‌تواند نشانگر اهمیت برداشت کامل اولیه و پایش دقیق پس از عمل باشد.

Linter-Kapišinská و همکاران در سال ۲۰۲۱ گزارشی از یک خانم ۳۸ ساله در دوران بارداری ارائه کردند که توده خلف‌صفاقی او به‌طور اتفاقی حین سزارین مشاهده شد. بیمار در طول بارداری بدون علامت بود و تنها مقاومت شکمی لمس می‌شد. بررسی‌های تصویربرداری (سونوگرافی، سی‌تی و ام‌آر‌آی) یک ضایعه کیستیک-جامد دوحفره‌ای را نشان دادند. در نهایت جراحی انتخابی با لاپاروتومی خط وسط انجام شد و توده به همراه آپاندکتومی پروفیلاکتیک خارج گردید. پاتولوژی، نوع بدخیم PRMC را تایید کرد. بیمار بدون عارضه ترخیص و در پیگیری بدون مشکل باقی ماند [۱۲]. نتایج آن‌ها با یافته‌های ما از این جهت مشابه است که هر دو مورد در زنان باردار با توده خلف‌صفاقی نسبتاً بی‌علامت تشخیص داده شدند و تشخیص قطعی تنها پس از برداشت کامل جراحی و بررسی پاتولوژیک حاصل شد. با این حال، تفاوت مهم آن است که در مطالعه آن‌ها توده ابتدا در سزارین مشاهده ولی همان زمان جراحی نشد و عمل اصلی به تعویق افتاد، در حالی که در مورد ما، برداشت تومور در همان اقدام جراحی اولیه صورت گرفت. این تفاوت می‌تواند ناشی از شرایط بالینی، تجربه تیم جراحی و نگرانی از عوارض احتمالی در حین زایمان باشد.

در سال ۲۰۲۱، موردی از یک خانم ۳۶ ساله باردار توسط طهماسبی و همکاران گزارش شد که در ۲۰ هفته‌گی حاملگی به‌طور تصادفی یک توده شکمی بزرگ (حدود ۸.۸×۹.۸×۱۱.۵ سانتی‌متر) ابتدا به‌عنوان توده تخمدانی تشخیص داده شد. مارکرهای توموری طبیعی بودند. در ۳۴ هفته‌گی، بیمار تحت عمل سزارین انتخابی قرار گرفت که طی آن رحم و ضمایم طبیعی بودند، اما توده خلف‌صفاقی مشاهده شد. به دلیل شرایط بالینی، در همان زمان جراحی برداشت توده انجام نشد و ۶ هفته بعد از سزارین، توده با عمل جراحی باز به‌طور کامل خارج گردید و بررسی پاتولوژی، آدنوکارسینومای مخاطی اولیه خلف‌صفاقی (PRMC) را نشان داد. بیمار بارداری بدون عارضه داشت، اما ۱۵ ماه بعد یک ضایعه ۲ سانتی‌متری مشکوک به عود گزارش شد [۱۷]. یافته‌های آنان با مطالعه ما مشابه است، از این نظر که در هر دو بیمار، توده در دوران بارداری کشف شد، مارکرهای سرمی طبیعی بودند و تشخیص قطعی تنها با بررسی بافت‌شناسی پس از برداشت تومور امکان‌پذیر شد. با این حال، تفاوت اساسی این است که در گزارش آن‌ها جراحی برداشت توده به تعویق افتاد

بررسی هیستوپاتولوژیک توده وجود PRMC را تأیید کرد. در پیگیری‌های بعدی شامل کولونوسکوپی، آندوسکوپی فوقانی، سی‌تی‌اسکن شکم و لگن، سونوگرافی شکم و پستان، و ماموگرافی هیچ‌گونه یافته پاتولوژیک یا منشأ ثانویه گزارش نشد. بیمار همچنان تحت پایش منظم قرار دارد و تاکنون علائمی از عود مشاهده نشده است.



شکل ۱. ظاهر توده موسینی خلف صفاق در حین عمل جراحی. در طول سزارین در هفته ۳۴ بارداری، یک توده کیستیک خلف صفاق به ابعاد تقریبی ۸×۹ سانتی‌متر به‌طور اتفاقی در خلف آدنکس راست شناسایی شد. ساختارهای آدنکس، از جمله تخمدان و لوله فالوپ، کاملاً طبیعی به نظر می‌رسیدند. توده به خوبی کپسوله شده بود، به راحتی از بافت‌های مجاور قابل جدا شدن بود و بدون عوارض حین عمل به‌طور کامل برداشته شد.

بحث

PRMC از نئوپلاسم‌های به‌غایت نادر محسوب می‌شود، که از نظر بالینی و پاتولوژیک شباهت‌های قابل توجهی با تومورهای اپی‌تلیالی تخمدان دارند، اما به علت محل بروز غیرمعمول در فضای خلف صفاق، ویژگی‌های افتراقی منحصربه‌فردی دارد [۱۵]. بیشتر موارد گزارش‌شده در زنان میانسال رخ داده و در اغلب آن‌ها توده‌ها تا زمان رسیدن به ابعاد بزرگ بدون علامت باقی مانده‌اند. در عین حال، تشخیص افتراقی این ضایعات با کیست‌های آدنکس، تومورهای دستگاه گوارش و ضایعات لنفاوی دشوار بوده و همین امر تشخیص زودهنگام را چالش‌برانگیز می‌سازد [۱۶]. وجود PRMC در بارداری، شرایطی پیچیده‌تر ایجاد می‌کند؛ زیرا بسیاری از علائم بالینی مانند درد شکمی یا احساس پری می‌توانند با تغییرات فیزیولوژیک حاملگی اشتباه گرفته شوند. علاوه بر این، محدودیت در استفاده از روش‌های تصویربرداری تشخیصی و نگرانی از خطرات احتمالی برای جنین، روند تشخیص را دشوارتر می‌کند. در چنین شرایطی، مارکرهای سرمی نیز ارزش تشخیصی محدودی دارند، چرا که در بسیاری از بیماران، همانند مورد حاضر، در محدوده طبیعی گزارش می‌شوند. بنابراین، در بیماران باردار با توده‌های لگنی یا شکمی باید احتمال ضایعات خلف صفاقی نیز مدنظر قرار گیرد [۱۳، ۱۷].

مورد معرفی شده در این مطالعه چند جنبه متمایز دارد. نخست، PRMC در بارداری به‌ندرت گزارش شده و داده‌های علمی درباره‌ی مدیریت آن بسیار محدود است. دوم، با وجود شواهد تصویربرداری که احتمال کیست

طولانی‌مدت شامل معاینات بالینی و تصویربرداری‌های دوره‌ای ضروری است. نتیجه دیگر این گزارش، اهمیت تصمیم‌گیری تیمی و چندتخصصی در دوران بارداری است. در شرایطی که انتخاب زمان مداخله می‌تواند بر بقای مادر و جنین اثرگذار باشد، هماهنگی بین متخصصان زنان و زایمان، جراحان عمومی، رادیولوژیست‌ها و پاتولوژیست‌ها نقشی اساسی در مدیریت موفق دارد. همچنین، تجربه این مورد نشان داد که ادغام درمان‌های حمایتی نظیر بتامتازون و سولفات منیزیم در برنامه مدیریتی به کاهش خطرات نوزادی و افزایش ایمنی مادر و جنین کمک می‌کند. در نهایت، گزارش حاضر بر اهمیت مستندسازی و انتشار موارد نادر تأکید دارد. هر گزارش جدید می‌تواند به درک بهتر تظاهرات بالینی، ویژگی‌های پاتولوژیک و مسیرهای درمانی PRMC کمک کرده و در شکل‌گیری پروتکل‌های استاندارد آتی نقش آفرین باشد. از این رو، ثبت چنین مواردی نه تنها ارزش علمی بلکه ارزش عملی در ارتقای کیفیت مراقبت از بیماران مشابه دارد.

ملاحظات اخلاقی

در انجام این پژوهش، تمامی اصول اخلاق در تحقیق‌های پزشکی و زیستی مطابق با بیانیه هلسینکی رعایت شد و حفظ حقوق، کرامت، و حریم رازداری شرکت‌کننده لحاظ شد.

تعارض منافع

در این مطالعه هیچگونه تعارض منافی وجود ندارد.

منابع مالی

هزینه‌های این طرح توسط مرکز تحقیقات زنان، زایمان و ناباروری صارم تأمین گردیده است.

منابع

1. Chaves, M. M., Castro, R., Mota-Vieira, L. & Carneiro, V. A rare case of a primary retroperitoneal mucinous cystic tumour with borderline malignancy and literature review. *BMJ case reports* 12, doi:10.1136/bcr-2019-230708 (2019).
2. Tomioka, M. et al. Primary Retroperitoneal Mucinous Cystadenocarcinoma in a Male Patient: A Case Report. *Current Oncology* 32, 500 (2025).
3. Myriokefalitaki, E. et al. Primary retroperitoneal mucinous cystadenocarcinoma (PRMCA): a systematic review of the literature and meta-analysis. *Archives of gynecology and obstetrics* 293, 709-720 (2016).

و پس از زایمان انجام شد، در حالی که در مورد ما برداشت در همان اقدام اولیه صورت گرفت. همچنین برخلاف بیمار ما که تاکنون بدون عود باقی مانده، بیمار آن‌ها دچار ضایعه عودکننده شد. این تفاوت‌ها احتمالاً به تفاوت‌های زیست‌شناسی تومور، زمان مداخله جراحی و کامل بودن برداشت توده مربوط باشد.

سومین مورد گزارش شده PRMC در بارداری توسط Hanhan و همکاران در سال ۲۰۱۴ معرفی شد. بیمار، خانم ۳۷ ساله (G5P5) بود که در ۲۹ هفتگی حاملگی به دلیل کشف یک توده کیستیک-جامد خلف‌صفاقی به مرکز ارجاع شد. MRI وجود جنین تک‌قلو و یک توده کیستیک را نشان داد و سطح CA19-9 بالاتر از حد نرمال بود. در ۳۰ هفتگی، لاپاراتومی اکتشافی انجام شد و توده خلف‌صفاقی بدون پارگی کپسول خارج گردید. روند بهبودی بدون عارضه بود و بیمار در ۳۸ هفتگی زایمان واژینال طبیعی داشت. در بررسی پاتولوژی PRMC تشخیص داده شد و بیمار طی ۲۴ ماه پیگیری بدون عود باقی ماند^[۱۸]. یافته‌های آنان از این جهت با مطالعه ما مشابه است که جراحی برداشت توده در همان دوران بارداری انجام شد و بیمار پیامد بارداری رضایت‌بخش داشت. تفاوت مهم، افزایش سطح CA19-9 در مورد آن‌ها در مقایسه با بیمار ما بود که مارکرها طبیعی بودند. علاوه بر این، آن‌ها تأکید کردند که کپسول تومور دست‌نخورده باقی مانده و همین موضوع احتمالاً در پیش‌آگهی خوب بیمار نقش داشته است. بنابراین می‌توان نتیجه گرفت که تفاوت در مارکرها و ویژگی‌های تومور (مانند وجود ندول‌های جداری) و زمان دقیق مداخله جراحی می‌تواند علت اختلاف در یافته‌ها و پیش‌آگهی بین دو مطالعه باشد. با توجه به مطالب ذکر شده، نتایج مطالعه ما تأکید می‌کند که در مدیریت توده‌های شکمی در بارداری باید احتمال ضایعات نادر مانند PRMC مدنظر قرار گیرد. تصمیم‌گیری چندتخصصی و انتخاب زمان مناسب جراحی، نقشی اساسی در تضمین سلامت مادر و جنین دارند. در حال حاضر، برداشت کامل جراحی تنها درمان قطعی شناخته شده برای PRMC است و نقش درمان‌های دارویی یا شیمی‌درمانی همچنان نیازمند شواهد بیشتری است. در نهایت، پیگیری منظم و درازمدت بیماران الزامی است، زیرا حتی در موارد بدون عود اولیه نیز احتمال بروز دیررس گزارش شده است.

نتیجه‌گیری

PRMC از جمله نئوپلاسم‌های به‌غایت نادر است که تشخیص آن به‌ویژه در بارداری با چالش‌های فراوانی همراه می‌باشد. مورد حاضر نشان داد که این تومور می‌تواند در دوران حاملگی با تظاهرات بالینی حداقلی، یافته‌های تصویربرداری مبهم و مارکرهای توموری نرمال همراه باشد و تنها در جریان جراحی به‌طور اتفاقی شناسایی شود. این ویژگی‌ها ضرورت توجه بیشتر به تشخیص افتراقی ضایعات خلف‌صفاقی را در بیماران باردار با توده‌های لگنی یا شکمی برجسته می‌سازد. برداشت کامل جراحی، همانند آنچه در بیمار ما انجام شد، همچنان تنها رویکرد درمانی مؤثر محسوب می‌شود و می‌تواند احتمال عود را به حداقل برساند. با این حال، به دلیل گزارش‌های پراکنده از عود یا پیشرفت بیماری در سایر بیماران، پیگیری منظم و

13. Linter-Kapišinská, M., Majernik, J., Ryška, A. & Ninger, V. Primary retroperitoneal mucinous cystadenocarcinoma in pregnancy - case report. *Rozhledy v chirurgii : mesicnik Ceskoslovenske chirurgicke spolecnosti* 100, 357-360, doi:10.33699/pis.2021.100.7.357-360 (2021).
14. Lee, S. E., Oh, H. C., Park, Y. G., Choi, Y. S. & Kim, M. K. Laparoscopic excision of primary retroperitoneal mucinous cystadenoma and malignant predicting factors derived from literature review. *International journal of surgery case reports* 9, 130-133, doi:10.1016/j.ijscr.2015.02.050 (2015).
15. Mudhher, R. et al. Literature review and robotic management of a rare case of primary retroperitoneal mucinous cystadenoma. *Radiology Case Reports* 19, 5798-5803, doi:https://doi.org/10.1016/j.radcr.2024.08.057 (2024).
16. Mori, A. et al. A Giant Primary Retroperitoneal Serous Cystadenoma: Case Report and Review of Retroperitoneal Cysts. *Surgery journal (New York, N.Y.)* 3, e32-e37, doi:10.1055/s-0037-1599820 (2017).
17. Tahmasebi, F., Morje, M., Jamall, H., Polson, A. & Deo, N. Primary retroperitoneal mucinous tumours diagnosed in pregnancy: a case report and literature review. *International Journal of Women's Health*, 649-653 (2019).
18. Hanhan, H. M. et al. Primary retroperitoneal mucinous cystadenocarcinoma during pregnancy. *Journal of Obstetrics and Gynaecology* 34, 535-538, doi:10.3109/01443615.2014.910501 (2014).
4. Pesapane, F., Renterghem, S., Patella, F., De Visschere, P. & Villeirs, G. A Case Report and a Literature Review of Primary Retroperitoneal Mucinous Cystadenoma: The Importance of Imaging in Diagnosis and Management. *Future Oncology* 14, doi:10.2217/fon-2017-0649 (2018).
5. Myriokefalitaki, E. et al. Primary retroperitoneal mucinous cystadenocarcinoma (PRMCa): a systematic review of the literature and meta-analysis. *Archives of gynecology and obstetrics* 293, doi:10.1007/s00404-015-3975-8 (2016).
6. Joldoshova, A., Belousova, T., Cai, Z. & Billah, S. Primary retroperitoneal mucinous cystic neoplasm leading to multifocal invasive adenocarcinoma of the small and large intestine. *Human Pathology: Case Reports* 22, 200419, doi:https://doi.org/10.1016/j.ehpc.2020.200419 (2020).
7. Lee, S. Y. & Han, W. C. Primary Retroperitoneal Mucinous Cystadenoma. *Annals of coloproctology* 32, 33-37, doi:10.3393/ac.2016.32.1.33 (2016).
8. Sourial, S., Tempest, N. & Hapangama, D. K. Theories on the pathogenesis of endometriosis. *International journal of reproductive medicine* 2014, 179515, doi:10.1155/2014/179515 (2014).
9. Lee, S. A. et al. Primary retroperitoneal mucinous cystadenocarcinoma: a case report and review of the literature. *The Korean journal of internal medicine* 22, 287-291, doi:10.3904/kjim.2007.22.4.287 (2007).
10. Leponce, S., Buxant, F. & Noël, J. C. Primary retroperitoneal mucinous carcinoma with BRAF, KIT, NF2, and AR mutations: A case report and review of the literature. *Case reports in women's health* 45, e00681, doi:10.1016/j.crwh.2025.e00681 (2025).
11. de León, D. C. et al. Primary retroperitoneal mucinous cystadenocarcinoma: report of two cases. *World journal of surgical oncology* 5, 5, doi:10.1186/1477-7819-5-5 (2007).
12. Lee, J. et al. MR Imaging of Primary Retroperitoneal Mucinous Cystadenocarcinoma in Pregnant Woman. *J Korean Soc Magn Reson Med* 17, 243-248 (2013).