

Successful Management of a Case of Heterotopic Pregnancy at Sarem Women's Hospital

ARTICLE INFO

DOI: 1052547/sjrm.10.2.8

Article Type

Case Report

Authors

Mohammad Reza Nateghi^{1,2*} , Homa Bahrami¹

1- Sarem Gynecology, Obstetrics and Infertility Research Center, Sarem Women's Hospital, Iran University of Medical Sciences, Tehran, Iran.

2- Sarem Cell Research Center (SCRC), Sarem Women's Hospital, Tehran, Iran.

*Corresponding Authors:

Mohammad Reza Nateghi; Sarem Gynecology, Obstetrics and Infertility Research Center, Sarem Women's Hospital, Iran University of Medical Sciences, Tehran, Iran.

Address: Sarem Women Hospital, Basij Square, Phase 3, Ekbatan Town, Tehran, Iran. Postal code: 1396956111, Phone: +98 (21) 44670888, Fax: +98 (21) 44670432.

Received: 06 September 2025

Accepted: 16 September 2025

e Published: 17 September 2025

Article History

ABSTRACT

Introduction: Heterotopic pregnancy (HP), defined as the simultaneous occurrence of intrauterine and ectopic pregnancies, is extremely rare in natural conception. However, its incidence has been increasing with the widespread use of ovulation induction agents and assisted reproductive technologies (ART). HP poses a significant diagnostic challenge, as the confirmation of an intrauterine pregnancy may lead clinicians to overlook the possibility of a concurrent ectopic pregnancy. Failure to establish an early diagnosis can result in tubal rupture, intra-abdominal hemorrhage, maternal morbidity or mortality, and loss of the intrauterine pregnancy.

Case Presentation: We report the case of a 29-year-old primigravida with a history of clomiphene citrate use, who presented on September 24, 2021, to the emergency department of Sarem Subspecialty Hospital with acute severe abdominal pain, nausea, and two episodes of syncope. A twin intrauterine pregnancy at 12 weeks' gestation had been documented on ultrasound one day earlier. On admission, she was hemodynamically unstable, with a blood pressure of 60/80 mmHg, cold sweating, and tachycardia. Emergency ultrasonography revealed a large amount of free intraperitoneal fluid. The patient was immediately taken for laparotomy, during which approximately 500 mL of blood and clots were evacuated. The uterus and right adnexa appeared normal; however, a fetus with its placenta was identified adjacent to the left ovary with active bleeding. Following removal of the ectopic gestation and hemostasis, a left salpingectomy was performed. The patient was transferred to the ICU and discharged three days later in good general condition, with a viable intrauterine singleton pregnancy confirmed by ultrasound. The pregnancy progressed uneventfully, and at 37 weeks, she underwent cesarean section due to marginal placenta, resulting in the delivery of a healthy male infant weighing 3200 g with Apgar scores of 9 and 10.

Conclusion: This case highlights the importance of maintaining a high index of suspicion for heterotopic pregnancy, even in the presence of a confirmed intrauterine pregnancy. Prompt diagnosis and timely surgical intervention are crucial for maternal survival and preservation of the intrauterine gestation. Reporting such cases contributes to greater clinical awareness, facilitates earlier recognition, and supports optimal management strategies in similar scenarios.

Keywords: Heterotopic Pregnancy; Ectopic Pregnancy; Clomiphene Citrate; Laparotomy; Salpingectomy; Maternal and Neonatal Outcomes.

ادامه، بارداری تا هفته ۳۷ ادامه یافت و طی سزارین به علت جفت مارژینال، نوزاد پسر سالم با وزن ۳۲۰۰ گرم و آپگار ۱۰/۹ متولد گردید. نتیجه گیری: این گزارش موردی، اهمیت توجه بالینی به احتمال بارداری هتروتوپیک را حتی در حضور بارداری داخل رحمی تأیید شده نشان می‌دهد. تشخیص سریع و مداخله جراحی به موقع نقش حیاتی در حفظ جان مادر و تداوم بارداری داخل رحمی ایفا می‌کند. ثبت چنین مواردی می‌تواند موجب افزایش آگاهی پزشکان، بهبود تشخیص زودهنگام و انتخاب درمان مناسب در شرایط مشابه گردد.

کلیدواژه‌ها: بارداری هتروتوپیک؛ حاملگی خارج رحمی؛ کلومیفن؛ لاپاراتومی؛ سالپنژکتومی؛ پیامد مادری-جنینی.

تاریخ دریافت: ۱۴۰۴/۰۶/۱۵

تاریخ پذیرش: ۱۴۰۴/۰۶/۲۵

*نویسنده مسئول: محمدرضا ناطقی؛ مرکز تحقیقات زنان، زایمان و ناباروری صرم، بیمارستان فوق تخصصی صرم، دانشگاه علوم پزشکی ایران، تهران، ایران. آدرس: تهران، شهرک اکباتان، فاز ۳، میدان بسیج، بیمارستان فوق تخصصی صرم. کد پستی: ۱۳۹۶۹۵۶۱۱۱. تلفن: ۰۲۱۴۴۶۷۰۸۸۸. فکس: ۰۲۱۴۴۶۷۰۴۳۲.

مقدمه

بارداری هتروتوپیک (HP)^۱ وضعیتی است که در آن بارداری داخل رحمی (IUP)^۲ و بارداری خارج رحمی (EP)^۳ به طور همزمان وجود دارند. هر چند این حالت کلی نادر است، اما با افزایش استفاده از روش‌های کمک باروری مانند تحریک تخمک گذاری^۴، تکنیک‌های کمک باروری (ART)^۵، وقوع بیشتر بیماری‌های آمیزشی و التهابی لگنی، بروز آن رو به افزایش بوده است^[۱]. این نوع بارداری برای اولین بار توسط Bright و Gaupp در سال ۱۹۹۰ در طی اتوپسی مشخص و گزارش شد^[۲].

شیوع HP در بارداری‌های طبیعی بسیار پایین است که تقریباً ۱ در ۳۰,۰۰۰ بارداری گزارش شده است^[۲]. اما وقتی خانم‌ها از تحریک تخمک گذاری (مثلاً با کلومیفن سترات) یا ART استفاده می‌کنند، این میزان به مراتب بالاتر می‌رود؛ در برخی مطالعات، تا ۱ در ۹۰۰ برای کلومیفن، و در موارد ART تا ۱ درصد یا بیشتر گزارش شده است^[۴]. عوامل مخاطره‌ای که در تحقیقات مختلف بیان شده‌اند، شامل استفاده از داروهای تحریک تخمک گذاری، ART، سابقه آسیب یا جراحی در لوله‌ها یا مناطق لگن، بیماری التهابی لگن و سابقه حاملگی خارج رحمی بودند^[۵،۶].

تشخیص HP چالش‌برانگیز است، چون حضور بارداری داخل رحمی معمولاً باعث می‌شود تا پزشک اطمینان نسبی حاصل کند که هیچ بارداری خارج رحمی وجود ندارد؛ در حالی که این تصور می‌تواند گمراه کننده باشد^[۷]. علائم بالینی شامل درد سوپراپوبیک یا ابدومینال شدید، تهوع، غش^۶

معرفی موفقیت آمیز یک مورد بارداری هتروتوپیک (Heterotopic Pregnancy) در بیمارستان فوق تخصصی صرم تهران

محمدرضا ناطقی^{۱،۲} ID، هما بهرامی^۱

^۱ مرکز تحقیقات زنان زایمان و ناباروری صرم، بیمارستان فوق تخصصی صرم، دانشگاه علوم پزشکی ایران، تهران، ایران
^۲ مرکز تحقیقات سلولی-مولکولی و سلول‌های بنیادی صرم، بیمارستان فوق تخصصی صرم تهران، ایران

چکیده

زمینه: بارداری هتروتوپیک (Heterotopic Pregnancy) وجود همزمان بارداری داخل رحمی و خارج رحمی است که در بارداری‌های طبیعی نادر بوده، ولی با افزایش استفاده از داروهای تحریک تخمک گذاری و روش‌های کمک باروری شیوع آن رو به افزایش است. این وضعیت از نظر تشخیصی چالش‌برانگیز است، زیرا وجود بارداری داخل رحمی می‌تواند پزشک را از احتمال بارداری خارج رحمی غافل کند. در صورت عدم تشخیص به موقع، پارگی و خونریزی داخل شکمی می‌تواند منجر به مرگومیر مادر و از دست رفتن بارداری داخل رحمی گردد.

معرفی مورد: خانم ۲۹ ساله، نخستین بارداری، با سابقه مصرف کلومیفن، در تاریخ ۱۴۰۰/۰۷/۰۲ به علت درد شدید ناگهانی شکمی، تهوع و دو بار غش به اورژانس بیمارستان فوق تخصصی صرم تهران مراجعه نمود. در سونوگرافی روز قبل بارداری دوقلویی ۱۲ هفته گزارش شده بود. در بدو ورود علائم همودینامیک ناپایدار شامل فشار خون ۸۰/۶۰ میلی‌متر جیوه، تعریق، سرد و تاکی‌کاردی وجود داشت. سونوگرافی اورژانسی نشان‌دهنده مقدار قابل توجهی خون آزاد در حفره شکمی بود. بیمار به سرعت تحت لاپاراتومی قرار گرفت که طی آن حدود ۵۰۰ سی‌سی خون و لخته تخلیه شد. رحم و تخمدان راست طبیعی بود اما یک جنین همراه با جفت در مجاورت تخمدان چپ و خونریزی فعال مشاهده گردید. پس از تخلیه و کنترل خونریزی، سالپنژکتومی انجام شد. بیمار پس از سه روز با حال عمومی خوب و بارداری داخل رحمی تک‌قلویی سالم ترخیص شد. در

Ovulation Induction[†]
Assisted Reproductive Technology (ART)[‡]
Faint[‡]

Heterotopic Pregnancy (HP)^۱
Intrauterine Pregnancy (IUP)^۲
Ectopic Pregnancy (EP)^۳

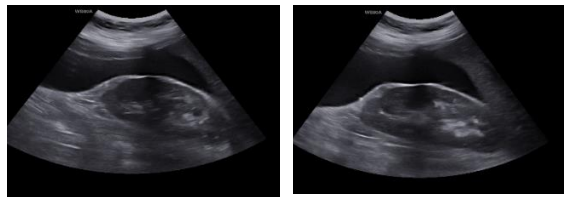
حتی اگر بارداری داخل رحمی تایید شده باشد؛ بررسی راهکارهای مدیریت اورژانسی (جراحی باز) در مواردی که لاپاراسکوپي یا مداخلات کمتر تهاجمی ممکن نیست؛ آشکار ساختن عوامل مؤثر بر موفقیت حفظ جنین داخل رحمی بعد از رویدادهایی نظیر خونریزی شدید و شوک؛ و در نهایت، افزودن به تحقیقات کشوری در خصوص نتیجه درمان HP در مراکز تخصصی که می‌تواند بهبود راهنماهای محلی در تشخیص و درمان را تسهیل نماید.

معرفی مورد

خانم ۲۹ ساله بارداری اول در تاریخ ۱۴۰۰/۰۷/۰۲ به علت درد شدید ناگهانی شکمی، تهوع و دو مرتبه غش، به اورژانس بیمارستان فوق تخصصی صرم تهران مراجعه نمود. بیمار سابقه مصرف کلومیفن سیترات داشت و در سونوگرافی روز گذشته، بارداری دو قلوبی ۱۲ هفته گزارش گردیده بود. در بدو ورود به اورژانس، علائمی از قبیل عرق سرد، درد شکم، تورم شکم، تهوع و نیز فشار خون ۸۰/۶۰ میلی‌متر جیوه و ضربان قلب ۱۱۰ بار در دقیقه (تاکی کاردی)، در تریاژ برای ایشان ثبت شد.

در سونوگرافی اورژانسی بیمار، مقادیر زیادی خون و مایع در شکم دیده شد و به همین علت به اتاق عمل منتقل گردید. پس از پرب و درپ و تحت GA، انسزیون فانتیل^۱ داده شد و لایهها به ترتیب باز شدند. سپس، مقادیر فراوانی از خون و لخته به مقدار تقریباً ۵۰۰ سی‌سی از داخل حفره شکمی ساکشن گردید. در معاینه، رحم نرمال و حاوی یک بارداری طبیعی و ادنکس راست نیز کاملاً نرمال بود. اما، یک جنین به همراه جفت آن در مجاورت تخمدان چپ داخل حفره شکمی افتاده بود که خونریزی فعال داشت.

نهایتاً، بعد از تخلیه جنین و جفت و همچنین کنترل خونریزی با عمل سالپنژکتومی^۲، بیمار جهت بستری به بخش ICU منتقل شد. بعد از سه روز، بیمار با حال عمومی خوب و سونوگرافی بارداری تک قلوبی طبیعی در تاریخ ۱۴۰۰/۰۷/۰۵ ترخیص گردید. پس از جراحی، بارداری داخل رحمی تا زمان تولد نوزاد سالم ادامه یافت. در هفته ۳۷ بارداری بیمار به علت جفت مارژینال، تحت جراحی سزارین قرار گرفت که نوزاد پسر با آپگار ۹/۱۰ با وزن ۳۲۰۰ گرم نتیجه این جراحی بود (شکل ۱).



شکل ۱. یافته‌های سونوگرافی که نشان‌دهنده بارداری هتروتوپیک با بارداری داخل رحمی طبیعی و پارگی بارداری خارج رحمی در مجاورت ادنکس چپ است.

یا علائم شوک در موارد خونریزی داخل شکمی هستند^۴. تشخیص حدود ۹۰.۹ درصد موارد حاملگی خارج رحمی قبل از جراحی، معمولاً با سونوگرافی ترانس واژینال است؛ در برخی موارد، تأخیر در تشخیص منجر به پارگی و خونریزی زیادی شده است^{۸،۹}. سطح β HCG به علت وجود حاملگی داخل رحمی به طور مناسب افزایش یافته و در تشخیص کمک کننده نیست. پیش‌آگهی حاملگی داخل رحمی بعد از درمان حاملگی اکتوپیک نامشخص بوده و در ۳۵ درصد موارد منجر به سقط می‌شود. البته پیش‌آگهی، وابسته به نوع درمان به کار رفته و خصوصیات بیولوژیک بیمار است^{۱۰،۱۱}.

روش‌های درمانی HP شامل مدیریت انتظاری^۷، مداخلات جراحی (جراحی باز یا لاپاروسکوپي) و در برخی موارد با استفاده از روش‌های مداخله‌ای، مانند اسپیراسیون زیر نظر سونوگرافی یا تزریق موضعی داروها برای از بین بردن بارداری خارج رحمی است^{۱۲}. استفاده از متوتروکسات معمولاً در HP به دلیل تأثیر بالقوه بر جنین داخل رحمی کاملاً با احتیاط زیاد یا حتی ممنوع است^{۱۳}. جراحی در مواردی که بیمار دچار خونریزی فعال، شوک همودینامیکی یا پارگی EP باشد، ضروری می‌باشد^{۱۴}. مطالعه جدید منتشر شده در سال ۲۰۲۳ نشان داد که، انتظار برای مشاهده یا مدیریت غیرتهاجمی، اگرچه در برخی موارد ممکن است، اما با ریسک شکست بالا همراه می‌باشد؛ برای مثال در مطالعه‌ای با ۶۵ بیمار، انتخاب مدیریت انتظاری برای HP منجر به پارگی EP یا نیاز به جراحی در چند مورد شد^{۱۱}. همچنین، مقایسه بین لاپاراسکوپي و لاپاراتومی مشخص کرد که لاپاراسکوپي در بیمارانی که وضعیت همودینامیک پایدار دارند، گزینه مناسب‌تری است: خونریزی کمتر، دوره بستری کوتاه‌تر، ریکاوری سریع‌تر و احتمال کمتری برای آسیب به بارداری داخل رحمی^{۱۵}.

با توجه به مراتب بالا، کیس‌هایی که تظاهر بالینی شدید دارند (مثل درد ناگهانی، خونریزی داخل شکمی، فشارخون پایین، شوک) و در عین حال درمان موفقیت‌آمیز باعث حفظ بارداری داخل رحمی شده‌اند، اهمیت ویژه دارند. این نوع گزارش‌ها، به توسعه آگاهی بالینی کمک می‌کنند تا تشخیص HP سریع‌تر و دقیق‌تر انجام گیرد. الگوهای موجود، درمان‌ها را در وضعیتی که دسترسی به امکانات لاپاراسکوپي ممکن نباشد، نشان می‌دهند. همچنین، تجربیات مدیریت اورژانسی، تخلیه خونریزی و کنترل خونریزی و اقدامات جراحی مثل سالپنژکتومی را به بحث می‌گذارند و در نهایت، اطلاعات مفیدی در مورد پیش‌آگهی نوزاد داخل رحمی بعد از شوک یا خونریزی شدید مادری فراهم می‌آورند.

هدف این مطالعه گزارش یک مورد موفقیت‌آمیز از بارداری هتروتوپیک است که همراه با سابقه مصرف کلومیفن سیترات، تظاهرات بالینی شدید و وضعیت همودینامیک نامناسب اولیه بود، که با مداخله فوری و جراحی به موقع، بارداری داخل رحمی حفظ گردید و به تولد نوزاد سالم منجر شد. این گزارش قصد دارد تا بر موارد ذیل تأکید نماید: اهمیت بالای شک و توجه بالینی در مواجهه با بیماران دارای علائم شکمی در اوایل بارداری،

^۱Salpingectomy

^۲Expectant
^۳Pfannenstiel Incision

بحث

بارداری هتروتوپیک که به معنای وجود همزمان یک بارداری داخل رحمی و یک بارداری خارج رحمی است، یکی از نادرترین اما تهدیدکننده‌ترین وضعیت‌های مامایی محسوب می‌شود. در بارداری‌های طبیعی، بروز آن حدود یک در ۳۰ هزار بارداری تخمین زده شده است، اما با افزایش استفاده از داروهای تحریک تخمک‌گذاری (مانند کلومیفن) و روش‌های کمک‌باروری، میزان بروز این وضعیت به طور چشمگیری افزایش یافته است و در برخی مطالعات تا یک در ۹۰۰ در چرخه‌های تحریک تخمک‌گذاری و حتی تا ۱ درصد در چرخه‌های ART گزارش شد [۱۶، ۱۷]. با وجود این، بسیاری از متخصصان همچنان با مشاهده بارداری داخل رحمی در سونوگرافی، احتمال بارداری خارج رحمی همزمان را، کمتر در نظر می‌گیرند و همین امر یکی از مهم‌ترین علل تأخیر در تشخیص است. کیس حاضر به خوبی نشان‌دهنده چالش‌های تشخیصی این عارضه است [۱۸]. بیمار ۲۹ ساله ما تنها یک روز پیش از مراجعه با سونوگرافی، بارداری دوقلویی داخل رحمی در هفته ۱۲ را گزارش کرده بود؛ موضوعی که می‌توانست منجر به اطمینان کاذب شود. اما بروز درد شدید شکمی، غش‌های مکرر و علائم ناپایداری همودینامیک (افت فشار خون، تعریق سرد و تاکی‌کاردی) بیانگر وجود یک پاتولوژی جدی دیگر بود. این نکته اهمیت آن را روشن می‌سازد که در زنان باردار، به‌ویژه آن‌هایی که سابقه استفاده از داروهای تحریک تخمک‌گذاری دارند، حتی در صورت تأیید بارداری داخل رحمی، باید HP همواره در تشخیص افتراقی مد نظر قرار گیرد.

سونوگرافی نقش کلیدی در تشخیص HP ایفا می‌کند، اما مشاهده یک بارداری داخل رحمی، اغلب باعث کاهش دقت در بررسی دقیق نواحی آدنکس می‌شود. در این بیمار، وجود حجم زیادی از مایع آزاد در حفره شکمی در سونوگرافی اورژانسی، به سرعت پزشکان را متوجه خونریزی فعال و لزوم مداخله جراحی کرد. بنابراین، بررسی کامل رحم و ضمیمه در هر سونوگرافی اولیه بارداری ضروری می‌باشد.

روش‌های درمانی HP بسته به وضعیت همودینامیک بیمار، سن بارداری و محل بارداری خارج رحمی متفاوت است. مدیریت انتظاری در برخی بیماران پایدار گزارش شده، اما با ریسک بالای پارگی و خونریزی همراه بوده و پیامدهای نامطلوبی برای مادر و جنین دارد. درمان دارویی با متوترکسات، که روش اصلی درمان بارداری خارج رحمی منفرد است، در HP به دلیل اثرات تراوتونیک روی جنین داخل رحمی منع مصرف دارد. در بیماران پایدار، استفاده از روش‌های کم‌تهاجمی مانند لاپاراسکوپی یا تزریق موضعی داروها در ضایعه خارج رحمی گزارش شده است. با این حال، در بیماران ناپایدار یا با خونریزی فعال داخل شکمی، لاپاراتومی اورژانسی همچنان استاندارد طلایی محسوب می‌شود [۱۹، ۲۰]. بیمار ما با علائم شوک هیپوولمیک مراجعه کرده بود و بنابراین انتخاب لاپاراتومی فوری تصمیمی حیاتی و نجات‌بخش بود.

نکته برجسته دیگر در کیس حاضر، تداوم موفق بارداری داخل رحمی تا هفته ۲۷ و تولد نوزاد سالم است. در بسیاری از گزارش‌ها، بارداری داخل رحمی در پی مداخله جراحی یا خونریزی شدید از دست می‌رود، در

حالی که این مورد نشان داد با تشخیص سریع، مداخله به موقع و مدیریت مناسب، امکان حفظ بارداری داخل رحمی و رسیدن به پیامد نوزادی مطلوب وجود دارد. از منظر بالینی، چند پیام مهم از این گزارش موردی قابل استخراج است که عبارتند از: ۱- تأکید بر لزوم داشتن شک بالینی بالا نسبت به HP حتی در حضور بارداری داخل رحمی تأیید شده، ۲- اهمیت ارزیابی دقیق آدنکس در تمام سونوگرافی‌های اولیه بارداری، ۳- نقش حیاتی تصمیم‌گیری سریع برای انتخاب نوع مداخله جراحی بر اساس وضعیت همودینامیک، ۴- امکان ادامه موفق بارداری داخل رحمی و تولد نوزاد سالم در صورت مدیریت صحیح و ۵- ضرورت افزایش آگاهی پزشکان و ثبت این موارد در پژوهش‌های علمی کشور جهت کمک به تدوین پروتکل‌های بومی و بهبود تشخیص و درمان. در مجموع، این گزارش علاوه بر برجسته ساختن اهمیت توجه بالینی به HP، نشان می‌دهد که حتی در شرایط اورژانسی و تهدیدکننده حیات، می‌توان با مداخلات سریع و دقیق، هم جان مادر و هم سلامت بارداری داخل رحمی را حفظ کرد.

یوسفی و همکاران (۲۰۱۶) یک مورد حاملگی هتروتوپیک را در مادر باردار ۲۰ ساله گزارش کردند که در هفته ۱۸ بارداری با توده لگنی و تشخیص اولیه توده بدخیم تخمدان مراجعه کرده بود [۲۱]. در حین عمل جراحی مشخص شد که ضایعه، حاملگی خارج رحمی لوله‌ای است و پس از برداشتن آن، بارداری داخل رحمی تا زمان زایمان ادامه یافت و نوزاد سالم متولد شد. شباهت این مطالعه با گزارش ما در این است که هر دو بیمار با وجود نیاز به مداخله جراحی، توانستند بارداری داخل رحمی را تا پایان ادامه داده و نوزاد سالم به دنیا آورند. تفاوت اصلی میان دو مطالعه در سن بارداری و شرایط بالینی اولیه بود؛ به طوری که در مطالعه یوسفی و همکاران، بیمار در هفته ۱۸ و با توده لگنی ظاهراً خوش‌خیم مراجعه کرده بود، در حالی که بیمار ما در هفته ۱۲ بارداری با علائم اورژانسی شامل درد شکمی شدید، غش‌های مکرر و ناپایداری همودینامیک مراجعه داشت. علت این تفاوت می‌تواند مربوط به نوع بارداری خارج رحمی (لوله‌ای در مطالعه یوسفی و همکاران در مقابل بارداری در مجاورت تخمدان در مطالعه ما)، مصرف داروی تحریک تخمک‌گذاری (کلومیفن در مطالعه ما در مقابل بارداری خودبه‌خودی در مطالعه یوسفی) و همچنین تفاوت در سیر تظاهرات بالینی باشد [۲۱].

در سال ۲۰۱۰، یک مورد حاملگی هتروتوپیک خودبخودی را در خانم ۲۸ ساله توسط رادان و رحمانیان گزارش شد که بدون سابقه نازایی و بدون استفاده از روش‌های کمک‌باروری باردار شده بود [۲۲]. بیمار تنها سابقه مصرف متفورمین به علت سندرم تخمدان پلی‌کیستیک داشت. در بررسی‌های اولیه، احتمال حاملگی هتروتوپیک مطرح شد و در نهایت در لاپاراتومی، حاملگی خارج رحمی پاره‌شده در ناحیه آمیول لوله چپ مشاهده شد، که تحت سالیپنژکتومی و کورتاژ تخلیه‌ای قرار گرفت. در بررسی پاتولوژیک وجود محصولات حاملگی در هر دو محل (داخل رحم و لوله چپ) تأیید شد. شباهت مطالعه آن‌ها با گزارش ما در این است که هر دو بیمار با شرایط اورژانسی (پارگی یا خونریزی داخل شکمی) نیازمند مداخله جراحی فوری بودند. با این حال، تفاوت اصلی میان دو مطالعه در نتیجه حاملگی داخل رحمی است؛ در مطالعه مرادان و رحمانیان، بارداری

کلیدی در مدیریت موفق حاملگی هتروتوپیک محسوب می‌شوند. ثبت و انتشار چنین مواردی می‌تواند آگاهی بالینی پزشکان را افزایش داده و به تدوین پروتکل‌های بومی برای بهبود تشخیص و درمان این عارضه کمک نماید.

تعارض منافع

در این مطالعه هیچگونه تعارض منافع وجود ندارد.

ملاحظات اخلاقی

در انجام این پژوهش، تمامی اصول اخلاق در تحقیق‌های پزشکی و زیستی مطابق با بیانیه هلسینکی رعایت شد و حفظ حقوق، کرامت، و حریم رازداری شرکت کننده لحاظ شد.

منابع تامین مالی

هزینه‌های این طرح توسط مرکز تحقیقات زنان، زایمان و ناباروری صارم تامین گردیده است.

منابع

1. Ge, F., Ding, W., Zhao, K. & Qu, P. Management of heterotopic pregnancy: clinical analysis of sixty-five cases from a single institution. *Frontiers in Medicine* 10, 1166446 (2023).
2. Bright, D. & Gaupp, F. Heterotopic pregnancy: a reevaluation. *The Journal of the American Board of Family Practice* 3, 125-128 (1990).
3. Ghandi, S., Ahmadi, R. & Fazel, M. Heterotopic pregnancy following induction of ovulation with clomiphene citrate. *Iranian journal of reproductive medicine* 9, 319-321 (2011).
4. Ge, F., Ding, W., Zhao, K. & Qu, P. Management of heterotopic pregnancy: clinical analysis of sixty-five cases from a single institution. *Frontiers in Medicine* Volume 10 - 2023, doi:10.3389/fmed.2023.1166446 (2023).
5. Seidoshohadaei, F. & Ghafari, A. A Case Report of Ruptured Spontaneous Heterotopic Pregnancy. *Armaghane Danesh* 13, 125-132 (2008).
6. Csorba, R., Iannaccone, A., Tsikouras, P. & Almasarweh, S. Uncomplicated full-term birth after laparoscopic salpingotomy as organ-preserving therapy of naturally conceived heterotopic pregnancy: A case report. *SAGE Open Medical Case Reports* 13, 2050313X251325121, doi:10.1177/2050313x251325121 (2025).

داخل رحمی حفظ نشد و بیمار دچار از دست دادن هر دو حاملگی شد، در حالی که در گزارش ما، با وجود خونریزی شدید و ناپایداری همودینامیک اولیه، بارداری داخل رحمی تا پایان ادامه یافت و منجر به تولد نوزاد سالم گردید. علت این تفاوت می‌تواند به عوامل متعددی مربوط باشد: نخست، زمان تشخیص و مداخله که در مطالعه ما بسیار سریع تر و همراه با کنترل خونریزی مؤثر بود؛ دوم، تفاوت در زمینه بیمار (مصرف کلومیفن در مطالعه ما در مقابل مصرف متفورمین و بارداری خودبخودی در مطالعه مرادان و رحمانیان) که ممکن است بر نوع لانه‌گزینی و پایداری بارداری داخل رحمی اثرگذار باشد؛ و سوم، تفاوت در محل حاملگی خارج رحمی و شدت آسیب ناشی از آن [۲۲].

حسینی و همکاران (۲۰۱۷) یک مورد حاملگی هتروتوپیک خودبخودی را در خانم ۳۹ ساله بدون هیچ عامل خطر شناخته شده گزارش کردند که تشخیص آن پیش از پارگی حاملگی خارج رحمی صورت گرفت و تحت جراحی قرار گرفت [۲۳]. شباهت مطالعه آن‌ها با گزارش ما در نادر بودن بارداری هتروتوپیک و ضرورت مداخله جراحی است. تفاوت مهم در این است که در گزارش حسینی و همکاران تشخیص زودهنگام قبل از پارگی مطرح شد، در حالی که بیمار ما با علائم اورژانسی و خونریزی شدید مراجعه نمود. همین امر می‌تواند علت حفظ موفق بارداری داخل رحمی در مطالعه ما در مقایسه با برخی موارد از دست‌رفته باشد [۲۳]. افتخاری یزدی و همکاران هم در سال ۲۰۲۳، یک مورد حاملگی هتروتوپیک خودبخودی با حاملگی اکتوپیک در ناحیه ایسم لوله فالوپ را گزارش کردند که با وجود خونریزی فعال تحت سالیسیکئومی قرار گرفت و بارداری داخل رحمی با موفقیت تا زایمان طبیعی ادامه یافت [۲۴]. شباهت مطالعه آن‌ها با گزارش ما در حفظ بارداری داخل رحمی پس از جراحی و تولد نوزاد سالم است. تفاوت در این است که بیمار آن‌ها با علائم پایدارتر و در سن بارداری پایین‌تر مراجعه کرد، در حالی که بیمار ما در شرایط اورژانسی و ناپایداری همودینامیک نیازمند مداخله فوری بود. این امر نشان می‌دهد که حتی در شرایط شدیدتر نیز با اقدام سریع می‌توان بارداری داخل رحمی را حفظ کرد [۲۴].

نتیجه‌گیری

مرور و مقایسه گزارش‌های موجود نشان می‌دهد که حاملگی هتروتوپیک، هرچند نادر، می‌تواند در هر دو حالت بارداری خودبخودی و القایی رخ دهد و طیفی از تظاهرات بالینی، از موارد بدون علامت یا تشخیص زودهنگام تا بروز علائم اورژانسی و ناپایداری همودینامیک، را شامل شود. وجه مشترک همه این گزارش‌ها، اهمیت تشخیص به‌موقع و مداخله سریع جراحی یا مداخلات مناسب در پیشگیری از مرگ‌ومیر مادر و افزایش شانس حفظ بارداری داخل رحمی است. مقایسه موارد نشان داد که شدت تظاهرات اولیه و زمان مداخله تأثیر مستقیم بر پیامد بارداری داخل رحمی دارد؛ به‌گونه‌ای که تشخیص سریع حتی در موارد پایدار، و مداخله اورژانسی در موارد ناپایدار، هر دو می‌توانند منجر به تولد نوزاد سالم شوند. بنابراین، شاخص بالای شک بالینی، ارزیابی دقیق آدنکس حتی در حضور بارداری داخل رحمی تأیید شده، و تصمیم‌گیری به‌موقع درمانی سه اصل

- obstetrics and gynecology 2012, 509694, doi:10.1155/2012/509694 (2012).
17. Maleki, A., Khalid, N., Rajesh Patel, C. & El-Mahdi, E. The rising incidence of heterotopic pregnancy: Current perspectives and associations with in-vitro fertilization. *European Journal of Obstetrics & Gynecology and Reproductive Biology* 266, 138-144, doi: <https://doi.org/10.1016/j.ejogrb.2021.09.031> (2021).
 18. Winder, S., Reid, S. & Condous, G. Ultrasound diagnosis of ectopic pregnancy. *Australasian journal of ultrasound in medicine* 14, 29-33, doi:10.1002/j.2205-0140.2011.tb00192.x (2011).
 19. Mao, Y. et al. Is expectant management feasible for select patients diagnosed with a heterotopic tubal pregnancy following in vitro fertilization/intracytoplasmic sperm injection? *BMC pregnancy and childbirth* 24, 813, doi:10.1186/s12884-024-07029-2 (2024).
 20. Mullany, K., Minneci, M., Monjazeb, R. & O, C. Overview of ectopic pregnancy diagnosis, management, and innovation. *Women's health (London, England)* 19, 17455057231160349, doi:10.1177/17455057231160349 (2023).
 21. Yousefi, Z., Hosein Jafarian, A., Halimi, F. & Moheban Azad, N. Heterotopic pregnancy: a case report. *The Iranian Journal of Obstetrics, Gynecology and Infertility* 19, 18-21 (2016).
 22. Moradan, S. & Hemmati, H. Heterotopic pregnancy, A case report. *JBMS* 18, 199-201 (2006).
 23. Hosseini, S., Nazari, L. & Yaghmaei, M. A case report of heterotopic pregnancy following spontaneous pregnancy. *The Journal of Qazvin University of Medical Sciences* 21, 78-82 (2017).
 24. Eftekhari, Y. M., Torkmannejad, S. M. & Sakhdari, M. A case report of spontaneous heterotopic pregnancy with ectopic pregnancy in isthmus region with the end of child birth. *Iranian Journal of Obstetrics, Gynecology and Infertility* 26, 104-110 (2023).
 7. Li, J.-B. et al. Management of Heterotopic Pregnancy: Experience From 1 Tertiary Medical Center. *Medicine* 95, e2570, doi:10.1097/md.0000000000002570 (2016).
 8. Elsayed, S., Farah, N. & Anglim, M. Heterotopic Pregnancy: Case Series and Review of Diagnosis and Management. *Case reports in obstetrics and gynecology* 2023, 2124191, doi:10.1155/2023/2124191 (2023).
 9. Soares, C., Mações, A., Novais Veiga, M. & Osório, M. Early diagnosis of spontaneous heterotopic pregnancy successfully treated with laparoscopic surgery. *BMJ case reports* 13, doi:10.1136/bcr-2020-239423 (2020).
 10. Mullany, K., Minneci, M., Monjazeb, R. & C. Coiado, O. Overview of ectopic pregnancy diagnosis, management, and innovation. *Women's Health* 19, 17455057231160349 (2023).
 11. Oancea, M. et al. Spontaneous heterotopic pregnancy with unaffected intrauterine pregnancy: systematic review of clinical outcomes. *Medicina* 56, 665 (2020).
 12. Liu, C. et al. The Management of Heterotopic Pregnancy with Transvaginal Ultrasound-Guided Local Injection of Absolute Ethanol. *Gynecology and Minimally Invasive Therapy* 8, 149-154, doi: 10.4103/gmit.gmit_4_19 (2019).
 13. Eskandar, Y. & Lekoudis, E. Heterotopic pregnancy managed laparoscopically and resulting in successful pregnancy outcome: A case report. *J Case Rep Images Obstet Gynecol* 9, 12-15 (2023).
 14. Cohen, A. et al. Laparoscopy versus laparotomy in the management of ectopic pregnancy with massive hemoperitoneum. *International Journal of Gynecology & Obstetrics* 123, 139-141, doi: <https://doi.org/10.1016/j.ijgo.2013.05.014> (2013).
 15. Chen, S., Zhu, Y. & Xie, M. Comparison of laparoscopic and open approach in the treatment of heterotopic pregnancy following embryo transfer. *Frontiers in Surgery* Volume 9 - 2022, doi:10.3389/fsurg.2022.1006194 (2022).
 16. Basile, F. et al. Spontaneous heterotopic pregnancy, simultaneous ovarian, and intrauterine: a case report. *Case reports in*