

## A Rare Case of Live Birth in a Twin Pregnancy Complicated by Uterine Rupture in the Second Trimester: A Case Report


### ARTICLE INFO

DOI: 1052547/sjrm.10.2.5

#### Article Type

Case Report

#### Authors

Mohammad Reza Nateghi<sup>1,2\*</sup> ,  
Mojhgan Karamnia Far<sup>1</sup>, Maraym Sanaye  
Naderi<sup>1,2</sup>, Hadis Mohammadian<sup>1,2</sup>

1- Sarem Gynecology, Obstetrics and Infertility  
Research Center, Sarem Women's Hospital,  
Iran University of Medical Sciences, Tehran,  
Iran.

2- Sarem Cell Research Center (SCRC), Sarem  
Women's Hospital, Tehran, Iran.

### ABSTRACT

**Introduction:** Uterine rupture is a rare but life-threatening complication of pregnancy, most commonly occurring in women with a history of uterine surgery, and may result in fatal outcomes for both mother and fetus. The occurrence of this condition in pregnancies conceived through assisted reproductive techniques, particularly in multiple gestations, poses additional complexities. Therefore, the aim of this case report was to present a rare instance of live birth in a twin pregnancy complicated by uterine rupture during the second trimester, managed at Sarem Subspecialty Hospital in Tehran.

**Case Presentation:** A 36-year-old woman with a history of infertility and recurrent pregnancy loss achieved a twin pregnancy following surgical correction of a broad uterine septum using the Jones operation and in vitro fertilization (IVF). At 16 weeks of gestation, she presented with abdominal pain and intra-abdominal bleeding. An emergency laparotomy was performed, and uterine rupture was successfully repaired. One fetus was lost due to premature rupture of membranes, while the other remained viable. At 37 weeks of gestation, elective cesarean section was performed, resulting in the delivery of a healthy female infant weighing 2280 g with good Apgar scores.

**Conclusion:** This case highlights a rare occurrence of live birth following uterine rupture in a twin pregnancy during the second trimester. It underscores the importance of early recognition of nonspecific symptoms, timely surgical intervention, and careful monitoring in IVF pregnancies complicated by uterine rupture.

**Keywords:** High-Risk Pregnancy; Uterine Rupture; Twin Pregnancy; IVF; Recurrent Miscarriage; Septate Uterus; Uterine Septum.

#### \*Corresponding Authors:

Mohammad Reza Nateghi; Sarem  
Gynecology, Obstetrics and Infertility  
Research Center, Sarem Women's  
Hospital, Iran University of Medical  
Sciences, Tehran, Iran.

Address: Sarem Women Hospital, Basij  
Square, Phase 3, Ekbatan Town, Tehran,  
Iran. Postal code: 1396956111, Phone: +98  
(21) 44670888, Fax: +98 (21) 44670432.

Received: 19 July 2025

Accepted: 11 August 2025

e Published: 02 September 2025

#### Article History

**کلیدواژه‌ها:** بارداری پرخطر؛ پارگی رحم؛ بارداری دوقلویی؛ IVF؛ سقط مکرر؛ سپتوم رحم.

تاریخ دریافت: ۱۴۰۴/۰۴/۲۸

تاریخ پذیرش: ۱۴۰۴/۰۵/۲۰

\***نویسنده مسئول:** محمدرضا ناطقی؛ مرکز تحقیقات زنان، زایمان و ناباروری صارم، بیمارستان فوق تخصصی صارم، دانشگاه علوم پزشکی ایران، تهران، ایران. آدرس: تهران، شهرک اکباتان، فاز ۳، میدان بسیج، بیمارستان فوق تخصصی صارم. کد پستی: ۱۳۹۶۹۵۶۱۱۱. تلفن: ۰۲۱۴۴۶۷۰۸۸۸. فکس: ۰۲۱۴۴۶۷۰۴۳۲.

### مقدمه

پارگی رحم<sup>۱</sup>، که به معنای گسیختگی لایه‌های میومتر و سروز رحم است، یکی از عوارض شدید مامایی به شمار می‌رود که با میزان بالای بیماری‌زایی و مرگ‌ومیر مادر و نوزاد همراه است<sup>[۱]</sup>. زنانی که پیش‌تر تحت عمل جراحی رحم قرار گرفته‌اند (از جمله سزارین یا هیسترومیومیکتومی)، در مقایسه با زنانی که چنین سابقه‌ای ندارند، در معرض خطر بالاتری از پارگی رحم هستند؛ به طوری که این عارضه در سطح جهانی در حدود یک مورد در هر ۸۰۰۰ تا ۱۵۰۰۰ زایمان گزارش می‌شود. از آنجا که تشخیص پارگی غیرمعمول رحم در مراحل اولیه دشوار است، تأخیر در درمان مناسب معمولاً به پیامدهای ناگوار برای مادر و نوزاد می‌انجامد<sup>[۲،۳]</sup>.

پارگی رحم ممکن است در هر مرحله‌ای از بارداری یا زایمان روی دهد، اما بیشترین شیوع آن بین هفته‌های ۳۰ تا ۳۵ بارداری گزارش شده است. مهم‌ترین عوامل خطر شامل سابقه جراحی رحم یا پارگی قبلی رحم هستند. علائم این عارضه شامل خونریزی واژینال، انقباضات رحمی، درد شکمی، کاهش حرکات جنین و دیسترس جنینی است. با این حال، در برخی موارد ممکن است علائم غیرواضح و خفیفی بروز کند که به راحتی از نظر پنهان می‌مانند<sup>[۴]</sup>.

در سال‌های اخیر، با افزایش شیوع ناباروری و استفاده گسترده از روش‌های کمک‌باروری مانند لقاح آزمایشگاهی (IVF)، الگوی بارداری تغییر یافته و عوارض مرتبط با آن نیز دستخوش تحول شده است. برخی مطالعات گزارش کرده‌اند که بارداری‌های حاصل از IVF حتی در رحم‌های بدون اسکار قبلی نیز ممکن است با افزایش خطر پارگی رحم همراه باشند<sup>[۵،۶]</sup>. این پدیده ممکن است ناشی از چندین عامل باشد؛ از جمله افزایش نرخ چندقلوزایی، جفت‌گذاری غیرطبیعی مانند جفت آکرتا یا پرکرتا، تحریک بیش از حد اندومتر به دلیل تجویز هورمون‌ها، و همچنین افزایش سن مادران باردار با IVF که خود یک عامل خطر مستقل برای عوارض بارداری است<sup>[۷]</sup>.

پارگی رحم در بارداری‌های ناشی از IVF اغلب با علائم غیر اختصاصی مانند درد شکم، حساسیت رحمی، کاهش حرکات جنین و در برخی موارد فقط با تغییرات غیرطبیعی در ضربان قلب جنین تظاهر می‌کند<sup>[۸]</sup>. این موضوع تشخیص سریع را دشوار کرده و باعث می‌شود که بسیاری از موارد

## یک مورد زایمان نوزاد زنده در بارداری دو قلویی با پارگی نادر رحمی در سه ماهه دوم: گزارش مورد

محمدرضا ناطقی<sup>۱،۲</sup> ID، مژگان کرم نیا<sup>۱</sup> فر<sup>۱</sup>، مریم صنایع نادری<sup>۱،۲</sup>، حدیث محمدیان<sup>۱،۲</sup>

<sup>۱</sup> مرکز تحقیقات زنان زایمان و ناباروری صارم، بیمارستان فوق تخصصی صارم، دانشگاه علوم پزشکی ایران، تهران، ایران  
<sup>۲</sup> مرکز تحقیقات سلولی-مولکولی و سلول‌های بنیادی صارم، بیمارستان فوق تخصصی صارم تهران، ایران

### چکیده

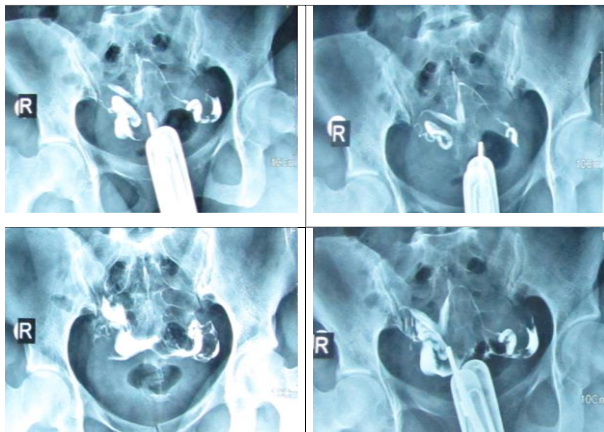
**مقدمه:** پارگی رحم از عوارض نادر ولی خطرناک بارداری است که اغلب در زنان با سابقه جراحی رحمی رخ می‌دهد و می‌تواند پیامدهای مرگبار برای مادر و جنین به همراه داشته باشد. بروز این عارضه در بارداری‌های ناشی از روش‌های کمک‌باروری، به‌ویژه در موارد چندقلویی، پیچیدگی‌های بیشتری را ایجاد می‌کند. بنابراین، هدف از این مطالعه، بررسی یک مورد زایمان نوزاد زنده در بارداری دو قلویی با پارگی نادر رحمی در سه ماهه دوم در بیمارستان فوق تخصصی صارم تهران بود.

**معرفی مورد:** بیمار زن ۳۶ ساله با سابقه ناباروری و سقط مکرر، پس از جراحی اصلاح سپتوم رحمی به روش جونز و استفاده از IVF موفق به بارداری دوقلویی شده بود که در هفته شانزدهم بارداری به دلیل درد شکم و خونریزی داخل شکمی مراجعه کرده و تحت عمل جراحی اورژانسی قرار گرفت و پارگی رحم ترمیم شد. یکی از جنین‌ها به علت پارگی کیسه آب از دست رفت، اما جنین دیگر در رحم باقی ماند. در هفته ۳۷ بارداری، سزارین انتخابی انجام و نوزاد دختر با وزن ۲۲۸۰ گرم و وضعیت بالینی مطلوب متولد شد.

**نتیجه‌گیری:** این گزارش موردی نمونه‌ای نادر از تولد نوزاد زنده پس از پارگی رحم در بارداری دوقلویی طی سه‌ماهه دوم است. اهمیت این گزارش در تأکید بر ضرورت توجه بالینی به علائم غیر اختصاصی پارگی رحم، تشخیص سریع، و مدیریت جراحی به‌موقع به‌ویژه در بارداری‌های ناشی از IVF است.

Uterine Rupture<sup>۱</sup>

کیسه آب یکی از قل ها پاره گردید. این قل به علت پارگی کیسه آب، از دست رفت؛ ولی به تشخیص پزشک معالج در رحم ماند. در سوابق مادر، سابقه دیابت بارداری در این حاملگی نیز وجود داشت. در ۳۷ هفته بارداری جهت انجام زایمان، در تاریخ ۱۴۰۳/۰۹/۲۸ در بیمارستان صارم بستری و در تاریخ ۱۴۰۳/۰۹/۲۹ تحت جراحی سزارین قرار گرفت. سپس، آزاد کردن چسبندگی جدار شکم و ترمیم کامل رحم انجام شد. البته، در حین این عمل در محل عمل جونز و ترمیم پارگی رحم، دیده شد که جفت قل از دست رفته به رحم چسبندگی پیدا کرده بود که برطرف گردید. حاصل این زایمان نوزاد دختری با وزن ۲۲۸۰ گرم، قد ۴۶ سانتی متر، دور سر ۳۳ سانتی متر با حال عمومی خوب و آپگار ۹/۱۰ گزارش شد. با توجه به مطالب ذکر شده، نارسایی سرویکس، دیابت بارداری، سابقه ناباروری، پارگی رحم و در نهایت سپتوم رحمی به عنوان تشخیص نهایی این فرد در نظر گرفته شد. بنابراین، مهمترین اقدامات درمانی، جراحی جونز بود که جهت برداشتن سپتوم رحمی، سقط مکرر، هیستروسکوپی، انتقال و فریز جنین، سرکلاژ، جراحی راپچر رحمی در طی بارداری، کنترل دیابت بارداری و سزارین انجام گرفت.



شکل ۱: تصویر هیستروسالپنگوگرافی (HSG) بیمار قبل از جراحی اصلاح سپتوم رحمی به روش جونز، نشان دهنده وجود سپتوم پهن رحمی و تغییرات آناتومیک داخل حفره رحم.

تا مراحل پیشرفته، یا در زمان زایمان و حتی پس از مرگ جنین شناسایی شوند. تشخیص دیرنگام مستقیماً با افزایش مرگومیر پری‌ناتال و خطرات جدی برای مادر مرتبط است [۹].

سپتوم رحمی<sup>۲</sup> یکی از شایع‌ترین ناهنجاری‌های مادرزادی رحم به شمار می‌رود که می‌تواند با پیامدهای نامطلوبی همچون ناباروری، سقط مکرر و زایمان زودرس همراه باشد. درمان استاندارد این ناهنجاری جراحی برداشتن سپتوم است که طی سال‌های اخیر با روش‌های مختلفی انجام شده است [۱۰]. یکی از روش‌های متداول، تکنیک جونز<sup>۳</sup> است که طی آن سپتوم پهن رحمی از طریق متروپلاستی باز یا اندوسکوپی اصلاح می‌شود. این روش با بازسازی حفره رحمی و ایجاد یک فضای مناسب برای لانه‌گزینی جنین، شانس باروری و تداوم بارداری را به‌طور چشمگیری افزایش می‌دهد. مطالعات نشان داده‌اند که متروپلاستی به روش جونز می‌تواند میزان سقط مکرر را کاهش داده و احتمال تولد زنده را در زنان مبتلا به سپتوم رحمی بهبود بخشد. بنابراین، انتخاب این تکنیک در بیماران با سابقه ناباروری یا شکست‌های مکرر بارداری می‌تواند نقش کلیدی در بهبود پیامدهای تولیدمثل ایفا کند [۱۱].

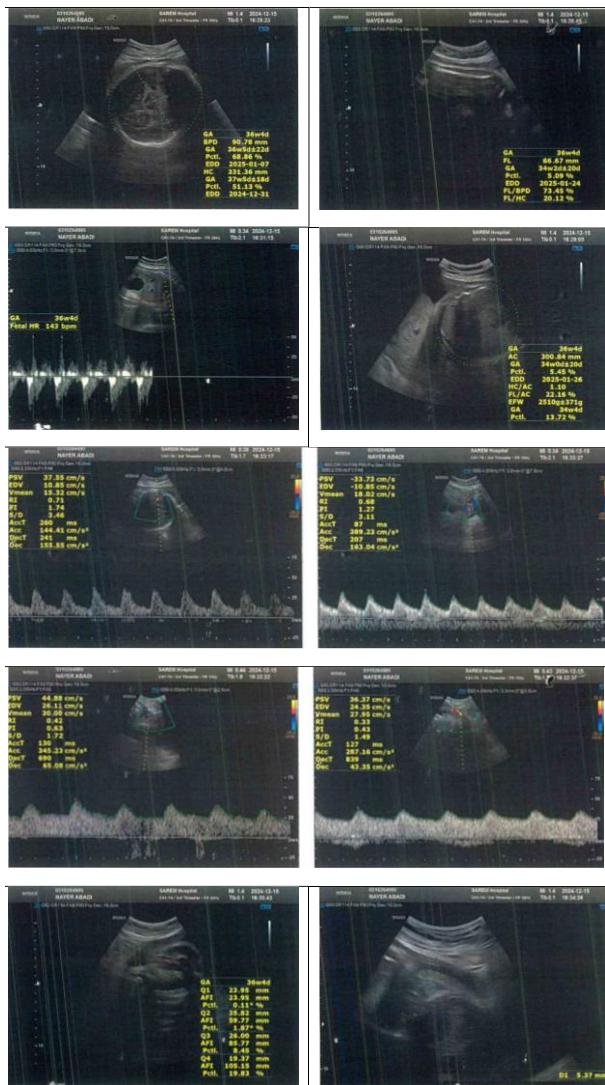
در این مقاله، یک مورد نادر و ارزشمند در مورد زایمان نوزاد زنده در بارداری دو قلوبی با پارگی نادر رحمی در سه ماهه دوم به صورت یک گزارش مورد در بیمارستان فوق تخصصی صارم مورد بررسی قرار گرفت. این گزارش با هدف افزایش آگاهی پزشکان و پژوهشگران نسبت به خطرات بالقوه بارداری‌های IVF، آرایه بینش در خصوص علایم بالینی غیرمعمول و بحث پیرامون راهکارهای مدیریت به‌موقع این وضعیت تهیه گردید.

### معرفی مورد

بیمار خانم ۳۶ ساله‌ای بود با سابقه G4P0Ab3 و سابقه ناباروری و بارداری به روش IVF که در تاریخ ۱۳۹۶/۰۵/۰۱ در خارج از بیمارستان فوق تخصصی صارم تهران تحت لاپاراسکوپی قرار گرفته بود. پس از آن، به علت سقط مکرر در سال ۱۳۹۹ برای اولین بار به این بیمارستان مراجعه نمود. پس از انجام آزمایشات لازم مشکل ایمونولوژی برای بیمار تشخیص داده شد که علت اصلی سقط مکرر ایشان بود و به وسیله لنفوسیت تراپی مدیریت گردید.

بیمار با تشخیص سپتوم پهن رحمی در تاریخ ۱۳۹۹/۱۰/۱۲، تحت جراحی برداشتن سپتوم رحمی با تکنیک جونز (Jones Operation for Correction Of Double Uterus) قرار گرفت (شکل ۱، HCG قبل از عمل ضمیمه شده است). سپس، دو مرتبه هیستروسکوپی برای ایشان انجام شد (شکل ۲). بعد از آن، در تاریخ ۱۴۰۳/۰۱/۳۰ با انجام عمل FET جهت بارداری اقدام شد که نتیجه آن بارداری دوقلوبی گزارش گردید.

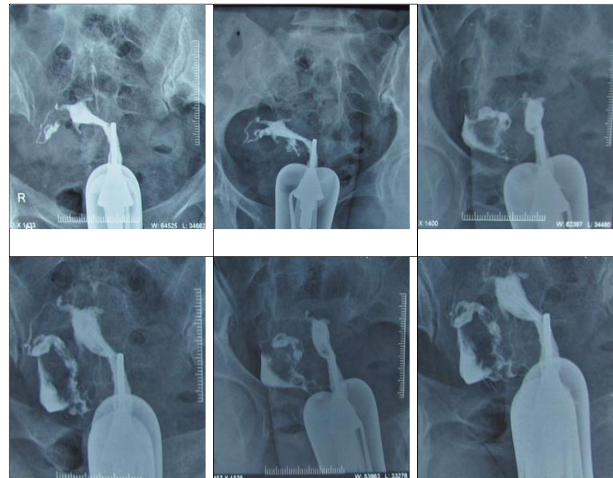
در تاریخ ۱۴۰۳/۰۴/۲۸، به علت کوتاهی سرویکس تحت سرکلاژ قرار گرفت. در هفته ۱۶ بارداری، به علت درد شکم مراجعه نمود و با تشخیص خونریزی داخل شکمی و پارگی رحم بستری گردید. این بیمار تحت لاپاراتومی قرار گرفت و با موفقیت پارگی ترمیم شد؛ البته در این حین



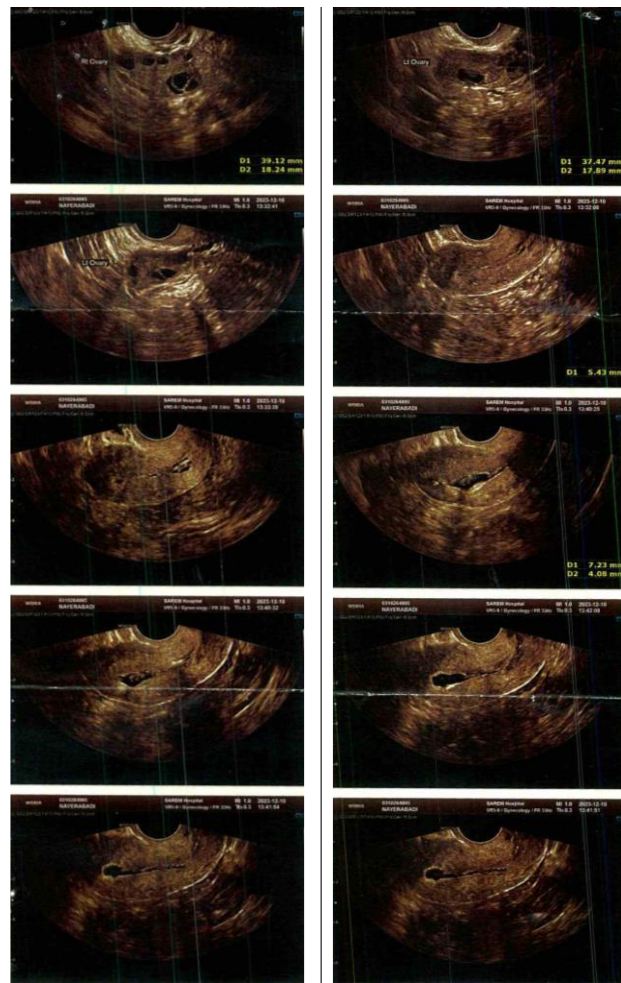
شکل ۴: نمای حین عمل سزارین در هفته سی و هفتم بارداری، نشان دهنده محل ترمیم قیلی رحم و چسبندگی جفت قل از دست رفته به دیواره رحم که طی جراحی برطرف گردید.

#### بحث

پارگی رحم یکی از اورژانس‌های جدی مامایی است که می‌تواند منجر به مرگ‌ومیر بالا در مادر و جنین شود [۱۲]. اگرچه اغلب این عارضه در زنان با سابقه جراحی‌های رحمی نظیر سزارین یا میومیکتومی مشاهده می‌شود، اما بروز آن در رحم بدون اسکار نیز به‌ویژه در بارداری‌های ناشی از روش‌های کمک‌باروری گزارش شده است [۱۳]. در این شرایط، تشخیص بالینی به دلیل علائم غیراختصاصی دشوارتر بوده و تأخیر در مداخله می‌تواند پیامدهای نامطلوبی را در پی داشته باشد [۱۴-۱۶]. گزارش این مورد نادر از بارداری دوقلوئی با پارگی رحم در سه‌ماهه دوم که منجر به تولد نوزاد زنده شد، اهمیت ویژه‌ای در ارتقای آگاهی بالینی پزشکان دارد. هدف از ارائه این گزارش، مرور چالش‌های تشخیصی و درمانی چنین مواردی و تأکید بر نقش مداخلات به‌موقع در بهبود پیامدهای مادری و نوزادی است.



شکل ۳: تصویر هیستروسکوپی پس از جراحی اصلاح سپتوم رحمی به روش جونز، نشان‌دهنده بهبود حفره رحم و برطرف شدن سپتوم پهن.



شکل ۵: نمای لاپاراتومی اورژانسی در هفته شانزدهم بارداری، نشان‌دهنده محل پارگی رحم و روند ترمیم جراحی.

ادامه بارداری و تولد نوزاد زنده در مطالعه ما بوده است. این مقایسه نشان می‌دهد که مدیریت به‌موقع و مراقبت چندتخصصی می‌تواند تفاوت چشمگیری در پیامدهای مادری و نوزادی ایجاد کند.

Prasannan و همکاران (۲۰۱۷) موردی از پارگی رحم در سه‌ماهه دوم بارداری دو قلوئی پس از میومکتومی لاپاروسکوپییک را گزارش کردند. بیمار با درد شکمی و خونریزی مراجعه کرد و در بررسی جراحی، پارگی رحم در محل اسکار میومکتومی مشاهده شد که منجر به از دست رفتن بارداری گردید<sup>[۱۸]</sup>. در مقایسه با مطالعه حاضر، هر دو بیمار سابقه جراحی رحمی و بارداری دو قلوئی داشتند که به‌عنوان عوامل خطر اصلی شناخته می‌شوند. تفاوت اصلی در این بود که در مطالعه ما پارگی در هفته شانزدهم تشخیص داده شد و با ترمیم به‌موقع رحم، ادامه بارداری تا هفته ۳۷ و تولد نوزاد زنده امکان‌پذیر گردید، در حالی که در گزارش Prasannan پیامد نوزادی نامطلوب بود. این اختلاف می‌تواند ناشی از نوع جراحی قبلی (میومکتومی در برابر اصلاح سیتوم)، شدت و محل پارگی و همچنین زمان و سرعت مداخله جراحی باشد. یافته‌ها نشان می‌دهند که در بیماران با سابقه جراحی رحمی و بارداری دو قلوئی، مراقبت‌های دقیق و تشخیص سریع می‌تواند نقش حیاتی در بهبود نتایج مادری و نوزادی ایفا کند.

با توجه به نتایج این مطالعه و مرور سایر گزارش‌ها، پیشنهاد می‌شود بیماران با سابقه جراحی‌های رحمی یا ناباروری که به‌ویژه از طریق IVF و در بارداری‌های چندقلوئی باردار می‌شوند، تحت پیگیری دقیق و چندرشته‌ای قرار گیرند. توجه ویژه به علائم غیراختصاصی مانند درد شکم، حساسیت رحمی و تغییر حرکات جنین اهمیت دارد و در صورت بروز چنین علائمی، بررسی‌های اورژانسی و تصویربرداری بدون تأخیر باید انجام گیرد. همچنین ضروری است پیش از اقدام به بارداری در مراکز ناباروری، مشاوره دقیق در مورد خطرات احتمالی پارگی رحم به بیماران داده شود. علاوه بر این، مطالعات آینده باید پیامدهای بارداری در زنان با انواع مختلف جراحی‌های رحمی نظیر میومکتومی، اصلاح سیتوم و سزارین کلاسیک را بررسی کرده و راهکارهای پیشگیرانه مؤثرتری ارائه دهند. در نهایت، انجام پژوهش‌های چندمرکزی با هدف گردآوری داده‌های بیشتر می‌تواند به تدوین پروتکل‌های استاندارد در مدیریت بالینی این بیماران کمک کند.

#### نتیجه‌گیری

پارگی رحم در دوران بارداری، به‌ویژه در سه‌ماهه دوم و در بارداری‌های ناشی از IVF و چندقلوئی، یک عارضه نادر اما تهدیدکننده حیات است که تشخیص سریع و مداخله به‌موقع نقش تعیین‌کننده‌ای در پیامدهای مادری و نوزادی دارد. گزارش حاضر نشان داد که با وجود بروز پارگی رحم در هفته شانزدهم، مداخله جراحی فوری و مراقبت‌های تخصصی توانست بارداری را تا هفته ۳۷ ادامه دهد و منجر به تولد نوزاد زنده و سالم شود. این تجربه بیانگر آن است که حتی در شرایط پرخطر، مدیریت چندتخصصی، پیگیری دقیق و تصمیم‌گیری به‌نگام می‌تواند پیامدهای بالینی را به‌طور چشمگیری بهبود بخشد. در نتیجه، آگاهی بالینی نسبت به علائم غیر اختصاصی، مشاوره دقیق به بیماران پرخطر و تدوین

صوفی‌زاده و همکاران (۱۳۹۹) یک مورد پارگی خودبه‌خودی رحم را در زن ۲۶ ساله با سابقه میومکتومی لاپاروسکوپییک گزارش کردند که در حاملگی دو قلوئی در هفته ۲۵-۲۶ بارداری دچار خونریزی واژینال و مرگ داخل رحمی هر دو جنین شد<sup>[۱۷]</sup>. در بررسی جراحی، محل پارگی در جای اسکار میومکتومی قبلی مشاهده گردید و نهایتاً هر دو جنین از دست رفتند. این یافته‌ها نشان می‌دهد که پارگی رحم اغلب در ارتباط با جراحی‌های پیشین رحم و به‌ویژه در بارداری‌های پرخطر چندقلوئی بروز می‌کند. در مطالعه حاضر نیز بیمار با سابقه ناباروری و سقط مکرر پس از جراحی اصلاح سیتوم رحمی به روش جونز و بارداری به روش IVF دچار پارگی رحم در هفته شانزدهم بارداری شد. اگرچه یکی از جنین‌ها در پی پارگی کیسه آب از دست رفت، اما جنین دیگر تا هفته ۳۷ در رحم باقی ماند و در نهایت نوزاد زنده و سالم متولد شد. مقایسه این دو گزارش نشان می‌دهد که اگرچه عوامل زمینه‌ساز (جراحی رحمی پیشین و بارداری دو قلوئی) در هر دو مورد مشترک بوده‌اند، اما پیامد مادری و نوزادی تفاوت قابل توجهی داشت. علت این تفاوت می‌تواند به چند عامل مربوط باشد: نخست، محل و نوع جراحی قبلی؛ در مطالعه صوفی‌زاده و همکاران<sup>[۱۷]</sup> میومکتومی لاپاروسکوپییک موجب ایجاد اسکار عمیق در میومتر شده بود که ریسک پارگی در مراحل بالاتر بارداری را افزایش می‌دهد، در حالی که در مطالعه حاضر جراحی اصلاح سیتوم به روش جونز عمدتاً حفره داخل رحمی را درگیر کرده و امکان ترمیم مناسب‌تر رحم را فراهم ساخته است. دوم، زمان بروز پارگی؛ در مطالعه ما پارگی در سه‌ماهه دوم رخ داد و با مداخله سریع جراحی ترمیم شد، اما در گزارش صوفی‌زاده تشخیص در مراحل پیشرفته‌تر همراه با مرگ جنین‌ها صورت گرفت. سوم، مراقبت‌های تخصصی و پیگیری دقیق در بیمارستان فوق تخصصی صارم که امکان تشخیص به‌موقع، ترمیم موفق رحم و ادامه بارداری تا ترم را فراهم ساخت. به‌طور کلی، مقایسه این دو گزارش نشان می‌دهد که هرچند پارگی رحم در بارداری‌های IVF و چندقلوئی خطری جدی و تهدیدکننده حیات است، اما مداخله سریع و مدیریت چندتخصصی می‌تواند شانس زنده‌مانی جنین و حفظ سلامت مادر را به میزان قابل توجهی افزایش دهد.

موردی نادر از پارگی خودبه‌خودی رحم در سه‌ماهه دوم در زنی با سابقه سزارین کلاسیک توسط Sooknarine و همکاران (۲۰۲۴) گزارش شد<sup>[۱۸]</sup>. بیمار با شکایات مبهمی مانند درد شکم و سنکوپ مراجعه کرده بود و تشخیص اولیه به علت علائم غیراختصاصی به تأخیر افتاد. در نهایت طی لاپاراتومی پارگی رحم در محل هیستروتومی قبلی شناسایی شد و با مداخله چندتخصصی، مادر نجات یافت اما نوزاد دچار عوارض ناشی از نارس بودن و خونریزی داخل مغزی گردید<sup>[۱۸]</sup>. در مقایسه با مطالعه حاضر، هر دو مورد در سه‌ماهه دوم بارداری رخ داده و تشخیص بالینی دشوار بوده است، اما در گزارش ما ترمیم به‌موقع و مراقبت‌های پس از عمل منجر به ادامه بارداری تا هفته ۳۷ و تولد نوزاد سالم شد. تفاوت نتایج می‌تواند به محل اسکار قبلی (سزارین کلاسیک در مطالعه Sooknarine و همکاران<sup>[۱۸]</sup> در مقابل اصلاح سیتوم رحمی در مطالعه ما) و نیز شدت خونریزی و وسعت پارگی مرتبط باشد. همچنین، پیگیری نزدیک بیمار در مرکز فوق تخصصی و مداخلات سریع جراحی از عوامل کلیدی موفقیت در

8. Sun, Y., J. Huang, and H.F. Kong, Spontaneous rupture of unscarred uterus in the third trimester after in vitro fertilization-embryo transfer because of bilateral salpingectomy: A case report. *Medicine (Baltimore)*, 2019. 98(48): p. e18182.
9. Tinelli, A., et al., Uterine rupture during pregnancy: the URIDA (uterine rupture international data acquisition) study. *International Journal of Gynecology & Obstetrics*, 2022. 157(1): p. 76-84.
10. Noventa, M., et al., Uterine Septum with or without Hysteroscopic Metroplasty: Impact on Fertility and Obstetrical Outcomes-A Systematic Review and Meta-Analysis of Observational Research. *J Clin Med*, 2022. 11.
11. Zhang, B., et al., Treatment of septate uterus. *Zhong Nan Da Xue Xue Bao Yi Xue Ban*, 2022. 47(11): p. 1487-1494.
12. Abrar, S., et al., Ruptured uterus: Frequency, risk factors and fetomaternal outcome: Current scenario in a low-resource setup. *PLoS One*, 2022. 17(4): p. e0266062.
13. Wan, S., et al., Pregnancy outcomes and associated factors for uterine rupture: an 8 years population-based retrospective study. *BMC Pregnancy Childbirth*, 2022. 22(1): p. 91.
14. Chen, L., et al., Silent uterine rupture in the term pregnancy: Three case reports. *Medicine (Baltimore)*, 2024. 103(10): p. e37071.
15. Revicky, V., et al., A Case Series of Uterine Rupture: Lessons to be Learned for Future Clinical Practice. *J Obstet Gynaecol India*, 2012. 62(6): p. 665-73.
16. Lwamulungi, E., et al., Spontaneous second-trimester uterine rupture in an unscarred uterus: A case report and review of literature. *Case Reports in Women's Health*, 2025. 46: p. e00711.
17. Soofizadeh, N., Spontaneous Uterine Rupture in a Twine Pregnancy at 25-26 Weeks Gestation in a Woman with Previous History of Laparoscopy Myomectomy. *Avicenna Journal of Clinical Medicine*, 2009. 16(2): p. 50-53.
18. Sooknarine, C., et al., Second-trimester spontaneous uterine rupture: a rare case of diagnostic nuances and multidisciplinary management. *J Turk Ger Gynecol Assoc*, 2024. 25(4): p. 273-276.

پروتکل‌های استاندارد مراقبتی برای زنان با سابقه جراحی رحمی و بارداری‌های IVF ضروری به نظر می‌رسد.

#### تعارض منافع

در این پژوهش هیچگونه تعارض منافع توسط نویسندگان گزارش نشده است.

#### منابع تامین مالی

هزینه‌های این طرح توسط مرکز تحقیقات زنان، زایمان و ناباروری صارم تامین گردیده است.

#### منابع

1. Ofir, K., et al., Uterine rupture: risk factors and pregnancy outcome. *American journal of obstetrics and gynecology*, 2003. 189(4): p. 1042-1046.
2. Thisted, D.L., L.H. Mortensen, and L. Krebs, Uterine rupture without previous caesarean delivery: a population-based cohort study. *European Journal of Obstetrics & Gynecology and Reproductive Biology*, 2015. 195: p. 151-155.
3. Zhou, Y., X. Zheng, and L. Chen, Spontaneous rupture of unscarred uterus secondary to placental percreta in the third trimester of pregnancy after IVF and embryo transfer: a case report. *CEOG*, 2021. 48(6): p. 1454-1457.
4. Baczkowska, M., A. Skowrya, and M. Ciebiera, A case of successful delivery after IVF-ET in a patient with a history of full-thickness uterine rupture and subsequent reconstructive surgery. *Ginekologia Polska*, 2023. 94(4): p. 339-340.
5. Matsuzaki, S., et al., Antenatal diagnosis of placenta accreta spectrum after in vitro fertilization-embryo transfer: a systematic review and meta-analysis. *Scientific Reports*, 2021. 11(1): p. 9205.
6. D'Asta, M., et al., Uterine rupture in pregnancy following two abdominal myomectomies and IVF. *Case Reports in Obstetrics and Gynecology*, 2022. 2022(1): p. 6788992.
7. Kaser, D.J., et al., Cryopreserved embryo transfer is an independent risk factor for placenta accreta. *Fertility and sterility*, 2015. 103(5): p. 1176-1184. e2.

19. Prasannan, L., et al., Uterine Rupture in a Second Trimester Twin Pregnancy after Laparoscopic Myomectomy. *Journal of Genital System & Disorders*, 2017. 06.