

Sarem Suture: A Modified Cesarean Closure Technique


ARTICLE INFO

DOI: 1052547/sjrm.10.2.2

Article Type

Novel Techniques

Authors

Nayereh Seyedi Moghadam¹,
Mohammad Reza Nateghi^{1,2} , Maryam
Sanaye Naderi^{1,2}, AboTaleb Saremi^{1,2*}

1- Sarem Gynecology, Obstetrics and Infertility
Research Center, Sarem Women's Hospital,
Iran University of Medical Sciences, Tehran,
Iran.

2- Sarem Cell Research Center (SCRC), Sarem
Women's Hospital, Tehran, Iran.

*Corresponding Authors:

AboTaleb Saremi; Sarem Gynecology,
Obstetrics and Infertility Research Center,
Sarem Women's Hospital, Iran University
of Medical Sciences, Tehran, Iran.

Address: Sarem Women Hospital, Basij
Square, Phase 3, Ekbatan Town, Tehran,
Iran. Postal code: 1396956111, Phone: +98
(21) 44670888, Fax: +98 (21) 44670432.

ABSTRACT

Background and Objective: Cesarean section is one of the most common surgical procedures worldwide. However, it carries significant risks, including hemorrhage, adhesion formation, infection, scar tissue development, uterine rupture in subsequent pregnancies, niche formation, and more. Therefore, the technique used for uterine closure plays a crucial role in determining postoperative outcomes. This study aims to introduce a novel uterine suturing method during cesarean section, specifically designed to preserve the anatomical structure and enhance the repair and healing of the uterus following surgery.

Methods: The *Sarem suture* technique begins at the corner of the uterine incision using a size 0 Vicryl suture. After an initial knot at the uterine angle, the myometrium is closed with a continuous non-locking suture to the opposite end of the incision. A second layer is then initiated again from the uterine angle. In this layer, to better restore the natural uterine anatomy, a portion of the myometrium and the fascia over the outer (serosal) surface of the uterus—known as the uterovesical fascia—are approximated with another continuous non-locking suture using size 0 Vicryl. Finally, to reinforce the myometrium and minimize adhesion formation, a separate continuous non-locking suture with 2-0 Vicryl is used to close the visceral peritoneum over the uterus.

Conclusion: This method allows each uterine layer to heal independently, reducing postoperative inflammation and pain. The findings suggest that the new Sarem suture technique offers significant improvements in patient recovery. Its advantages over conventional and even some newer techniques include reduced postoperative pain, enhanced hemostasis, faster uterine healing, decreased risk of uterine rupture in future pregnancies, and a lower chance of niche formation.

Keywords: Modified Cesarean Suture Technique; Uterine Repair; Sarem Suture; Single-Layer vs. Double-Layer Closure; Post-Cesarean Healing.

Received: 25 June 2025

Accepted: 16 July 2025

e Published: 12 August 2025

Article History

خطر پارگی رحم در بارداری‌های بعدی و احتمال ایجاد نیچ کمتری می‌باشد.

کلیدواژه‌ها: تکنیک بخیه اصلاح‌شده سزارین؛ ترمیم رحم؛ صارم سوچور؛ بستن تک‌لایه در برابر دولایه؛ ترمیم پس از سزارین.

تاریخ دریافت: ۱۴۰۴/۰۴/۰۴

تاریخ پذیرش: ۱۴۰۴/۰۴/۲۵

***نویسنده مسئول:** ابوطالب صارمی؛ مرکز تحقیقات زنان، زایمان و ناباروری صارم، بیمارستان فوق تخصصی صارم، دانشگاه علوم پزشکی ایران، تهران، ایران. آدرس: تهران، شهرک اکباتان، فاز ۳، میدان بسیج، بیمارستان فوق تخصصی صارم. کد پستی: ۱۳۹۶۹۵۶۱۱۱. تلفن: ۰۲۱۴۴۶۷۰۸۸۸. فکس: ۰۲۱۴۴۶۷۰۴۳۲.

مقدمه

سزارین یکی از شایع‌ترین جراحی‌ها در سراسر جهان است، اما خطرات قابل توجهی از جمله خونریزی، ایجاد چسبندگی، عفونت، تشکیل بافت اسکار و پارگی‌های رحم در حاملگی‌های بعدی و غیره را به همراه دارد.^۱ این روش زایمان، در شرایط خاص پزشکی یا بنا به درخواست مادر، به عنوان جایگزینی برای زایمان طبیعی انجام می‌شود.^۲ اما با وجود رواج زیاد، خالی از خطر نیست. عمل سزارین می‌تواند عوارضی به دنبال داشته باشد که گاهی جدی هستند، مانند خونریزی زیاد حین یا بعد از عمل، چسبندگی بافتی بین اعضای داخلی شکم، عفونت‌های پس از عمل، تشکیل بافت اسکار در محل برش رحم، خطر پارگی رحم در حاملگی‌های بعدی به‌خصوص در هنگام تلاش برای زایمان طبیعی پس از سزارین و ایجاد ناحیه‌ی ضعیف (نیچ یا CSD)^۱ در محل برش که می‌تواند در بارداری‌های بعدی مشکل‌ساز شود.^{۳-۶} از این رو، یکی از عوامل بسیار مهم در کاهش این عوارض، نحوه بخیه‌زدن و بستن رحم پس از خارج کردن نوزاد و جفت است. یعنی تکنیکی که برای بخیه رحم استفاده می‌شود، می‌تواند تأثیر مستقیمی در میزان بهبودی، درد، عوارض و حتی ایمنی مادر در بارداری‌های بعدی داشته باشد.^{۷، ۸}

به همین دلیل تکنیک مورد استفاده برای بستن رحم نقش مهمی در تعیین این نتایج دارد. روش‌های سنتی از جمله بستن تک‌لایه،^۹ دولایه^{۱۰} و همچنین تکنیک‌های جدیدتر مانند بخیه‌های افقی ماتریس و بخیه Double Layer Purse Sterile Suture و Horizontal Mattress Suture مزایا و محدودیت‌های خاص خود را دارند. برخی سریع‌تر هستند ولی اسکار و آسیب بیشتری ایجاد می‌کنند، برخی ترمیم بهتری فراهم می‌کنند اما ممکن است چسبندگی یا ایسکمی (کم‌خونی موضعی بافت) ایجاد کنند و برخی دیگر نیاز به زمان جراحی طولانی‌تر دارند و در لایه‌بندی دقیق‌تر موفق نیستند.^{۹، ۱۰}

Double Layer^۲

صارم سوچور: تکنیک اصلاح شده

بخیه سزارین

نیره سیدی مقدم^۱، محمدرضا ناطقی^{۱،۲} ID، مریم صنایع نادری^{۱،۲}، ابوطالب صارمی^{۱،۲} ID

^۱ مرکز تحقیقات زنان زایمان و ناباروری صارم، بیمارستان فوق تخصصی صارم، دانشگاه علوم پزشکی ایران، تهران، ایران
^۲ مرکز تحقیقات سلولی-مولکولی و سلول‌های بنیادی صارم، بیمارستان فوق تخصصی صارم تهران، ایران

چکیده

مقدمه و هدف: سزارین یکی از شایع‌ترین جراحی‌ها در سراسر جهان است، اما خطرات قابل توجهی از جمله خونریزی، ایجاد چسبندگی، عفونت، تشکیل بافت اسکار، پارگی رحم در حاملگی بعدی ایجاد نیچ و غیره را به همراه دارد. به همین دلیل تکنیک مورد استفاده برای بستن رحم نقش مهمی در تعیین این نتایج دارد. هدف از این مطالعه، معرفی تکنیک جدید بخیه رحم در سزارین می‌باشد که به حفظ ساختار، ترمیم و بهبودی بهتر رحم پس از سزارین کمک می‌کند.

روش کار: تکنیک بخیه صارم، در لایه اول از گوشه رحم با نخ ویکریل صفر شروع می‌شود، که بعد از گره ابتدایی در گوشه رحم، میومتر با یک بخیه پیوسته (کانتی‌نیوس و بدون لاک) تا انتهای برش دوخته و گره زده شد. لایه دوم، مجدداً از گوشه دیگر رحم شروع می‌شود. در این لایه جهت حفظ آناتومی واقعی رحم و ترمیم بهتر مقداری از میومتر و لایه‌ای که روی میومتر قسمت خارجی یا احشایی رحم به نام فاشیای یوترو-ویکال است، با نخ ویکریل صفر به صورت بخیه پیوسته و بدون لاک دوخته شده و سپس، برای تقویت میومتر و به حداقل رساندن چسبندگی، پری‌توئن احشایی روی رحم با یک بخیه پیوسته بدون لاک جداگانه با نخ ویکریل دو صفر دوخته می‌شود.

نتیجه‌گیری: این روش، به هر لایه رحم اجازه می‌دهد تا به طور مستقل ترمیم شود و التهاب و درد بعد از عمل کاهش یابد. همچنین، یافته‌ها نشان داد که تکنیک جدید بخیه صارم، پیشرفت‌های شگرفی در سیر درمان بیمار خواهد داشت. مزایای تکنیک بخیه صارم در بررسی بیماران نسبت به روش‌های سنتی و حتی تکنیک‌های جدید، شامل مواردی مانند کاهش درد بعد از عمل، بهبود هموستاز، ترمیم سریع‌تر رحم و کاهش

Cesarean Scar Defect (Niche)^۱
Single Layer^۱

بحث

در مورد بخیه‌ی برش رحم در سزارین روش‌های مختلفی وجود دارد که شامل Purse Sterile Suture, Double Layer, Single Layer, Horizontal Mattress Suture و غیره می‌باشد که هر کدام با روش سوچور صارم مقایسه می‌شود [۱۳-۱۱].

بستن تک لایه (Single Layer)

یکی از مزایای اصلی این روش، کاهش زمان جراحی و مصرف کمتر نخ بخیه است. مطالعات نشان داده‌اند که بستن رحم به صورت تک‌لایه می‌تواند منجر به کاهش خونریزی حین عمل، کاهش عفونت‌های پس از جراحی و کوتاه‌تر شدن مدت بستری در بیمارستان شود. همچنین، این روش ممکن است در برخی موارد با کاهش درد پس از عمل همراه باشد. این تکنیک اگرچه سریع و ساده است؛ اما اغلب منجر به افزایش کشش روی خط بخیه و ایجاد بافت اسکار به دلیل کشش زیاد می‌شود و از طرفی به دلیل تک لایه بسته شدن گاهی اوقات نمی‌توان هموستاز کامل را تضمین کرد و منجر به افزایش خونریزی و تشکیل هماتوم می‌شود. به دلیل تک لایه دوختن، احتمال چسبندگی بافت‌ها به لایه برش افزایش می‌یابد و به دلیل کشش بیشتر درد پس از عمل، نسبت به سایر روش‌ها بیشتر است و خطر پارگی رحم در بارداری‌های بعد به دلیل احتمال تشکیل اسکار ضعیف‌تر، بیشتر می‌باشد [۱۴]. همچنین، در برخی موارد، بخیه تک‌لایه ممکن است منجر به کاهش ضخامت میومتر در محل برش شود که می‌تواند بر استحکام رحم تأثیر منفی بگذارد [۱۵، ۱۶].

بستن دولایه (Double Layer)

بستن دولایه یکی از روش‌های رایج در ترمیم برش رحم پس از سزارین است که به‌ویژه در زنانی که قصد بارداری‌های بعدی دارند، مورد استفاده قرار می‌گیرد. در این روش، لایه اول میومتر با استفاده از بخیه پیوسته یا منقطع بسته می‌شود و سپس یک لایه دوم روی آن قرار می‌گیرد، که معمولاً برای تقویت محل برش و محافظت بیشتر انجام می‌شود.

۱. مزایای بستن دولایه

مطالعات متعددی نشان داده‌اند که بستن رحم به روش دولایه می‌تواند باعث افزایش ضخامت اسکار رحم شود که این موضوع در بارداری‌های بعدی اهمیت بالایی دارد، زیرا ضخامت مناسب دیواره رحم نقش محافظتی در برابر پارگی رحم دارد. همچنین، برخی شواهد حاکی از آن است که بستن دولایه می‌تواند خطر تشکیل نیچ یا نقص در محل اسکار را کاهش دهد که ممکن است باعث خونریزی غیرطبیعی، درد مزمن لگن و ناباروری ثانویه شود. علاوه بر این، در زنانی که قصد دارند زایمان واژینال پس از سزارین (VBAC)^۴ را تجربه کنند، برخی مطالعات، کاهش خطر پارگی رحم را با روش بستن دولایه گزارش کرده‌اند، هرچند همه مطالعات به نتایج یکسانی نرسیده‌اند [۱۷].

۲. معایب و چالش‌ها

با توجه به این محدودیت‌ها، در این مقاله نیاز به توسعه یک روش جدید بخیه‌زدن مطرح شده است که بتواند از یک طرف ایمنی بیشتری برای مادر ایجاد کند، از طرف دیگر ترمیم بهتر و دقیق‌تری برای لایه‌های رحم فراهم آورد و همچنین عوارض پس از عمل مانند خونریزی، درد، چسبندگی و اسکار را به حداقل برساند. بنابراین، هدف این مطالعه، معرفی تکنیک بخیه جدیدی است که با عنوان **تکنیک صارم (Sarem Suture)** نام‌گذاری و طراحی شده است، تا ساختار رحم را در هنگام بخیه‌زدن حفظ کرده، ترمیم بافت رحم را بهبود دهد و در عین حال، دوره بهبودی کوتاه‌تر و ایمنی بیشتری برای مادر فراهم کند. رویکرد ابداع این نوع تکنیک بخیه، کم کردن عوارض بعد از عمل که شامل کاهش درد، هماتوم کمتر، احتمال چسبندگی کمتر، هموستاز بهتر و ترمیم سریع‌تر و بهتر بافت رحم می‌باشد که در کل نتایج بهتری برای بیمار در مقایسه با روش‌های مرسوم دارد.

روش کار

تکنیک جراحی

ابتدا برای تمام خانم‌های حامله، شمارش سلول‌های خونی انجام می‌شود. سپس، طبق پروتکل‌های بالینی استاندارد بیمار آماده شده و خانم حامله یک گرم سفازولین قبل از شروع جراحی دریافت می‌کند. برش از پوست تا خارج کردن جنین و جفت و کوراژ رحم طبق استاندارد انجام گرفته و سپس نوبت بخیه‌زدن برش رحم می‌باشد.

مراحل بخیه‌زدن

بخیه لایه اول؛ بخیه با نخ ویکریل صفر از گوشه سمت چپ آندومتر و قسمت اعظم میومتر، آغاز می‌گردد. تمام لایه‌های بالا و پایین برش، به جز پریتون روی رحم گرفته شده و با بخیه پیوسته و بدون لاک، آندومتر و قسمت اعظم میومتر دوخته شده و در انتهای سمت راست گره زده می‌شود. لایه دوم بخیه، مجدداً از گوشه سمت راست شروع می‌شود و تمام ضخامت میومتر و علاوه بر آن فاشیای یوترو-وزیکال را در بر می‌گیرد. بخیه‌ها با فاصله یک تا یک و نیم سانتی‌متر و به صورت پیوسته و بدون لاک، لایه فوقانی و تحتانی برش و فاشیای یوترووزیکال را در بالا و پایین به هم نزدیک می‌کند. مجدداً در انتهای برش گره زده شده و نخ قیچی می‌شود. این روش، بسته شدن قوی و توزیع یکنواخت بخیه‌ها را تضمین می‌کند. در لایه سوم بخیه، پریتون احشایی روی رحم با نخ ویکریل دو صفر با بخیه‌های پیوسته و بدون لاک بخیه می‌شود و میومتر که قبلاً بخیه شده را کاملاً می‌پوشاند.

مراقبت بعد از عمل

برای همه‌ی بیماران روز بعد از عمل آزمایش CBC درخواست می‌شود و از نظر عفونت و خونریزی چک می‌شوند.

^۴Vaginal Birth After Cesarean (VBAC)

چسبندگی بالاست. از طرفی در این روش زمان عمل به طور قابل توجهی افزایش می‌یابد. روش دیگر تکنیک Double Layer Purse Sterile Suture می‌باشد که با کاهش کشش مکانیکی بر روی دیواره رحم نسبت به بخیه‌های تک لایه میزان دیفکت اسکار محل سزارین (CSD) کمتری دارند، ولی دستکاری بیشتر بافت و ترومای احتمالی بیشتری ایجاد می‌کند. روش Purse Sterile Method نیز کاهش قابل توجهی در نرخ اسکار محل سزارین ایجاد می‌کند (CSD) و التیام اسکار را بهبود می‌بخشد، ولی لایه‌ها به طور مستقل بهبود نمی‌یابند و احتمال چسبندگی نیز زیاد است.

تکنیک بخیه صارم (صارم سوچور)

تکنیک جدید بخیه صارم، چندین مزیت نسبت به سایر روش‌ها دارد. در این روش، رحم در دو لایه دوخته شده و لایه پریوتون روی رحم نیز جداگانه دوخته می‌شود. این تکنیک نسبت به روش‌های دیگر مزیت‌های مختلفی دارد. در روش بخیه تک‌لایه گاهی اوقات نمی‌توان هموستاز کامل را تضمین کرد و منجر به افزایش خونریزی پس از عمل و تشکیل هماتوم می‌شود. ولی، نزدیک کردن دقیق لایه‌های میومتر در تکنیک صارم از جمله لایه فاشیای وزیکویوترال روی رحم هموستاز موثرتر و کاهش خونریزی پس از عمل و نیاز کمتر به تزریق خون را نسبت به بخیه تک‌لایه تضمین می‌کند. روش تک‌لایه علی‌رغم اینکه سریع‌تر است، می‌تواند منجر به افزایش درد پس از عمل به دلیل کشش بیشتر شود. تکنیک صارم کشش کمتری ایجاد می‌کند و ترومای بافتی را کاهش می‌دهد. نزدیک‌تر شدن دقیق لبه‌های برش با حداقل کشش در این روش تضمین می‌شود که احتمالاً منجر به درد کمتر پس از عمل و بهبودی سریع‌تر می‌گردد. این امر منجر به اقامت کوتاه در بیمارستان و بازگشت سریع‌تر به فعالیت‌های عادی می‌شود.

از نظر خطر پارگی رحم در بارداری‌های بعدی، در بسته شدن تک‌لایه به دلیل احتمال تشکیل اسکار بیشتر و بافت ضعیف‌تر، احتمال پارگی از همه‌ی روش‌ها بیشتر است. در تکنیک بخیه صارم، به دلیل بسته شدن قوی‌تر و قابل اطمینان‌تر و کشش کمتر و بافت یکنواخت‌تری که ایجاد می‌شود، احتمال پارگی رحم کمتر است و نتایج بهتری را در بارداری‌های آینده پیش‌بینی می‌کند. در روش بستن دولایه، اگرچه از بسته شدن تک‌لایه بهتر است، اما اغلب از بخیه لاکینگ و کشش زیاد استفاده می‌شود که باعث ایسکمی بافتی، تشکیل اسکار می‌گردد. از طرفی چون لایه‌ی پریوتون روی رحم دوخته نمی‌شود، باعث ایجاد چسبندگی می‌شود. در تکنیک صارم از بخیه پیوسته و بدون لاک استفاده شده که باعث نزدیک شدن دقیق بافت بدون کشش بیش از حد می‌شود و احتمال ایسکمی بافتی و تشکیل اسکار بسیار کم می‌گردد. بنابراین، چون لایه پریوتون روی رحم به صورت جداگانه ترمیم می‌شود، چسبندگی کمتر و ترمیم بافت بهتر است.

در روش Horizontal Mattress Suture یا تکنیک کا، کشش به صورت یکنواخت سر تا سر محل برش ایجاد شده و ایسکمی و اسکار کمتری در بافت محل برش تشکیل می‌شود. مزیت دیگر این روش این است که خون

از جمله معایب احتمالی این روش، می‌توان به افزایش مدت‌زمان عمل جراحی، مصرف بیشتر نخ بخیه و احتمال کمی بیشتر خونریزی حین عمل اشاره کرد. همچنین، در شرایطی که زمان جراحی یا خطر عفونت باید به حداقل برسد، برخی جراحان ممکن است ترجیح دهند از روش تک‌لایه استفاده کنند.

۳. مقایسه با بستن تک‌لایه

در حالی که برخی مطالعات نشان داده‌اند که بستن تک‌لایه و دولایه از نظر پیامدهای کوتاه‌مدت، تفاوت معناداری ندارند، تفاوت‌هایی در پیامدهای بلندمدت، به‌ویژه در ارتباط با اسکار رحم و بارداری‌های بعدی، گزارش شده است. به‌طور خاص، مرور سیستماتیک در سال ۲۰۱۴ نشان داد که بستن دولایه در مقایسه با تک‌لایه با کاهش بروز پارگی رحم و افزایش ضخامت اسکار همراه است [۱۸].

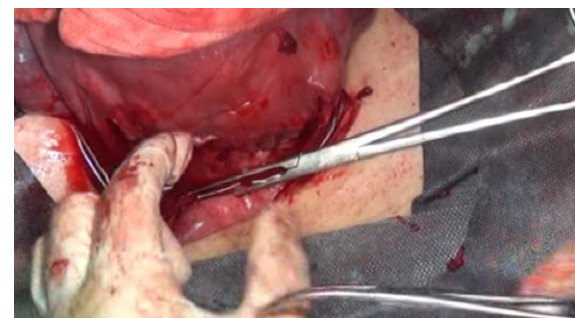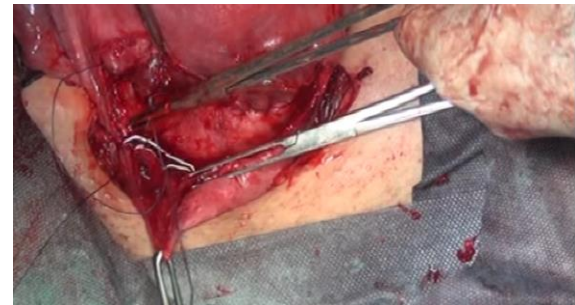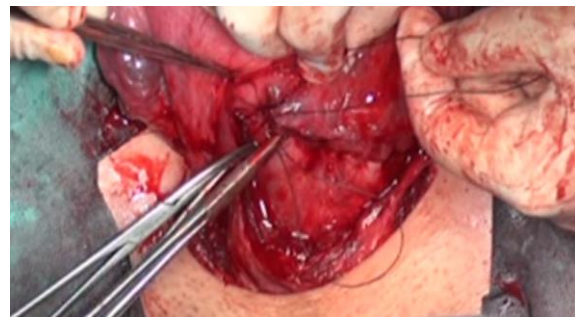
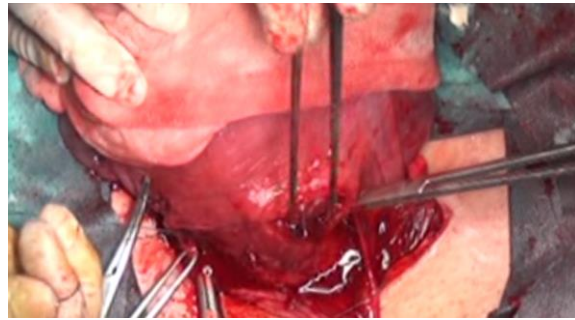
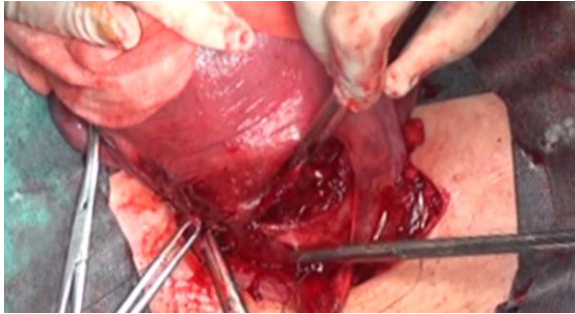
بنابراین، اگرچه این روش بهتر از بسته شدن تک‌لایه است اما اغلب از بخیه‌های لاکینگ یا محکم استفاده می‌شود، که باعث ایسکمی بافتی و متعاقباً تشکیل بافت اسکار می‌گردد. بستن دو لایه اگرچه نسبت به تک لایه یکپارچگی ساختاری بهتری می‌دهد، ولی کشش ناهموار و ضعیف ناشی از ایسکمی خطر پارگی رحم را به همراه دارد. در نتیجه، انتخاب روش مناسب برای بستن رحم پس از سزارین باید بر اساس وضعیت بیمار، تعداد زایمان‌های آینده، شرایط جراحی و تجربه جراح صورت گیرد. در حال حاضر، در بسیاری از مراکز درمانی، روش بستن دولایه برای زنانی که قصد بارداری مجدد دارند، توصیه می‌شود؛ هرچند که برای قطعیت بیشتر، مطالعات بیشتری همچنان مورد نیاز است.

روش K. Halsted Suture, Horizontal Mattress Suture, Uterine Closure Technique

روش Horizontal Mattress Suture (بخیه تشکی افقی) یکی از تکنیک‌های بخیه‌زنی است که برای ایجاد فشار یکنواخت، هم‌راستایی دقیق لبه‌های زخم و جلوگیری از نکروز لبه‌ها به کار می‌رود. این روش بیشتر در جراحی‌های پوستی، ترمیم بافت‌های نرم و گاهی در جراحی‌های زنان و زایمان (از جمله در بستن رحم یا برش‌های اپیزیوتومی) کاربرد دارد.

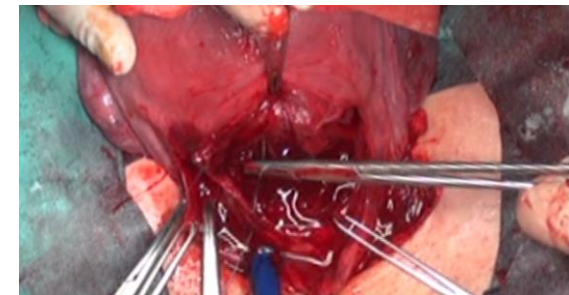
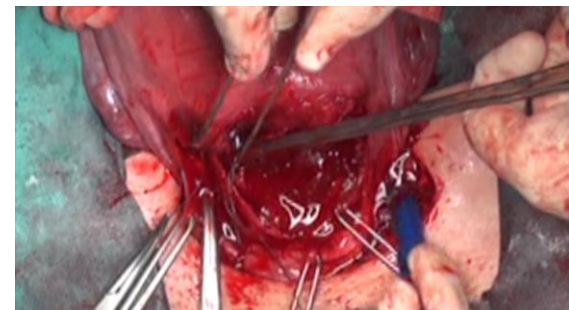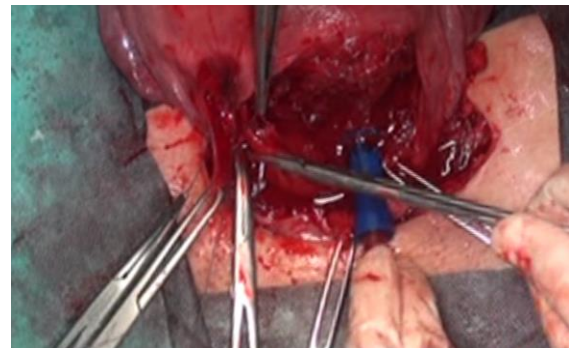در این روش، سوزن بخیه ابتدا از یک طرف زخم وارد بافت شده، از زیر زخم عبور می‌کند و از طرف دیگر خارج می‌شود؛ سپس در فاصله کمی از نقطه خروج قبلی مجدد وارد همان سمت می‌شود و از طرف اول خارج می‌شود. نتیجه این کار یک بخیه «mattress suture» است که به‌صورت افقی از دو طرف زخم عبور می‌کند و شبیه حلقه یا تشک به نظر می‌رسد. این تکنیک باعث می‌شود که فشار به‌صورت افقی و یکنواخت بر لبه‌های زخم وارد شود، از باز شدن زخم یا Dehiscence پیشگیری شود و تطابق بافتی (Approximation) خوبی حاصل شود.

نسبت به دو روش قبل بهتر است و کشش را به طور یکنواخت در سراسر محل برش ایجاد می‌کند، در نتیجه بافت اسکار کمتر و از دست دادن خون کمتری در این روش وجود دارد؛ ولی در این روش چون لایه‌ها به طور جداگانه بسته نمی‌شوند، هر لایه به طور مستقل بهبود نمی‌یابد و احتمال



کمتری از دست داده می‌شود و مدت بستری در بیمارستان نیز کاهش می‌یابد؛ ولی، زمان عمل به طور قابل توجهی افزایش می‌یابد. مزایای تکنیک صارم به این روش این است که به واسطه‌ی دوختن مستقل هر لایه ترمیم بهتری صورت می‌گیرد و چسبندگی کمتری نسبت به این روش ایجاد می‌شود. البته مدت زمان عمل نیز کوتاه‌تر و تعادل بین کارایی و اثربخشی به خوبی تضمین می‌شود.

این مزیت روش ما در مورد روش Double Layer Purse Sterile Suture نیز صدق می‌کند و نسبت به این روش، تکنیک صارم باعث کاهش التهاب و هموستاز موثرتر و ترمیم بهتر هر لایه به طور مستقل می‌شود. از نظر ایجاد نیچ (CSD)، روش Purse Sterile نسبت به روش تک لایه و دولایه‌ی استاندارد کاهش قابل توجهی را در ایجاد اسکار محل برش سزارین دارد و التیام اسکار بهتری دارد. روش ما نیز مشابه Purse Sterile Method کاهش قابل توجهی در ایجاد سزارین اسکار دیفکت به دلیل کشش کمتر و هموستاز دقیق‌تر و ترمیم لایه به لایه بافت محل برش ایجاد می‌کند. با این تفاوت که روش ما به دلیل بهبود مستقل هر لایه تشکیل چسبندگی را نیز کاهش می‌دهد. (شکل ۱)



نتیجه‌گیری

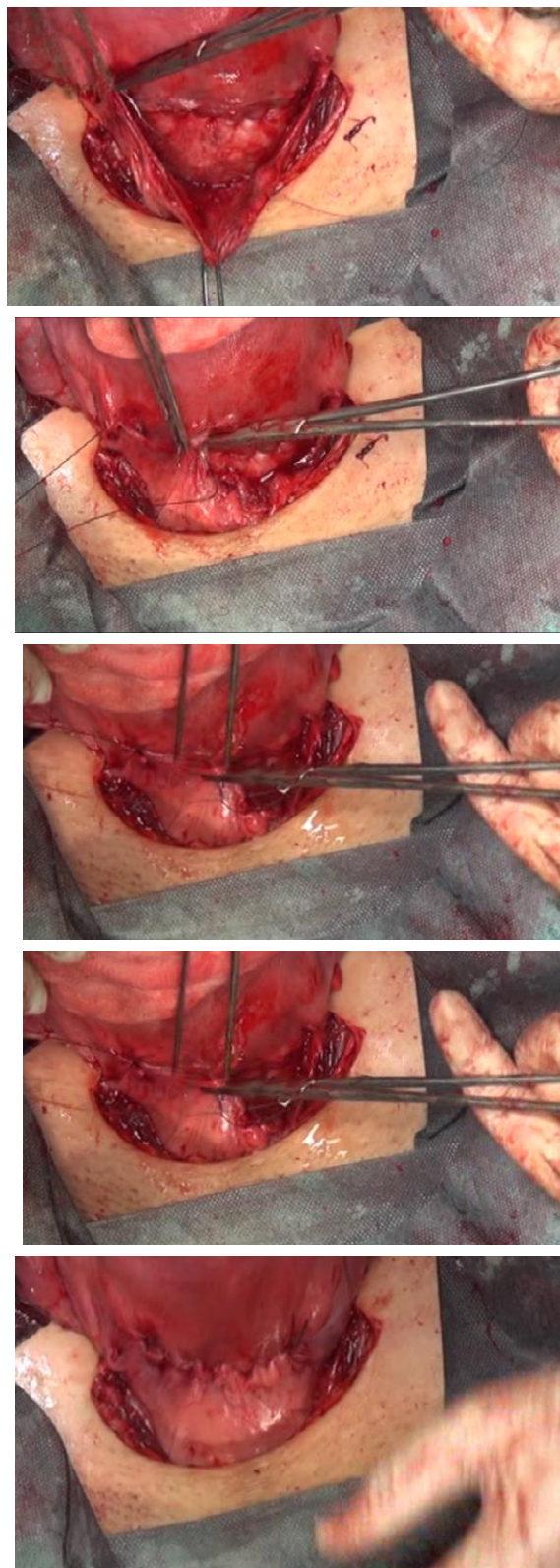
تکنیک جدید بخیه زدن ما (صارم سوچور) پیشرفت‌های قابل توجهی را نسبت به روش‌های سنتی و تکنیک جدیدتر مانند Purse Sterile Suture و Horizontal Mattress Suture ارائه می‌دهد. این نتایج شامل ترمیم بهتر و نتایج عالی بیمار که شامل کاهش عوارض بعد از عمل مانند هموستاز بهتر، خونریزی کمتر، کاهش درد پس از عمل، ریکاوری سریع‌تر، مدت اقامت کمتر در بیمارستان، کاهش چسبندگی، کاهش خطر پارگی رحم در بارداری بعدی، احتمال کمتر ایجاد سزارین اسکار دیفکت یا نیچ و غیره را به همراه دارد. البته مطالعات بالینی بیشتر و گسترده‌تر برای تایید این مزایا ضروری می‌باشند.

تعارض در منافع

در این مطالعه هیچ گونه تعارض منافی وجود ندارد.

منابع

1. Lin P-L, Hou J-H, Chen C-H, A common problem between gynecology, obstetrics, and reproductive medicine: Cesarean section scar defect. Taiwanese Journal of Obstetrics and Gynecology, 2024. 63(4): 459-470.
2. Darwish AM, Microsurgical Cesarean Section, in Fertility-oriented Female Reproductive Surgery, A.M. Darwish, Editor. 2017, IntechOpen: Rijeka.
3. Sorrentino F, Greco F, Palieri T, Vasciaveo L, Stabile G, Carlucci S, et al., Caesarean Section on Maternal Request-Ethical and Juridic Issues: A Narrative Review. Medicina (Kaunas), 2022. 58(9).
4. Awonuga AO, Fletcher NM, Saed GM, Diamond MP, Postoperative adhesion development following cesarean and open intra-abdominal gynecological operations: a review. Reprod Sci, 2011. 18(12): 1166-85.
5. Alamo L, Vial Y, Denys A, Andreisek G, Meuwly J-Y, Schmidt S, MRI findings of complications related to previous uterine scars. European Journal of Radiology Open, 2018. 5: 6-15.
6. Poole JH, Adhesions Following Cesarean Delivery: A Review of Their Occurrence, Consequences and Preventative Management Using Adhesion Barriers. Women's Health, 2013. 9(5): 467-477.



شکل ۱: تکنیک جدید بخیه زدن صارم (صارم سوچور)

- randomized controlled study. *Turkish Journal of Medical Sciences*, 2024. 54(6): 1244-1251.
17. Vachon-Marceau C, Demers S, Bujold E, Roberge S, Gauthier RJ, Pasquier JC, et al., Single versus double-layer uterine closure at cesarean: impact on lower uterine segment thickness at next pregnancy. *Am J Obstet Gynecol*, 2017. 217(1): 65.e1-65.e5.
 18. Roberge S, Demers S, Berghella V, Chaillet N, Moore L, Bujold E, Impact of single-vs double-layer closure on adverse outcomes and uterine scar defect: a systematic review and metaanalysis. *American journal of obstetrics and gynecology*, 2014. 211(5): 453-460.
 7. Hofmeyr GJ, Mathai M, Shah A, Novikova N, Techniques for caesarean section. *Cochrane Database Syst Rev*, 2008. 2008(1): Cd004662.
 8. Antoine C, Young BK, Cesarean section one hundred years 1920–2020: the Good, the Bad and the Ugly. *Journal of Perinatal Medicine*, 2021. 49(1): 5-16.
 9. UK NGA, Techniques to close the uterus at caesarean birth. 2021.
 10. Khamvongsa P, Gotluru C, Stavros S, Borges J, Bonnice S, Horizontal mattress uterine closure compared to single layered lock suture in cesarean section - A retrospective cohort study. *Eur J Obstet Gynecol Reprod Biol X*, 2023. 20: 100234.
 11. Seyedy Moghadam N, Nateghi MR, Abbasi B, Karimi MansoorAbad E, Different Uterine Suturing Techniques Following Cesarean Delivery: A Systematic Review. *Sarem Journal of Medical Research*, 2023. 8(1): 5-11.
 12. Babu K, Magon N, Uterine closure in cesarean delivery: a new technique. *N Am J Med Sci*, 2012. 4(8): 358-61.
 13. Yıldız E, Timur B, Comparison of classic single-layer uterin suture and double-layer purse-string suture techniques for uterus closure in terms of postoperative short-term uterine isthmocele: A prospective randomized controlled trial. *Turkish Journal of Obstetrics and Gynecology*, 2023. 20(3): 206.
 14. Stegwee SI, Jordans IPM, van der Voet LF, Bongers MY, de Groot CJM, Lambalk CB, et al., Single- versus double-layer closure of the caesarean (uterine) scar in the prevention of gynaecological symptoms in relation to niche development – the 2Close study: a multicentre randomised controlled trial. *BMC Pregnancy and Childbirth*, 2019. 19(1): 85.
 15. Prapas Y, Zikopoulos A, Petousis S, Xiromeritis P, Tinelli A, Ravanos K, et al., Single layer suturing in intracapsular myomectomy of intramural myomas is sufficient for a normal wound healing. *European Journal of Obstetrics & Gynecology and Reproductive Biology*, 2020. 248: 204-210.
 16. Demirdağ E, Kutlucan H, TUTAL A, Çalışkan Keskinsoy B, Karakuyu G, KARABACAK R, Evaluation of single-layer versus double-layer suturing of low transverse uterine incisions in cesarean section and follow-up of scars by ultrasound: a prospective