

The Report of a Case of Multiple Myomas at Sarem Women's Hospital in Tehran

ARTICLE INFO

DOI: 1052547/sjrm.10.1.6

Article Type

Case Report

Authors

Bahareh Khandzad¹, Maryam Sanaye Naderi^{1,2}, Hadis Mohammadin^{1,2},

Mohammad Reza Nateghi^{1,2*} 

1- Sarem Gynecology, Obstetrics and Infertility Research Center, Sarem Women's Hospital, Iran University of Medical Sciences, Tehran, Iran.

2- Sarem Cell Research Center (SCRC), Sarem Women's Hospital, Tehran, Iran.

*Corresponding Authors:

Mohammad Reza Nateghi; Sarem Gynecology, Obstetrics and Infertility Research Center, Sarem Women's Hospital, Iran University of Medical Sciences, Tehran, Iran.

Address: Sarem Women Hospital, Basij Square, Phase 3, Ekbatan Town, Tehran, Iran. Postal code: 1396956111, Phone: +98 (21) 44670888, Fax: +98 (21) 44670432.

ABSTRACT

Introduction: Uterine fibroids (leiomyomas) are the most common benign tumors of the female reproductive system, affecting approximately 20% of women of reproductive age. These tumors can be single or multiple, and depending on their size and location, they may be asymptomatic or present with symptoms such as abnormal uterine bleeding, pelvic pain, infertility, or pressure effects on adjacent organs. In symptomatic cases, especially when fertility preservation is desired, accurate diagnosis and individualized treatment planning are essential.

Case Presentation: A 42-year-old woman with a history of two cesarean deliveries and symptoms of abnormal uterine bleeding including prolonged heavy menstruation with clot passage was referred to Sarem Women's Hospital. Imaging revealed multiple myomas of varying types and locations, including a large submucosal fibroid extending into the endometrial cavity, intramural myomas in both anterior and posterior uterine walls, and hypoechoic intracavitary structures suggestive of additional myomas. Nabothian cysts and small endometrial polyps were also identified. The final diagnosis was intracavitary myoma, and the patient underwent hysteroscopic myomectomy and polypectomy.

Conclusion: The successful management of this patient using minimally invasive hysteroscopic surgery highlights the importance of precise evaluation of fibroid type, size, and location in determining the most appropriate treatment approach. Advanced imaging techniques, such as Saline Infusion Sonohysterography (SIS), combined with comprehensive clinical assessment, play a pivotal role in surgical planning, particularly for women seeking to preserve their uterus and fertility potential.

Keywords: Multiple Myomas, Hysteroscopy, Myomectomy, Polypectomy, Menometrorrhagia.

Received: 09 May 2025

Accepted: 15 June 2025

e Published: 01 July 2025

Article History

حفظ رحم و قابلیت باروری است. استفاده از تصویربرداری پیشرفته مانند Saline Infusion Sonohysterography (SIS) در کنار بررسی جامع بالینی، نقش کلیدی در برنامه‌ریزی درمانی ایفا می‌کند.

کلیدواژه‌ها: مولتیپل میلوما؛ هیستروسکوپی؛ میومکتومی؛ پولیپکتومی؛ منومترورازی.

تاریخ دریافت: ۱۴۰۴/۰۲/۱۹

تاریخ پذیرش: ۱۴۰۴/۰۳/۲۵

***نویسنده مسئول:** محمد رضا ناطقی؛ مرکز تحقیقات زنان، زایمان و ناباروری صارم، بیمارستان فوق تخصصی صارم، دانشگاه علوم پزشکی ایران، تهران، ایران. آدرس: تهران، شهرک اکباتان، فاز ۳، میدان بسیج، بیمارستان فوق تخصصی صارم، کد پستی: ۱۳۹۶۹۵۶۱۱۱. تلفن: ۰۲۱۴۴۶۷۰۸۸۸. فکس: ۰۲۱۴۴۶۷۰۴۳۲.

مقدمه

فیبروم رحم که به آن «لیومیومای رحمی» نیز گفته می‌شود، شایع‌ترین تومور خوش‌خیم رحم به شمار می‌آید. شیوع این تومورها در میان زنان در سنین باروری تا ۲۰ درصد گزارش شده است [۱]. این میزان ممکن است در صورت انجام سونوگرافی روتین در تمامی زنان، حتی بیشتر نیز باشد [۲]. فیبروم‌ها ممکن است منفرد یا متعدد باشند؛ برخی از آن‌ها کوچک‌اند، در حالی که برخی دیگر آن‌قدر بزرگ می‌شوند که شکم فرد مانند بارداری در ماه آخر به نظر می‌رسد. بیشتر فیبروم‌ها بدون علامت هستند و به‌صورت اتفاقی در معاینات روتین شناسایی می‌شوند [۳]. میوماها، به عنوان شایع‌ترین تومورهای دستگاه تناسلی زنان، در سال‌های پایانی دوره باروری افزایش می‌یابند [۴، ۵]. راهکارهای مدیریتی متعددی برای درمان میوما وجود دارد. روش‌های جراحی برای درمان میوما معمولاً تهاجمی و پرهزینه هستند، اما با این حال، به بهبود کیفیت زندگی بیماران منجر می‌شوند. انتخاب راهبرد جراحی برای درمان میوما بسته به اندازه، تعداد و محل قرارگیری فیبروم‌ها صورت می‌گیرد [۶، ۷].

نحوه بروز و ویژگی‌های بالینی فیبروم‌های رحمی به اندازه و محل قرارگیری آن‌ها بستگی دارد [۸]. در میان زنانی که با لیومیوم رحمی تشخیص داده می‌شوند، اکثر آن‌ها بدون علامت هستند و نیازی به درمان نخواهند داشت [۹]. با این حال، در موارد علامت‌دار، شایع‌ترین شکایت، خونریزی غیرطبیعی رحمی است که معمولاً به‌صورت قاعدگی‌های شدید و سنگین ظاهر می‌شود. سایر علائم می‌توانند شامل درد شکمی، دیسمنوره (قاعدگی دردناک)، فشار به اندام‌های مجاور، سقط خودبه‌خودی و ناباروری باشند [۱۰].

فیبروم‌های علامت‌دار را می‌توان با روش‌های دارویی یا جراحی درمان کرد. هیستروکتومی از راه‌های مختلف، رایج‌ترین عمل جراحی برای درمان فیبروم رحمی است [۶]. با این حال، هیستروکتومی برای زنانی که به دلایل باروری آینده، ادامه قاعدگی، یا تمایل شدید به حفظ رحم هستند، گزینه

گزارش یک مورد میوم متعدد (Multiple Myomas) در بیمارستان فوق تخصصی صارم تهران

دکتر بهاره خندزاد^۱، مریم صنایع نادری^{۱،۲}، حدیث محمدیان^{۱،۲}، محمد رضا ناطقی^{۱،۲} ID

^۱ مرکز تحقیقات زنان زایمان و ناباروری صارم، بیمارستان فوق تخصصی صارم، دانشگاه علوم پزشکی ایران، تهران، ایران
^۲ مرکز تحقیقات سلولی-مولکولی و سلول‌های بنیادی صارم، بیمارستان فوق تخصصی صارم تهران، ایران

چکیده

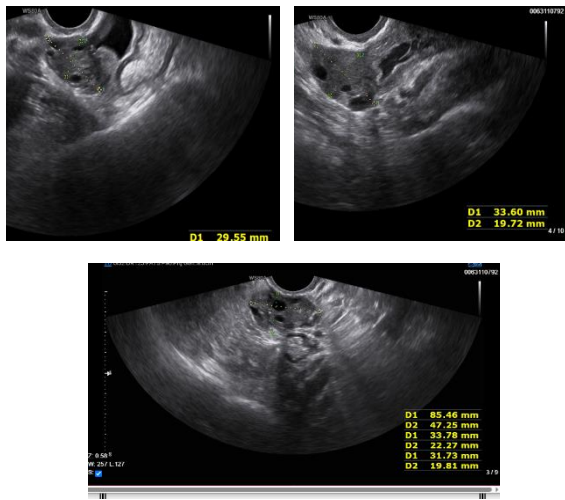
مقدمه: فیبروم‌های رحمی (لیومیوم‌ها) شایع‌ترین تومورهای خوش‌خیم دستگاه تناسلی زنان هستند که در حدود ۲۰ درصد از زنان در سنین باروری دیده می‌شوند. این توده‌ها می‌توانند منفرد یا متعدد بوده و بسته به اندازه و محل قرارگیری، بدون علامت یا همراه با علائم بالینی نظیر خونریزی غیرطبیعی رحمی، درد لگنی، نازایی و فشار به احشاء مجاور ظاهر شوند. انتخاب روش درمانی، به‌ویژه در بیماران علامت‌دار یا دارای تمایل به حفظ توانایی باروری، نیازمند بررسی دقیق ویژگی‌های تومورها و شرایط بالینی بیمار است.

معرفی مورد: بیمار خانم ۴۲ ساله‌ای با سابقه دو زایمان از طریق سزارین و علائم خونریزی غیرطبیعی رحمی شامل قاعدگی‌های سنگین و طولانی‌مدت (۱۰ روزه) و وجود لخته، به بیمارستان فوق تخصصی صارم مراجعه نمود. در بررسی‌های تصویربرداری و سونوگرافی، چندین میوم در موقعیت‌های مختلف رحم از جمله یک میوم ساب‌موکوزال با گسترش به داخل حفره آندومتر، میوم‌های اینترامورال در قدام و خلف رحم، و ساختارهای هایپواکو با احتمال منشأ اینتراکاویتاری شناسایی گردید. همچنین، ضایعات فضاگیر نظیر پولیپ‌های آندومتر نیز مشاهده شد. پس از بررسی‌های تکمیلی، بیمار با تشخیص نهایی میوم‌های اینتراکاویتاری تحت اعمال جراحی هیستروسکوپی، میومکتومی و پولیپکتومی قرار گرفت.

نتیجه‌گیری: درمان موفق این بیمار با استفاده از روش‌های کم‌تهاجمی هیستروسکوپی، نشان‌دهنده اهمیت تشخیص دقیق نوع، محل و اندازه میوم‌ها در انتخاب رویکرد درمانی مناسب، به‌ویژه در زنانی با تمایل به

کیستیک داخل آن که احتمالاً جز اینتراکاویناری میوم بود، برای این فرد گزارش شد.

نتایج سونوهیستروگرافی انفوزیونی سالیین (SIS) که در تاریخ ۱۴۰۲/۱۱/۳ انجام شده بود، بدین شرح بود: میوم IM/SM^۵ به ابعاد ۲۰ در ۳۹ میلی‌متر با اکستنشن به داخل کاویته آندومتر در دیواره خلفی، میوم SM با اکستنشن به ابعاد ۲۱ در ۳۰ میلی‌متر در داخل و ۱۰ در ۱۴ خارج کاویته، پولیپ (به ابعاد ۶ در ۹ و ۵ در ۶ میلی‌متر و در نهایت ضخامت آندومتر در پایین ۵ میلی‌متر و در بالا ۱۹ میلی‌متر گزارش شد. تشخیص نهایی برای این بیمار، میوم اینتراکاویناری^۶ بود اقدامات درمانی از قبیل هیستروسکوپی، میومکتومی و پولیپکتومی انجام شد (شکل ۲و۱).



شکل ۱: تصویربرداری سونوهیستروگرافی (SIS) رحم در بیمار مبتلا به میومهای متعدد؛ مشاهده میومهای اینترامورال و ساب‌موکوزال با گسترش به حفره آندومتر.

(Submucosal یا SM) رشد کرده و تا داخل حفره آندومتر امتداد یافته است. به عبارت دیگر، این میوم ترکیبی از دو گونه‌ی اینترامورال و ساب‌موکوزال است که با توجه به طبقه‌بندی FIGO، در دسته‌ی میومهای نوع ۱ یا ۲ (بسته به نسبت بخش داخل حفره) قرار می‌گیرد

^۶ فیبروم داخل حفره ای (یا لیومیوم) یک فیبروم زیر مخاطی است که به طور کامل در داخل حفره آندومتر قرار دارد.

مناسبی محسوب نمی‌شود. در این موارد، برداشت فیبروم یا فیبروم‌ها با حفظ و بازسازی رحم که تحت عنوان «میومکتومی» شناخته می‌شود، روش درمانی مناسب و ترجیحی است. میومکتومی می‌تواند از طریق روش‌های مختلفی همچون جراحی شکمی، لاپاروسکوپی یا هیستروسکوپی انجام شود.^[۱۱]

نخستین عمل موفق میومکتومی شکمی در سال ۱۸۴۵ انجام شد، اما به دلیل باور عمومی مبنی بر خطرناک بودن، دشواری انجام آن و مرگ‌ومیر بالا، به‌طور گسترده مورد استفاده قرار نگرفت. این روش جراحی بعدها توسط «ویکتور بانی» که به‌عنوان پیشگام این عمل شناخته می‌شود، به‌طور گسترده ترویج و حمایت شد.^[۱۲] هدف از میومکتومی تنها برداشتن فیبروم یا فیبروم‌ها نیست، بلکه بازسازی یک رحم سالم و عملکردی است که توانایی بارداری و حفظ آن را داشته باشد.^[۱۳]

در برخی موارد، این بازسازی امکان‌پذیر نیست؛ به‌ویژه در مواردی که فیبروم‌ها بسیار بزرگ یا متعدد هستند و ساختار باقی‌مانده رحم را به‌طور کامل دچار اختلال می‌کنند. در چنین شرایطی، بازسازی رحم ممکن نیست و این مسئله به‌عنوان یک منع نسبی برای انجام میومکتومی تلقی می‌شود. همچنین، گاهی اوقات در طول عمل، خونریزی شدیدی رخ می‌دهد که تنها راه کنترل آن، انجام هیستریکتومی خواهد بود. بنابراین، پیش از اقدام به میومکتومی، باید بیمار به‌طور کامل در مورد احتمال نیاز به هیستریکتومی آگاه و مشاوره شود.^[۱۴، ۱۵] بنابراین، هدف از این مطالعه، گزارش یک مورد میوم‌های متعدد (Multiple Myomas) در بیمارستان فوق تخصصی صرم تهران بود.

معرفی مورد

در این مطالعه، خانم ۴۲ ساله‌ای با سابقه دو مورد سزارین و داشتن فرزند کوچک ۱۰ ساله با الگوی قاعدگی سنگین و طولانی (۱۰ روزه) با تشخیص اولیه خونریزی غیر طبیعی رحمی^۱ در تاریخ ۱۴۰۳/۰۲/۲۳ به بیمارستان فوق تخصصی صرم تهران مراجعه کرد. وزن این بیمار ۶۹ کیلوگرم و قد آن ۱۸۲ سانتی‌متر بود.

یک میوم اینترامورال ساب‌سروزال به ابعاد ۱۰ در ۱۷ میلی‌متر و ۱۲ در ۱۷ میلی‌متر به ترتیب در قسمت‌های قدامی^۲ و خلفی^۳ رحم مشاهده شد. همچنین، یک میوم اینترامورال به ابعاد ۶ در ۱۰ میلی‌متر در آنتریور رحم این فرد گزارش گردید. در بخش خلفی رحم، یک میوم اینترامورال ساب‌موکوزال با گسترش به حفره رحم به ابعاد ۱۸ در ۳۰ میلی‌متر دیده شد و ضخامت دیواره ی رحم ۱۱ میلی‌متر بود. در ادامه بررسی‌ها، تعدادی کیست نابوتین^۴ در سرویکس با بزرگترین سایز ۶ میلی‌متر وجود داشت. ضمناً، ساختار هایپوآکو اینتراکاویناری^۵ ۱۴ در ۲۵ میلی‌متر هم با تغییرات

Menometrorrhagia^۱

Anterior^۲

Posterior^۳

^۴ کیست نابوتین یک برآمدگی کوچک است و زمانی ایجاد می‌شود که سلول‌های پوست،

اجازه خروج به مایع مخاطی نمی‌دهند و این مایع زیر پوست محبوس می‌شود.

^۵ واژه‌ی «میوم IM/SM» در گزارش سونوگرافی انفوزیونی سالیین (SIS) به نوع میوم اشاره دارد که هم در لایه‌ی عضلانی رحم (Intramural یا IM) یا و هم در زیر مخاط رحم

روش جراحی را فراهم کرد که این مسأله در مطالعات پیشین نیز تأکید شده است [۲۰].

در این گزارش موردی، زنی با سابقه خونریزی‌های غیرطبیعی رحم معرفی شده که در تصویربرداری با استفاده از سونوهیستروگرافی (SIS)، چند میوم با موقعیت‌های مختلف رحمی و نیز یک پولیپ شناسایی گردید. سپس بیمار تحت هیستروسکوپي تشخیصی و درمانی قرار گرفت و میوم‌ها و پولیپ خارج شدند. این رویکرد چندمرحله‌ای تشخیصی و درمانی، نمونه‌ای از یک مدیریت دقیق، مؤثر و مبتنی بر شواهد در برخورد با چنین مواردی است.

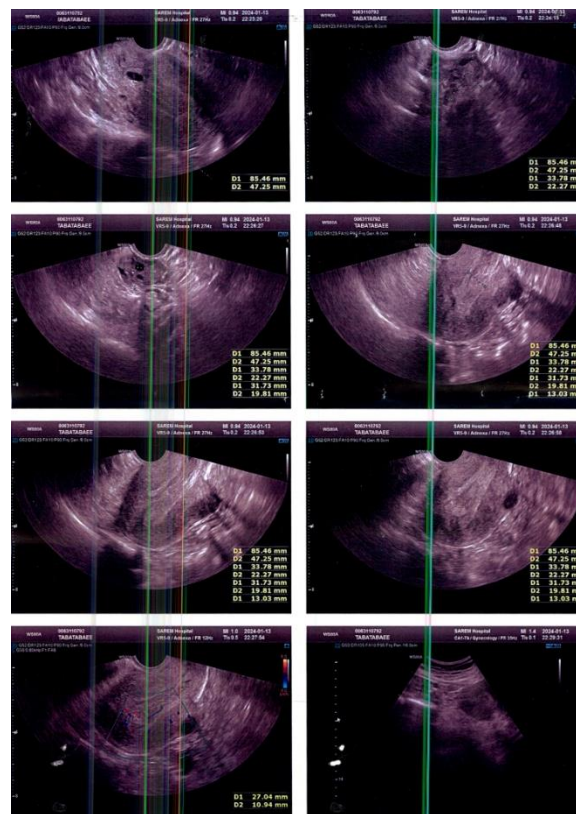
ویژگی متمایز این گزارش موردی، وجود هم‌زمان میوم‌های متعدد با اندازه‌ها و موقعیت‌های متفاوت و نیز همراهی آن با پولیپ آندومتر بود که تشخیص دقیق آن تنها با ترکیب روش‌های تصویربرداری و مشاهده مستقیم در هیستروسکوپي امکان‌پذیر شد. نکته قابل‌توجه این است که بسیاری از میوم‌های ساب‌موکوزال و برخی اینترامورال‌ها ممکن است در سونوگرافی ترانس‌واژینال ساده به درستی دیده نشوند، در حالی که SIS با ایجاد تمایز بیشتر در ضخامت آندومتر، توان تشخیص آن‌ها را بالا می‌برد [۲۱]. پس از برداشتن ضایعات، علائم بیمار به طور کامل برطرف گردید که نشان‌دهنده‌ی نقش مهم رویکرد هیستروسکوپیک در درمان مؤثر خونریزی‌های غیرطبیعی ناشی از ضایعات خوش‌خیم آندومتر است.

در مطالعات متعدد، هیستروسکوپي به عنوان روش طلایی در ارزیابی و درمان ضایعات داخل‌رحمی شناخته شده است. بر اساس مطالعه‌ای توسط Di Spiezio Sardo و همکاران (۲۰۲۰)، هیستروسکوپي توانایی بالایی در تشخیص دقیق ضایعات رحمی و هم‌زمان درمان آن‌ها دارد، به‌ویژه در بیماران مبتلا به میوم‌های ساب‌موکوزال یا پولیپ [۲۲]. همچنین، پژوهشی در سال ۲۰۲۳ تأکید کرد که ترکیب سونوگرافی و SIS، دقت تشخیصی را به بیش از ۹۰ درصد می‌رساند، به‌ویژه در شناسایی میوم‌هایی که موجب ناباروری یا خونریزی غیرطبیعی می‌شوند [۲۳].

اگرچه مطالعات گذشته به بررسی هر کدام از این ضایعات به صورت مجزا پرداخته‌اند، اما کمتر گزارشی وجود دارد که به ترکیب هم‌زمان میوم‌های متعدد و پولیپ با ارائه تصویربرداری پیشرفته و مداخلات درمانی دقیق بپردازد. در این زمینه، گزارش موردی حاضر می‌تواند به‌عنوان نمونه‌ای از مدیریت چندمرحله‌ای، دقیق و موفق در بیماران با ضایعات پیچیده رحمی معرفی گردد. همچنین، در پژوهشی که توسط Munro و همکاران در سال ۲۰۲۲ منتشر شد، بر اهمیت طبقه‌بندی FIGO در تعیین نوع میوم و برنامه‌ریزی درمانی تأکید شده است. در مطالعه حاضر، استفاده از طبقه‌بندی FIGO در تصمیم‌گیری درمانی بیمار نقش مهمی ایفا کرده است، که این موضوع نقطه قوتی برای ساختارمند بودن روند درمان است [۲۴].

نتیجه‌گیری

مطالعه حاضر نشان می‌دهد که در بیمارانی با خونریزی‌های غیرطبیعی رحمی و سابقه نازایی یا باروری ناقص، ارزیابی دقیق با ترکیب SIS و



شکل ۲: نمای داخل‌رحمی حین هیستروسکوپي: مشاهده و برداشت میوم و پلیپ در بیمار با خونریزی غیرطبیعی رحم.

بحث

میوم‌های رحمی^۷، که به عنوان لیومیوم نیز شناخته می‌شوند، شایع‌ترین تومورهای خوش‌خیم زنان در سنین باروری محسوب می‌گردند. شیوع آن‌ها حدود ۲۰ تا ۴۰ درصد در زنان این گروه سنی است و می‌توانند بدون علامت بوده یا علائمی چون خونریزی‌های غیرطبیعی رحم، درد لگنی، نازایی و مشکلات مربوط به بارداری ایجاد کنند [۱۶، ۱۷]. اگرچه اغلب میوم‌ها به تنهایی وجود دارند، اما بروز میوم‌های متعدد به‌ویژه از انواع مختلف (ساب‌موکوزال، اینترامورال و ساب‌سروزال) در یک بیمار، می‌تواند روند تشخیص و درمان را چالش‌برانگیزتر کند [۱۸، ۱۹].

میوم‌های رحمی از نظر طبقه‌بندی FIGO^۸ به انواع ساب‌سروزال (Type 5-7)، اینترامورال (Type 3-4) و ساب‌موکوزال (Type 0-2) تقسیم می‌شوند که هر یک به نحوی منجر به علائم متفاوتی مانند خونریزی غیرطبیعی، درد لگنی یا اختلال در باروری می‌شوند. وجود چندین میوم از انواع مختلف در یک بیمار، همانند مورد حاضر، تفسیر و تصمیم‌گیری درمانی را پیچیده‌تر می‌سازد. استفاده از طبقه‌بندی FIGO در این مورد، امکان شناسایی دقیق هر یک از توده‌ها و برنامه‌ریزی مناسب جهت انتخاب

9. Duhan, N. and D. Sirohiwal, Uterine myomas revisited. *European Journal of Obstetrics & Gynecology and Reproductive Biology*, 2010. 152(2): p. 119-125.
10. Akinajo, O.R., et al., Multiple uterine fibroids in an 18-year-old: a case report and review of literature. *South Sudan Medical Journal*, 2020. 13(4): p. 156-159.
11. Paredes, J.S., C.L. Lee, and P.T. Chua, Myomectomy: Choosing the Surgical Approach - A Systematic Review. *Gynecol Minim Invasive Ther*, 2024. 13(3): p. 146-153.
12. Hutchins Jr, F.L., Abdominal myomectomy as a treatment for symptomatic uterine fibroids. *Obstetrics and Gynecology Clinics of North America*, 1995. 22(4): p. 781-789.
13. Shapovalova, A.I., E.N. Popov, and E.V. Mozgovaya, Myomectomy or conservative management of uterine fibroids: effects on reproductive potential. *Journal of obstetrics and women's diseases*, 2021. 70(5): p. 95-104.
14. Donnez, J. and M.M. Dolmans, Uterine fibroid management: from the present to the future. *Hum Reprod Update*, 2016. 22(6): p. 665-686.
15. Lethaby, A., L. Puscasiu, and B. Vollenhoven, Preoperative medical therapy before surgery for uterine fibroids. *Cochrane Database Syst Rev*, 2017. 11(11): p. Cd000547.
16. Baird, D.D., et al., High cumulative incidence of uterine leiomyoma in black and white women: ultrasound evidence. *Am J Obstet Gynecol*, 2003. 188(1): p. 100-7.
17. Stewart, E.A., et al., Uterine fibroids. *Nat Rev Dis Primers*, 2016. 2: p. 16043.
18. Palheta, M.S., F.D.C. Medeiros, and A.R.G. Severiano, Reporting of uterine fibroids on ultrasound examinations: an illustrated report template focused on surgical planning. *Radiol Bras*, 2023. 56(2): p. 86-94.
19. Barjon, K. and L.N. Mikhail, Uterine leiomyomata. 2019.
20. Munro, M.G., et al., The FIGO classification of causes of abnormal uterine bleeding in the

هیستروسکوپی می‌تواند در شناسایی ضایعات پنهان (میوم‌ها و پولیپ‌ها) مؤثر بوده و منجر به برنامه‌ریزی درمانی دقیق شود. همچنین، تأکید بر مدیریت فردمحور و چندمرحله‌ای در مواجهه با ضایعات رحمی متعدد، رویکردی است که باید بیش از پیش در درمان‌های روزمره مد نظر قرار گیرد.

تعارض در منافع

در این مطالعه هیچ گونه تعارض منافی وجود ندارد.

منابع

1. Wallach, E.E. and N.F. Vlahos, Uterine myomas: an overview of development, clinical features, and management. *Obstetrics & Gynecology*, 2004. 104(2): p. 393-406.
2. Schwartz, S.M., Epidemiology of uterine leiomyomata. *Clinical obstetrics and gynecology*, 2001. 44(2): p. 316-326.
3. De La Cruz, M.S.D. and E.M. Buchanan, Uterine fibroids: diagnosis and treatment. *American family physician*, 2017. 95(2): p. 100-107.
4. Machupalli, S., et al., Abdominal myomectomy increases fertility outcome. *Gynecol Obstet*, 2013. 3(144): p. 2161-2.
5. Chen, I., et al., Laparoscopic versus abdominal myomectomy: practice patterns and health care use in British Columbia. *Journal of Obstetrics and Gynaecology Canada*, 2014. 36(9): p. 817-821.
6. Mettler, L., et al., Complications of uterine fibroids and their management, surgical management of fibroids, laparoscopy and hysteroscopy versus hysterectomy, haemorrhage, adhesions, and complications. *Obstetrics and gynecology international*, 2012. 2012(1): p. 791248.
7. Bekabil, T.T., Successful removal of 36 fibroids from a uterus: case report. *Clin Case Rep Rev*, 2015. 1(2): p. 25-6.
8. Parker, W.H., Etiology, symptomatology, and diagnosis of uterine myomas. *Fertility and sterility*, 2007. 87(4): p. 725-736.

- reproductive years. *Fertility and sterility*, 2011. 95(7): p. 2204-2208. e3.
21. Emanuel, M.H., et al., A prospective comparison of transvaginal ultrasonography and diagnostic hysteroscopy in the evaluation of patients with abnormal uterine bleeding: clinical implications. *American journal of obstetrics and gynecology*, 1995. 172(2): p. 547-552.
 22. Di Spiezio Sardo, A., et al., Hysteroscopic myomectomy: a comprehensive review of surgical techniques. *Hum Reprod Update*, 2008. 14(2): p. 101-19.
 23. Kumar, K., et al., Utility of Saline Infusion Sonohysterography in Gynecology: A Review Article. *Cureus*, 2023. 15(2): p. e35424.
 24. Munro, M.G., H.O. Critchley, and I.S. Fraser, The FIGO classification of causes of abnormal uterine bleeding in the reproductive years. *Fertil Steril*, 2011. 95(7): p. 2204-8, 2208.e1-3.