Sarem Journal of Medical Research. Volume 9, Issue 4, Winter 2025: 215- 220

A Case Report of a Late-Term Miscarriage with a Severe Genetic Abnormality

ARTICLE INFO

DOI: 1052547/sjrm.9.4.4

Article Type

A Case Report

Authors

Sima Ghiti [1], Mohammad Reza Nateghi[1,2*]

1- Sarem Gynecology, Obstetrics and Infertility Research Center, Sarem Women's Hospital, Iran University of Medical Science (IUMS), Tehran, Iran.
2- Sarem Cell Research Center (SCRC), Sarem Women's Hospital, Tehran, Iran.

Corresponding Authors:
Mohammad Reza Nateghi; Sarem Fertility & Infertility Research Center (SAFIR), Sarem Women's Hospital, Iran University of Medical Sciences (IUMS), Tehran, Iran. Address: Sarem Women Hospital, Basij Square, Phase 3, Ekbatan Town, Tehran, Iran. Postal code: 1396956111, Phone: +98 (21) 44670888, Fax: +98 (21) 44670432.

Received: 04 January 2025
Accepted: 05 February 2025
e Published: 06 March 2025

Article History

ABSTRACT

Introduction: Late miscarriage, defined as pregnancy loss between 12 and 24 weeks of gestation, represents a significant challenge in maternal-fetal medicine. While various factors, including anatomical abnormalities, autoimmune disorders, and metabolic conditions, contribute to this phenomenon, genetic abnormalities are among the leading causes. Increased nuchal translucency (NT) is recognized as an early screening marker for chromosomal abnormalities, including trisomy 13, 18, and 21. This study presents a rare case of late miscarriage associated with a severe genetic abnormality.

Case Presentation: The patient was a 36-year-old woman with an in vitro fertilization (IVF) pregnancy who exhibited increased NT (8.5 mm) and fetal tachycardia during first-trimester screening. At 12–13 weeks of gestation, she was admitted to the hospital with premature rupture of membranes and intrauterine fetal demise (IUFD). Further examinations revealed the presence of a large ovarian cyst, which required laparoscopic surgery. Cytogenetic analysis confirmed a severe chromosomal abnormality in the fetus, which was identified as the primary cause of late miscarriage.

Conclusion: This case highlights that increased NT in the first trimester serves as an important predictor of chromosomal abnormalities and adverse pregnancy outcomes. Moreover, IVF pregnancies may carry an elevated risk of chromosomal disorders and complications, necessitating meticulous monitoring. In cases of late miscarriage, comprehensive genetic testing, including karyotyping and advanced techniques such as next-generation sequencing (NGS), is essential for identifying potential etiologies and providing appropriate genetic counseling to couples.

Keywords: Late Miscarriage; Chromosomal Abnormality; Increased Nuchal Translucency (NT); In Vitro Fertilization (IVF); Intrauterine Fetal Demise (IUFD); Karyotyping, Medical Genetics.

Copyright© 2025, ASP Ins. This open-access article is published under the terms of the Creative Commons Attribution-Noncommercial 4.0 International License which permits Share (copy and distribute the material in any medium or format) and Adapt (remix, transform, and build upon the material) under the Attribution-Noncommercial terms.

[Downloaded from saremjrm.com on 2025-11-17]

[DOI: 1052547/sjrm.9.4.4]

گزارش یک مورد سقط دیررس با ناهنجاری شدید ژنتیکی

سیما گیتی [۱]، محمد رضا ناطقی [۱و۲*]

[۱] مرکز تحقیقات زنان زایمان و ناباروری صارم، بیمارستان فوق تخصصی صارم، دانشگاه علوم پزشکی ایران، تهران، ایران

[۲] مرکز تحقیقات سلولی-مولکولی و سلول‌های بنیادی صارم، بیمارستان فوق تخصصی صارم تهران، ایران

چکیده

مقدمه: سقط دیررس، که به از دست دادن بارداری بین هفته‌های ۱۲ تا ۲۴ بارداری اطلاق می‌شود، یک چالش مهم در طب مادر و جنین محسوب می‌شود. درحالی‌که عوامل مختلفی از جمله ناهنجاری‌های آناتومیک، اختلالات خودایمنی و مشکلات متابولیکی می‌توانند در این پدیده نقش داشته باشند، ناهنجاری‌های ژنتیکی یکی از علل اصلی آن محسوب می‌شوند. افزایش ضخامت چین گردنی (NT) به‌عنوان یک شاخص اولیه برای غربالگری ناهنجاری‌های کروموزومی، ازجمله تریزومی‌های ۱۳، ۱۸ و ۲۱، شناخته شده است. این مطالعه یک مورد نادر از سقط دیررس را که با ناهنجاری شدید ژنتیکی همراه بوده است، گزارش می‌دهد.

معرفی مورد: بیمار یک خانم ۳۶ ساله با بارداری حاصل از لقاح آزمایشگاهی (IVF) بود که در غربالگری سه‌ماهه اول افزایش NT (۸,۵ میلی‌متر) و تاکی‌کاردی جنینی نشان داد. در هفته ۱۲ تا ۱۳ بارداری، بیمار با پارگی کیسه آب و مرگ داخل رحمی جنین (IUFD) به بیمارستان مراجعه کرد. بررسی‌های تکمیلی نشان داد که علاوه بر ناهنجاری‌های ژنتیکی جنین، بیمار دارای یک کیست تخمدانی بزرگ بود که در ادامه تحت عمل جراحی لاپاروسکوپی قرار گرفت. بررسی‌های سیتوژنتیکی نشان‌دهنده‌ی وجود ناهنجاری شدید کروموزومی در جنین بود که به‌عنوان عامل اصلی سقط دیررس در نظر گرفته شد.

نتیجه‌گیری: این گزارش نشان می‌دهد که افزایش NT در سه‌ماهه اول می‌تواند یک شاخص مهم در پیش‌بینی ناهنجاری‌های کروموزومی و پیامدهای نامطلوب بارداری باشد. علاوه بر این، بارداری‌های حاصل از IVF ممکن است با افزایش خطر اختلالات کروموزومی و عوارض همراه باشند که نیاز به پایش دقیق دارند. در مواردی که سقط دیررس رخ می‌دهد، انجام بررسی‌های ژنتیکی جامع، ازجمله کاریوتایپ و روش‌های پیشرفته‌تر مانند توالی‌یابی نسل جدید (NGS)، برای شناسایی علل احتمالی و ارائه‌ی مشاوره ژنتیکی به زوجین ضروری است.

کلیدواژه‌ها: سقط دیررس، ناهنجاری کروموزومی، افزایش ضخامت چین گردنی (NT)، لقاح آزمایشگاهی (IVF)، مرگ داخل رحمی جنین (IUFD)، کاریوتایپ، ژنتیک پزشکی.

تاریخ دریافت: ۱۴۰۳/۱۰/۱۵

تاریخ پذیرش: ۱۴۰۳/۱۱/۱۷

*نویسنده مسئول: محمدرضا ناطقی؛ مرکز تحقیقات زنان، زایمان و ناباروری صارم، بیمارستان فوق تخصصی صارم، دانشگاه علوم پزشکی ایران، تهران، ایران. آدرس: تهران، شهرک اکباتان، فاز ۳، میدان بسیج، بیمارستان فوق تخصصی صارم. کد پستی: ۱۳۹۶۹۵۶۱۱۱. تلفن: ۰۲۱۴۴۶۷۰۸۸۸. فکس: ۰۲۱۴۴۶۷۰۴۳۲.

مقدمه

سقط دیررس که به عنوان از دست دادن بارداری بین هفته‌های ۱۲ تا ۲۴ تعریف می‌شود، یکی از مشکلات مهم زنان باردار محسوب می‌شود که می‌تواند به دلایل مختلفی از جمله ناهنجاری‌های ژنتیکی، عفونت‌های داخل رحمی، اختلالات انعقادی، نارسایی سرویکس و مشکلات متابولیک رخ دهد [۱، ۲]. قطع بارداری یا سقط جنین شایع‌ترین علت از دست دادن بارداری است که تقریباً یک چهارم بارداری‌ها را تحت تأثیر قرار می‌دهد [۳]. تعریف سقط جنین در کشورهای مختلف ممکن است متفاوت باشد، با این حال به طور کلی سقط جنین به از دست دادن بارداری پیش از رسیدن جنین به مرحله viability (قابلیت زنده ماندن) اطلاق می‌شود [۴]. بر اساس تعریف سازمان جهانی بهداشت (WHO)، سقط جنین تا ۲۲ هفته بارداری به عنوان سقط شناخته می‌شود، در حالی که در بریتانیا این محدودیت ۲۴ هفته کامل بارداری است و در ایالات متحده، ۲۰ هفته کامل بارداری [۵، ۶]. سقط جنین‌ها می‌توانند به انواع مختلفی تقسیم شوند: زودرس (<۱۰-۱۴ هفته) و دیررس (>۱۰-۱۴ هفته)، پیش بالینی و بالینی، ناقص و کامل، خودبخود یا القایی و تک‌بار یا مکرر (در صورت وقوع سه‌بار یا بیشتر) [۷-۱۰].

سقط جنین ممکن است تأثیرات منفی بر سلامت جسمی و روانی داشته باشد [۱۱-۱۳]. این رویداد به عنوان یک حادثه تروماتیک طبقه‌بندی می‌شود که با افزایش خطر ابتلا به افسردگی، اضطراب، استرس پس از ضربه، وابستگی به الکل، علایم جسمی، اختلالات جنسی، خودکشی و غم و اندوه پیچیده همراه است [۱۴-۱۷]. شواهد نشان می‌دهند که زنان پس از از دست دادن بارداری، سطوح بالایی از استرس پس از ضربه، اضطراب و افسردگی را تجربه می‌کنند و پریشانی تا ۹ ماه بعد از بارداری به سطح بالینی خود باقی می‌ماند [۱۸]. در صورت از دست دادن بارداری در سه‌ماهه دوم، سطح علایم استرس پس از ضربه ۶ هفته پس از پایان بارداری به طور معناداری بالاتر از سقط جنین در سه‌ماهه اول گزارش شده است [۱۹]. در میان این عوامل، ناهنجاری‌های ژنتیکی یکی از شایع‌ترین دلایل، مرگ داخل رحمی جنین (IUFD) به شمار می‌آید و می‌تواند تأثیر عمیقی بر پیامدهای بارداری داشته باشد [۲۰].

سقط دیررس می‌تواند با ناهنجاری‌های شدید ژنتیکی مرتبط باشد. در حالی که ناهنجاری‌های کروموزومی عمدتاً عامل سقط‌های زودرس در

[Downloaded from saremjrm.com on 2025-11-17]

[DOI: 1052547/sjrm.9.4.4]

سه‌ماهه اول بارداری هستند، برخی از این ناهنجاری‌ها می‌توانند تا سه‌ماهه دوم نیز منجر به سقط جنین شوند [۲۱]. مطالعات نشان می‌دهند که ناهنجاری‌های کروموزومی می‌توانند از رشد طبیعی جنین جلوگیری کرده و منجر به سقط جنین شوند. این ناهنجاری‌ها ممکن است به صورت تصادفی رخ دهند و به سلامت والدین مرتبط نباشند. در برخی موارد، ناهنجاری‌های کروموزومی می‌توانند منجر به بارداری مولار شوند که در آن بافت‌های غیرطبیعی در رحم رشد می‌کنند [۲۲]. علاوه بر این، سقط‌های مکرر دیررس می‌توانند نتیجه ناهنجاری‌های رحمی، مشکلات خودایمنی، ناتوانی دهانه رحم یا زایمان زودرس باشند. در بسیاری از موارد، دلایل سقط مکرر ناشناخته باقی می‌مانند، اما تشخیص و درمان مناسب می‌تواند به کاهش خطر سقط‌های بعدی کمک کند [۲۳]. برای تشخیص دقیق‌تر علل سقط دیررس، انجام آزمایش‌های ژنتیکی و مشاوره با متخصصان ژنتیک توصیه می‌شود. این اقدامات می‌توانند به شناسایی ناهنجاری‌های کروموزومی یا ژنتیکی کمک کرده و راهکارهای پیشگیرانه یا درمانی مناسب را ارائه دهند [۲۴]. در بارداری‌هایی که از طریق روش‌های کمک‌باروری مانند لقاح آزمایشگاهی (IVF) به دست می‌آیند، خطر بروز ناهنجاری‌های ژنتیکی و سایر عوارض بارداری نسبت به بارداری‌های طبیعی افزایش می‌یابد [۲۵]. عواملی مانند افزایش سن مادر، کیفیت پایین گامت‌ها و شرایط محیطی آزمایشگاهی می‌توانند در بروز این مشکلات نقش داشته باشند. ازاین‌رو، غربالگری دقیق جنین در اوایل بارداری برای تشخیص ناهنجاری‌های احتمالی از اهمیت بالایی برخوردار است [۲۶].

یکی از ابزارهای مهم در غربالگری سه‌ماهه اول بارداری، اندازه‌گیری ضخامت چین گردنی (NT) می باشد. NT افزایش‌یافته با احتمال بالای ناهنجاری‌های کروموزومی مانند تریزومی ۲۱ (سندرم داون)، تریزومی ۱۸ (سندرم ادواردز) و تریزومی ۱۳ (سندرم پاتاو) همراه است [۲۷]. مطالعات نشان داده‌اند که NT بالاتر از حد طبیعی، حتی در صورت نتایج طبیعی آزمایش‌های ژنتیکی، ممکن است با افزایش خطر IUFD، ناهنجاری‌های ساختاری و پیامدهای نامطلوب بارداری مرتبط باشد [۲۸]. در مورد حاضر، افزایش شدید (NT= ۸،۵ میلی‌متر) در کنار تاکی‌کاردی جنینی، نگرانی‌هایی را در مورد سلامت جنین ایجاد کرده بود.

علاوه بر مشکلات ژنتیکی، وجود کیست‌های تخمدانی بزرگ در دوران بارداری ممکن است عوارضی مانند درد شکمی، پیچ‌خوردگی (تورشن)، پارگی و اثر فشاری بر رحم و اندام‌های مجاور را به همراه داشته باشد [۲۹]. مدیریت این کیست‌ها بسته به اندازه، نوع، و علایم بیمار متفاوت است، اما در مواردی که کیست‌های بزرگ علایم ایجاد کنند یا خطر عوارض جدی داشته باشند، مداخله جراحی ضروری است [۳۰]. روش لاپاروسکوپی در دوران بارداری به‌عنوان یک گزینه ایمن و کم‌تهاجمی شناخته می‌شود که می‌تواند باعث کاهش عوارض بعد از جراحی و بهبود سریع‌تر بیمار شود [۳۱، ۳۲].

در این گزارش موردی، یک خانم ۳۶ ساله با بارداری حاصل از IVF که در غربالگری سه‌ماهه اول، NT افزایش‌یافته و تاکی‌کاردی جنینی داشت، به دلیل پارگی کیسه آب و مرگ داخل رحمی جنین، در بیمارستان بستری شد. در این بیمار، یک کیست تخمدانی بزرگ نیز شناسایی شد که تحت عمل جراحی لاپاروسکوپی تخلیه گردید. این گزارش به بررسی جنبه‌های مختلف تشخیص و مدیریت بارداری پرخطر، به‌ویژه در موارد همراه با ناهنجاری‌های جنینی و کیست‌های تخمدانی بزرگ، می‌پردازد و بر اهمیت پایش دقیق زنان باردار با شرایط پیچیده تأکید دارد.

معرفی مورد

خانم ۳۶ ساله، G1P0 با بارداری حاصل از IVF به دلیل ناباروری عامل مردانه، بدون ارتباط فامیلی بین زوجین، و سابقه یک بار انتقال ناموفق، در غربالگری مرحله اول افزایش NT (۸،۵ میلی متر) و تاکی‌کاردی جنینی نشان داد. بیمار با وزن ۶۲ کیلوگرم، قد ۱۶۵ سانتی‌متر، BMI برابر با ۲۹ و گروه خونی O^-، فاقد حساسیت دارویی بوده و تنها از مکمل‌ها استفاده می‌کرد.

در سابقه پزشکی (PMH) و ASA، مورد خاصی ذکر نشده و سابقه تزریق خون نیز نداشت. بیمار در تاریخ ۱۴۰۳/۰۱/۱۶ ساعت ۸:۱۵، در هفته ۱۲ تا ۱۳ بارداری به دلیل آبریزش به اورژانس بیمارستان فوق‌تخصصی صارم تهران مراجعه کرد. در برگه تریاژ، علایم حیاتی وی شامل دمای بدن ۳۷ درجه سانتی‌گراد، تعداد تنفس ۱۶، ضربان قلب ۹۵ و فشارخون ۷۰/۱۲۰ ثبت شد. همچنین، بیمار در آبان ۱۴۰۲ به دلیل سابقه پانکچر بستری شده بود. با تشخیص اولیه پزشک معالج مبنی بر IUFD، دستور بستری صادر گردید. بیمار پس از آماده‌سازی و در شرایط استریل تحت راهنمایی سونوگرافی قرار گرفت که کیست تخمدانی تا سطح اپیگاستر مشاهده شد. تروکار نافی بدون Insufflation/CO_2 تعبیه شده و مایع داخل کیست جهت بررسی سیتولوژی در سرنگ هپارینه جمع‌آوری گردید. سپس، کل مایع داخل کیست (۲۵۰۰ سی‌سی) ساکشن شد. در مرحله بعد، سوزن ورس و Insufflation گاز CO_2 انجام شده و تروکارهای اصلی و فرعی تعبیه گردید. در ادامه، نمونه‌گیری برای سیتولوژی پریتوئنال واشینگ انجام شده و چسبندگی روده‌ها به تخمدان و لوله‌های رحمی آزاد گردید. در مرحله بعد، جدار کیست به‌طور کامل برداشته شد، هموستاز تخمدان با سوچورینگ انجام گردید و فرآیند ایریگیشن و ساکشن صورت گرفت. در پایان، تروکارها تحت دید مستقیم خارج شده، محل انسزیون‌ها ترمیم گردید، محل تناکولوم بررسی شد و بیمار با حال عمومی مناسب به ریکاوری منتقل گردید (شکل ۱ و ۲).

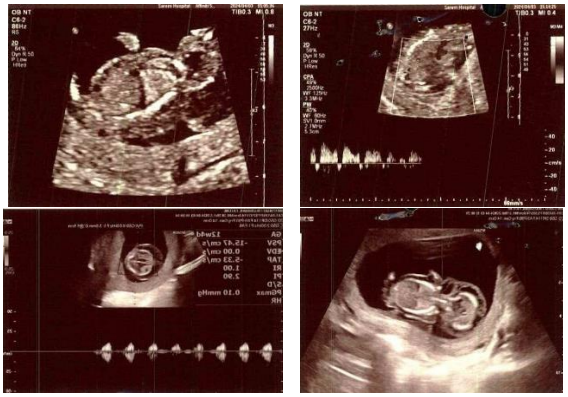

[Downloaded from saremjrm.com on 2025-11-17]

[DOI: 1052547/sjrm.9.4.4]

شکل ۱: نمای سونوگرافی افزایش ضخامت چین گردنی (NT) و شواهد تاکی‌کاردی جنینی در یک مورد سقط دیررس ناشی از ناهنجاری شدید ژنتیکی.

شکل ۲: نمای سونوگرافی گزارش یک مورد سقط دیررس با ناهنجاری شدید ژنتیکی.

بحث

سقط دیررس یک پدیده پیچیده و چندعاملی است که در بسیاری از موارد، ناهنجاری‌های ژنتیکی به‌عنوان یکی از عوامل اصلی آن شناسایی شده‌اند. مطالعات نشان داده‌اند که اختلالات کروموزومی و ژنتیکی می‌توانند تأثیر قابل‌توجهی بر رشد و بقای جنین داشته باشند [۲۲]. در این میان، تریزومی‌های شایع مانند تریزومی ۱۳، ۱۸ و ۲۱ به‌عنوان عوامل کلیدی در سقط‌های دیررس مطرح شده‌اند، زیرا این ناهنجاری‌ها اغلب با نواقص ساختاری شدید و مشکلات عملکردی حیاتی در ارگان‌های مختلف همراه هستند [۱، ۳].

مطالعات ژنتیکی نشان می‌دهند که در بسیاری از موارد، ناهنجاری‌های کروموزومی در سقط دیررس به‌صورت خودبه‌خودی رخ می‌دهند و مرتبط با مشکلات والدینی نیستند. با این حال، برخی شرایط مانند جابه‌جایی‌های کروموزومی متعادل، جهش‌های ژنی و موزائیسم می‌توانند در والدین حامل وجود داشته باشند و موجب افزایش خطر سقط‌های مکرر شوند [۲۳، ۲۴]. موزائیسم که به حضور دو یا چند نوع سلولی با ترکیب ژنتیکی متفاوت در یک فرد اشاره دارد، یکی از چالش‌های مهم در تفسیر نتایج آزمایش‌های ژنتیکی در سقط‌های دیررس محسوب می‌شود. در این شرایط، ممکن است جنین دارای ترکیبی از سلول‌های طبیعی و غیرطبیعی باشد که بسته به درصد سلول‌های درگیر و بافت‌های تحت تأثیر، می‌تواند منجر به بقای کوتاه‌مدت یا مرگ داخل رحمی شود [۲۱]. یکی دیگر از ملاحظات کلیدی در ارتباط با سقط دیررس، تأثیر سن مادر بر بروز ناهنجاری‌های ژنتیکی است. افزایش سن مادر، به‌ویژه پس از ۳۵ سالگی، به‌عنوان یک عامل خطر برای ناهنجاری‌های کروموزومی و وقوع سقط شناخته شده است [۲۵]. این موضوع به دلیل افزایش میزان خطاهای میوزی در تخمک‌گذاری است که احتمال ایجاد آنیوپلوئیدی را بالا می‌برد [۶]. در مقابل، برخی مطالعات نیز نقش سن پدر را در افزایش جهش‌های ژنی مطرح کرده‌اند که می‌تواند در بروز برخی ناهنجاری‌های نادر مؤثر باشد [۲۶]. علاوه بر مشکلات کروموزومی، برخی جهش‌های منفرد در ژن‌های کلیدی مرتبط با رشد و نمو جنینی نیز می‌توانند منجر به بروز ناهنجاری‌های شدید و در نهایت سقط دیررس شوند. به‌عنوان مثال، جهش در ژن‌های مرتبط با اختلالات متابولیکی یا نقایص قلبی مادرزادی می‌تواند بقای جنین را تحت تأثیر قرار دهد [۳۳]. همچنین، برخی از این جهش‌ها می‌توانند الگوی وراثتی اتوزومال مغلوب یا غالب داشته باشند که اهمیت بررسی تاریخچه خانوادگی را در ارزیابی علل سقط‌های مکرر افزایش می‌دهد. روش‌های غربالگری و تشخیصی پیش از تولد، از جمله آزمایش‌های تشخیصی مانند کاریوتایپ، روش‌های مبتنی بر ریزآرایه‌های کروموزومی (CMA) و توالی‌یابی نسل جدید (NGS)، در تشخیص ناهنجاری‌های ژنتیکی در موارد سقط دیررس اهمیت بسزایی دارند [۳۴]. این روش‌ها امکان شناسایی ناهنجاری‌های عددی و ساختاری کروموزومی، جهش‌های ژنی و الگوهای پیچیده‌تر ژنتیکی را فراهم می‌کنند.

مطالعه ی ما یک گزارش موردی از یک سقط دیررس با ناهنجاری شدید ژنتیکی بود که به بررسی یک بیمار ۳۶ ساله با بارداری حاصل از لقاح آزمایشگاهی (IVF) پرداخت. این بارداری با افزایش ضخامت چین گردنی (NT= ۸٫۵ میلی‌متر) و تاکی‌کاردی جنینی همراه بوده که نشان‌دهنده احتمال بالای ناهنجاری‌های کروموزومی بود. بیمار در نهایت به دلیل پارگی کیسه آب و IUFD بستری شده و تحت عمل لاپاروسکوپی برای برداشتن یک کیست تخمدانی بزرگ قرار گرفت.

در مطالعه ی Reddy و همکاران در سال ۲۰۱۲ با بررسی ۵۳۲ مورد سقط دیررس نشان دادند که آنیوپلوئیدی در ۲۴ درصد از موارد یافت شده است، درحالی‌که در موارد IUFD، این میزان به ۳۰-۴۰ درصد می‌رسد. یافته‌های مقاله ما با این داده‌ها همخوانی دارد، زیرا افزایش NT در سه‌ماهه اول و تاکی‌کاردی جنینی می‌تواند نشان‌دهنده ناهنجاری

[Downloaded from saremjrm.com on 2025-11-17]
[DOI: 1052547/sjrm.9.4.4]

کروموزومی باشد [۲۱]. مطالعه‌ای توسط Harfsheno و همکاران (۲۰۲۳) مشخص کردند که افزایش NT بیش از ۶ میلی‌متر، در ۷۵ درصد موارد با تریزومی ۱۳، ۱۸ یا ۲۱ مرتبط است. در پژوهش ما، NT برابر با ۸,۵ میلی‌متر گزارش شده که مطابق با یافته‌های دیگران نشان‌دهنده‌ی احتمال بالای اختلالات کروموزومی است [۳۴]. تحقیقی تحت عنوان ناهنجاری های مادرزادی پس از تکنیک های کمک باروری در سال ۲۰۱۳ توسط Pinborg و همکارانش انجام شد. این محققان دریافتند که میزان سقط دیررس در بارداری‌هایIVF، ۱,۵ تا ۲ برابر بیشتر از بارداری‌های طبیعی است. این یافته با داده های مطالعه‌ی ما مطابقت داشت زیرا بیمار دارای بارداری IVF بوده و در نهایت دچار مرگ داخل رحمی جنین و سقط دیررس شده است [۲۵].

درنهایت، در مدیریت موارد سقط دیررس مرتبط با ناهنجاری‌های ژنتیکی، مشاوره ژنتیکی نقش مهمی ایفا می‌کند. ارائه اطلاعات به زوجین درباره احتمال تکرار ناهنجاری در بارداری‌های آینده و امکان استفاده از روش‌هایی مانند تشخیص ژنتیکی قبل از لانه‌گزینی (PGT) در روش‌های کمک‌باروری می‌تواند به کاهش خطر وقوع مجدد سقط کمک کند. ازاین‌رو، یک رویکرد چندجانبه شامل ارزیابی بالینی، آزمایش‌های ژنتیکی و مشاوره تخصصی برای بهبود نتایج بارداری در افرادی که تجربه سقط دیررس دارند، ضروری است.

نتیجه گیری

سقط دیررس، به‌ویژه در موارد مرتبط با ناهنجاری‌های شدید ژنتیکی، یک چالش مهم در طب مادر و جنین محسوب می‌شود. یافته‌های این گزارش موردی، همراه با مطالعات قبلی، نشان می‌دهد که اختلالات کروموزومی، از جمله آنیوپلوئیدی و موزائیسم، می‌توانند نقش تعیین‌کننده‌ای در IUFD و سقط دیررس داشته باشند. در این مطالعه، افزایش ضخامت چین گردنی (NT= ۸,۵ میلی‌متر) و تاکی‌کاردی جنینی در سه‌ماهه اول، به‌عنوان شاخص‌های اولیه‌ی ناهنجاری‌های ژنتیکی مطرح بودند که با یافته‌های مطالعات معتبر همخوانی دارد. همچنین، این گزارش تأکید می‌کند که بارداری‌های حاصل از IVF در معرض خطر بالاتر عوارض کروموزومی و مشکلات بارداری، از جمله سقط دیررس، قرار دارند. علاوه بر این، وجود کیست‌های تخمدانی بزرگ در دوران بارداری می‌تواند با پیامدهای نامطلوب مانند پارگی کیسه آب و محدودیت رشد جنین همراه باشد، که در این مطالعه نیز مشاهده شد. با توجه به این یافته‌ها، غربالگری دقیق ژنتیکی و انجام آزمایش‌هایی مانند کاریوتایپ، CMA و NGS در موارد سقط دیررس، به‌ویژه در بارداری‌های پرخطر، از اهمیت بالایی برخوردار است. همچنین، مدیریت دقیق بارداری‌های همراه با افزایش NT و بررسی دقیق سلامت جنین از طریق سونوگرافی‌های تکمیلی و آزمایش‌های ژنتیکی توصیه می‌شود. درنهایت، این مطالعه بر ضرورت ارائه مشاوره ژنتیکی به زوجین تأکید دارد تا از بروز موارد مشابه در بارداری‌های آینده پیشگیری شود و راهکارهای درمانی مناسبی برای بهبود پیامدهای بارداری ارایه گردد.

تقدیر و تشکر

بدین وسیله از کادر درمان بیمارستان فوق تخصصی صارم و کلیه بیماران که در انجام این پروتکل درمانی و تحقیقات مربوطه فعالیت و نقش داشته اند، تشکر و قدردانی به عمل می‌آید.

تعارض منافع

در این مطالعه هیچگونه تعارض منافعی وجود ندارد.

منابع تامین مالی

هزینه‌های این طرح توسط مرکز تحقیقات زنان، زایمان و ناباروری صارم تامین گردیده است.

منابع

1. Quenby, S., et al., Miscarriage matters: the epidemiological, physical, psychological, and economic costs of early pregnancy loss. The Lancet, 2021. 397(10285): p. 1658-1667.

2. Go, V.-A., et al., Perinatal outcomes of women with recurrent pregnancy loss undergoing frozen embryo transfer from the Society of Assisted Reproductive Technology database. Fertility and Sterility, 2024.

3. Kukulskienė, M. and N. Žemaitienė, Experience of Late Miscarriage and Practical Implications for Post-Natal Health Care: Qualitative Study. Healthcare (Basel), 2022. 10(1).

4. Quenby, S., et al., Miscarriage matters: the epidemiological, physical, psychological, and economic costs of early pregnancy loss. Lancet, 2021. 397(10285): p. 1658-1667.

5. Health, W.H.O.R., Managing complications in pregnancy and childbirth: a guide for midwives and doctors. 2003: World Health Organization.

6. MacDorman, M.F. and E.C. Gregory, Fetal and Perinatal Mortality: United States, 2013. Natl Vital Stat Rep, 2015. 64(8): p. 1-24.

7. Kolte, A., et al., Terminology for pregnancy loss prior to viability: a consensus statement from the ESHRE early pregnancy special interest group. Human reproduction, 2015. 30(3): p. 495-498.

8. Doubilet, P.M., et al., Diagnostic criteria for nonviable pregnancy early in the first trimester. New England Journal of Medicine, 2013. 369(15): p. 1443-1451.

9. Abdelazim, I.A., et al., Miscarriage definitions, causes and management: review of literature. ARC J Gynecol Obstet, 2017. 2(3): p. 20-31.

[Downloaded from saremjrm.com on 2025-11-17]

[DOI: 1052547/sjrm.9.4.4]

10. Kukulskienė, M. and N. Žemaitienė. Experience of late miscarriage and practical implications for post-natal health care: qualitative study. in Healthcare. 2022. MDPI.

11. Beutel, M., et al., Grief and depression after miscarriage: their separation, antecedents, and course. Psychosom Med, 1995. 57(6): p. 517-26.

12. Klier, C.M., P.A. Geller, and J.B. Ritsher, Affective disorders in the aftermath of miscarriage: a comprehensive review. Arch Womens Ment Health, 2002. 5(4): p. 129-49.

13. Kulathilaka, S., R. Hanwella, and V.A. de Silva, Depressive disorder and grief following spontaneous abortion. BMC Psychiatry, 2016. 16: p. 100.

14. deMontigny, F., et al., Women's persistent depressive and perinatal grief symptoms following a miscarriage: the role of childlessness and satisfaction with healthcare services. Arch Womens Ment Health, 2017. 20(5): p. 655-662.

15. Devlin, C.A., J. Huberty, and D.S. Downs, Influences of prior miscarriage and weight status on perinatal psychological well-being, exercise motivation and behavior. Midwifery, 2016. 43: p. 29-36.

16. Dundar, O., et al., Recurrent pregnancy loss is associated with increased red cell distribution width and platelet distribution width. J Obstet Gynaecol Res, 2015. 41(4): p. 551-8.

17. Korenromp, M.J., et al., Long-term psychological consequences of pregnancy termination for fetal abnormality: a cross-sectional study. Prenat Diagn, 2005. 25(3): p. 253-60.

18. Farren, J., et al., Posttraumatic stress, anxiety and depression following miscarriage and ectopic pregnancy: a multicenter, prospective, cohort study. Am J Obstet Gynecol, 2020. 222(4): p. 367.e1-367.e22.

19. Davies, V., et al., Psychological outcome in women undergoing termination of pregnancy for ultrasound-detected fetal anomaly in the first and second trimesters: a pilot study. Ultrasound Obstet Gynecol, 2005. 25(4): p. 389-92.

20. D'Ambrosi, F., et al., Risk of stillbirth in singleton fetuses with advancing gestational age at term: A 10-year experience of late third trimester prenatal screenings of 50,000 deliveries in a referral center in northern Italy. Plos one, 2023. 18(2): p. e0277262.

21. Reddy, U.M., et al., Karyotype versus microarray testing for genetic abnormalities after stillbirth. N Engl J Med, 2012. 367(23): p. 2185-93.

22. Finley, J., et al., The genomic basis of sporadic and recurrent pregnancy loss: a comprehensive in-depth analysis of 24,900 miscarriages. Reproductive BioMedicine Online, 2022. 45(1): p. 125-134.

23. Evaluation and treatment of recurrent pregnancy loss: a committee opinion. Fertil Steril, 2012. 98(5): p. 1103-11.

24. Branch, D.W., M. Gibson, and R.M. Silver, Clinical practice. Recurrent miscarriage. N Engl J Med, 2010. 363(18): p. 1740-7.

25. Pinborg, A., et al., Congenital anomalies after assisted reproductive technology. Fertil Steril, 2013. 99(2): p. 327-32.

26. Kaltsas, A., et al., Impact of Advanced Paternal Age on Fertility and Risks of Genetic Disorders in Offspring. Genes (Basel), 2023. 14(2).

27. Harfsheno, M., M. Barati, and A. Roohandeh, First Trimester Screening Tests Pregnancy and Trisomy 13 Syndrome, Sex Chromosome Aneuploidy in Iran: A Cross-Sectional Study. International Journal of Fertility and Sterility, 2023. 17(1): p. 34-39.

28. Sotiriadis, A., et al., ISUOG Practice Guidelines: role of ultrasound in screening for and follow-up of pre-eclampsia. Ultrasound Obstet Gynecol, 2019. 53(1): p. 7-22.

29. de Haan, J., M. Verheecke, and F. Amant, Management of ovarian cysts and cancer in pregnancy. Facts Views Vis Obgyn, 2015. 7(1): p. 25-31.

30. Bloomfield, V., et al., Retrospective Review of Management of Antenatally Diagnosed Ovarian Cysts at the Hospital for Sick Children. J Pediatr Surg, 2024. 59(10): p. 161602.

31. Corneille, M.G., et al., The use of laparoscopic surgery in pregnancy: evaluation of safety and efficacy. The American journal of surgery, 2010. 200(3): p. 363-367.

32. Shigemi, D., et al., Safety of laparoscopic surgery for benign diseases during pregnancy: a nationwide retrospective cohort study. Journal of minimally invasive gynecology, 2019. 26(3): p. 501-506.

33. D'Ambrosi, F., et al., Risk of stillbirth in singleton fetuses with advancing gestational age at term: A 10-year experience of late third trimester prenatal screenings of 50,000 deliveries in a referral center in northern Italy. PLoS One, 2023. 18(2): p. e0277262.

34. Harfsheno, M., M. Barati, and A. Roohandeh, First Trimester Screening Tests Pregnancy and Trisomy 13 Syndrome, Sex Chromosome Aneuploidy in Iran: A Cross-Sectional Study. Int J Fertil Steril, 2023. 17(1): p. 34-39.

[Downloaded from saremjrm.com on 2025-11-17]

[DOI: 1052547/sjrm.9.4.4]