

Rupture of an Ovarian Ectopic Pregnancy Following Medical Treatment in 33-Year-Old Nulliparous Woman: A Case Report


ARTICLE INFO

DOI: 1052547/sjrm.9.4.3

Article Type

A Case Report

Authors

Reyhaneh Ramezani Nezhad¹,
Mohammad Reza Nateghi^{1,2*} 

1- Sarem Gynecology, Obstetrics and Infertility Research Center, Sarem Women's Hospital, Iran University of Medical Science (IUMS), Tehran, Iran.

2- Sarem Cell Research Center (SCRC), Sarem Women's Hospital, Tehran, Iran.

*Corresponding Authors:

Mohammad Reza Nateghi; Sarem Fertility & Infertility Research Center (SAFIR), Sarem Women's Hospital, Iran University of Medical Sciences (IUMS), Tehran, Iran. Address: Sarem Women Hospital, Basij Square, Phase 3, Ekbatan Town, Tehran, Iran. Postal code: 1396956111, Phone: +98 (21) 44670888, Fax: +98 (21) 44670432.

ABSTRACT

Introduction: Ovarian ectopic pregnancy is a rare form of ectopic pregnancy (EP). Due to the implantation of the gestational sac on the ovary, its preoperative diagnosis is challenging and often misdiagnosed as a tubal ectopic pregnancy or a complicated ovarian cyst.

Case Presentation: This case study describes a 33-year-old nulliparous woman diagnosed with a tubal ectopic pregnancy. Following medical treatment with methotrexate (MTX), she experienced rupture of the EP mass, hypovolemic shock, and acute abdomen. During laparoscopic surgery, the final diagnosis of ovarian ectopic pregnancy was confirmed.

Conclusion: Ovarian ectopic pregnancy should be considered as a differential diagnosis in women of reproductive age presenting with acute abdomen and a history of EP. Timely surgical intervention, such as laparoscopy, can successfully manage this condition and help preserve ovarian function.

Keywords: Ectopic Pregnancy; Ovarian Pregnancy; EP Mass Rupture.

Received: 22 December 2024
Accepted: 18 February 2025
e Published: 06 March 2025

Article History

Copyright© 2025, ASP Ins. This open-access article is published under the terms of the Creative Commons Attribution-Noncommercial 4.0 International License which permits Share (copy and distribute the material in any medium or format) and Adapt (remix, transform, and build upon the material) under the Attribution-Noncommercial terms.

آدرس: تهران، شهرک اکباتان، فاز ۳، میدان بسیج، بیمارستان فوق تخصصی صارم، کد پستی: ۱۳۹۶۹۵۶۱۱۱، تلفن: ۰۲۱۴۴۶۷۰۸۸۸، فکس: ۰۲۱۴۴۶۷۰۴۳۲.

پارگی بارداری خارج از رحمی تخمدان پس از درمان دارویی در خانم ۳۳ ساله در بارداری اول: مطالعه گزارش مورد

ریحانه رضانی نژاد^۱، محمدرضا ناطقی^{۲*} 

^۱ مرکز تحقیقات زنان زایمان و ناباروری صارم، بیمارستان فوق تخصصی صارم، دانشگاه علوم پزشکی ایران، تهران، ایران
^۲ مرکز تحقیقات سلولی-مولکولی و سلول‌های بنیادی صارم، بیمارستان فوق تخصصی صارم تهران، ایران

چکیده

مقدمه: بارداری خارج از رحمی تخمدانی از موارد ناشایع بارداری اکتوپیک (EP) می‌باشد. به دلیل محل لانه‌گزینی حاملگی روی تخمدان، تشخیص قبل عمل مشکل بوده و اغلب با بارداری لوله‌ای یا کیست تخمدان کمپلیکه اشتباه می‌شود. درمان مناسب و به موقع می‌تواند از عوارض جدی جلوگیری کند.

معرفی کیس: در این مطالعه موردی، خانم ۳۳ ساله‌ای با سابقه تأخیر قاعدگی و درد شکمی به بیمارستان مراجعه کرد. در بررسی‌ها، ابتدا بارداری لوله‌ای تشخیص داده شد و درمان دارویی با متوترکسات انجام شد. پس از بروز شکم حاد و شوک هیپوولمیک، بیمار تحت لاپاراسکوپي قرار گرفت که تشخیص بارداری تخمدانی و پارگی توده تأیید شد.

نتیجه گیری: بارداری تخمدانی می‌تواند به‌عنوان یکی از تشخیص‌های افتراقی در موارد بارداری خارج از رحم مدنظر قرار گیرد. درمان به‌موقع و استفاده از روش‌های جراحی مانند لاپاراسکوپي می‌تواند به حفظ عملکرد تخمدان کمک کند.

کلیدواژه‌ها: بارداری خارج از رحمی؛ بارداری تخمدانی؛ پارگی توده EP.

تاریخ دریافت: ۱۴۰۳/۱۰/۰۲

تاریخ پذیرش: ۱۴۰۳/۱۱/۳۰

*نویسنده مسئول: محمدرضا ناطقی؛ مرکز تحقیقات زنان، زایمان و ناباروری صارم، بیمارستان فوق تخصصی صارم، دانشگاه علوم پزشکی ایران، تهران، ایران.

مقدمه

حاملگی خارج از رحم شایع است. تخمین زده می‌شود که حدود ۲ درصد از تمام حاملگی‌ها^[۱] را شامل می‌شود که شایع‌ترین نوع آن در لوله فالوپ (بارداری لوله‌ای) ظاهر می‌گردد^[۲]. امروزه علیرغم تشخیص و درمان زود هنگام که به میزان قابل توجهی عوارض و مرگ و میر این بیماری را کاهش داده است، حاملگی خارج از رحم همچنان مسئول ۱۰ درصد از مرگ‌های مرتبط با سه ماهه اول بارداری می‌باشد^[۳]. جایگاه خارج لوله‌ای (تخمدان، دهانه رحم، حفره صفاقی، اسکار سزارین) بیماری نادری بوده و با حدود ۵ درصد از تمام حاملگی‌های خارج از رحم همراه است^[۴]. بارداری تخمدانی از موارد بسیار ناشایع بارداری اکتوپیک است و تشخیص آن قبل جراحی، بسیار مشکل می‌باشد^[۵]. حاملگی تخمدانی شایع‌ترین نوع حاملگی خارج از لوله رحمی است. در بارداری تخمدانی، کاشت تخمک بارور شده ممکن است مربوط به داخل قشر تخمدان (بارداری اولیه تخمدان) یا سطح تخمدان (بارداری ثانویه تخمدان) باشد. حاملگی تخمدانی اولین بار توسط سنت موریس در سال ۱۶۸۲ توصیف شد^[۶] و تخمین زده می‌شود که تقریباً ۳ درصد از تمام حاملگی‌های خارج رحمی را تشکیل می‌دهد^[۷]. بروز آن ممکن است به دلیل بهبود تکنیک‌های تشخیصی و فناوری کمک باروری (ART) در حال افزایش باشد^[۸]. عوامل خطر سنتی برای حاملگی خارج رحمی تخمدان مشابه با حاملگی لوله‌ای است، اما به نظر می‌رسد که استفاده از IUD به طور نامتناسبی مرتبط باشد. اگرچه تخمدان می‌تواند راحت‌تر از لوله فالوپ با حاملگی در حال گسترش سازگار شود، پارگی در مراحل اولیه پیامد معمول است^[۹]. یافته‌ها احتمالاً شبیه یافته‌های حاملگی لوله‌ای یا جسم زرد خونریزی‌دهنده هستند. خونریزی شدید تقریباً در یک سوم موارد دیده می‌شود. در جراحی، حاملگی زودرس تخمدان احتمالاً کیست جسم زرد یا جسم زرد خونریزی‌دهنده در نظر گرفته می‌شود. استفاده از سونوگرافی ترانس واژینال منجر به تشخیص مکرر حاملگی‌های پاره نشده تخمدان شده است^[۱۰]. مدیریت کلاسیک برای بارداری تخمدان، جراحی بوده است. خونریزی اولیه برای ضایعه کوچک با برداشتن گُوه‌ای تخمدان یا سیستکتومی مدیریت می‌شود. در ضایعات بزرگ‌تر اغلب تخمدان برداری انجام می‌شود و از لاپاراسکوپي برای برداشتن یا انجام لیزر استفاده می‌شود. در نهایت متوترکسات با موفقیت برای درمان تخمدان پاره نشده استفاده شده است^[۱۱]. هدف از این مطالعه، بررسی پارگی بارداری خارج از رحمی تخمدان پس از درمان دارویی در خانم ۳۳ ساله با بارداری اول به صورت یک مطالعه ی موردی می‌باشد.

معرفی مورد

در این مطالعه، بیمار خانم ۳۳ ساله با بارداری نخست بود که به صورت یک مورد بارداری تخمدانی پاره شده، معرفی گردید. این بیمار با علائم

است و اغلب با کیست جسم زرد یا حاملگی لوله‌ای اشتباه گرفته می‌شود. در مطالعه ما نیز، بیمار ابتدا با تشخیص بارداری لوله‌ای تحت درمان قرار گرفت و تنها پس از جراحی لاپاراسکوپی تشخیص نهایی مشخص شد. برای استفاده از لاپاراسکوپی به‌عنوان روش استاندارد جراحی، مطالعات Goyal و همکاران (۲۰۱۴)^[۱۴] و Tehrani و همکاران (۲۰۱۴)^[۱۵] نشان داده‌اند که لاپاراسکوپی به‌عنوان یک روش ایمن و کم‌تهاجم برای مدیریت بارداری تخمدانی به‌ویژه در موارد پارگی استفاده می‌شود. در این مطالعه نیز استفاده از لاپاراسکوپی منجر به حفظ عملکرد تخمدان و مدیریت موفقیت‌آمیز شرایط بیمار شد.

علایم شایع بارداری تخمدانی مانند درد شکمی، تأخیر قاعدگی و شوک هیپوولمیک مشابه گزارش‌های دیگر است. مطالعاتی مانند Begum و همکاران (۲۰۱۵)^[۱۶] نیز به وجود این علایم در بیماران خود اشاره کرده‌اند.

در مورد پاسخ بیمار به درمان دارویی با MTX، مطالعات قبلی مانند تحقیق Abidi و همکاران (۲۰۰۷)^[۱۷] نشان داده‌اند که در برخی موارد بارداری تخمدانی، استفاده از متوترکسات می‌تواند موفقیت‌آمیز باشد. با این حال، در مطالعه حاضر، درمان دارویی نتوانست از پیشرفت بیماری و پارگی توده جلوگیری کند. این تفاوت می‌تواند به عواملی مانند زمان تشخیص، اندازه توده، یا پاسخ بیولوژیک متفاوت بیمار مربوط باشد. تحقیقات Marion و Meeks در سال ۲۰۱۲ بر تفاوت‌های بارداری تخمدانی اولیه و ثانویه تأکید دارند^[۱۸]. با توجه به مطالعه ی موردی ما، نوع بارداری تخمدانی بیمار دقیقاً مشخص نشد، اما احتمالاً پارگی در مراحل اولیه ناشی از سازگاری کم تخمدان با رشد بارداری بود. این موضوع نیاز به مطالعات بیشتری برای تعیین نوع دقیق بارداری در موارد مشابه دارد.

جهت استفاده از فناوری‌های تصویربرداری پیشرفته، برخی از مطالعات اخیر مانند تحقیق Hwang و همکاران (۲۰۲۰)، نشان داده‌اند که استفاده از سونوگرافی‌های پیشرفته و MRI می‌تواند به تشخیص زودهنگام بارداری تخمدانی کمک کند^[۱۹]. در مطالعه حاضر، اگرچه سونوگرافی انجام شد، اما ابزارهای پیشرفته‌تر برای تشخیص دقیق‌تر استفاده نشده‌اند که ممکن است به تأخیر در تشخیص کمک کرده باشد. پس بنابراین، علل تفاوت‌ها را می‌توان در تجهیزات و امکانات پزشکی، زمان تشخیص و شروع درمان و عوامل بیمارمحور خلاصه کرد.

پیشنهادها برای تحقیقات آینده

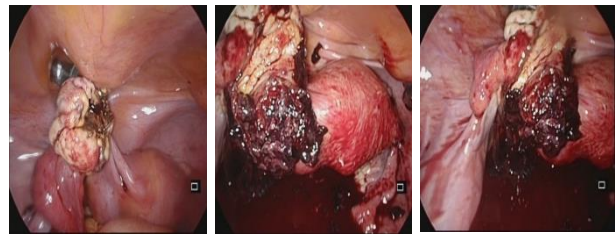
پیشنهاد می‌شود مطالعات بیشتری در زمینه بهبود تکنیک‌های تشخیصی بارداری تخمدانی انجام شود، به‌ویژه با استفاده از فناوری‌های تصویربرداری پیشرفته. همچنین، تحقیق در مورد اثربخشی درمان‌های دارویی جدید در مقایسه با روش‌های جراحی می‌تواند به مدیریت بهتر این بیماران کمک کند.

عقب افتادن قاعدگی و درد در ناحیه شکم به اورژانس بیمارستان فوق تخصصی صارم مراجعه نمود. در ویزیت پزشک و گرفتن شرح حال بیمار اظهار نمود که قاعدگی‌اش به مدت ۷ هفته عقب افتاده و چند مرحله آزمایش بارداری انجام داده که نتایج به شرح ذیل گزارش شد (جدول ۱).

جدول ۱: تغییرات سطح هورمون β -HCG در طول چند روز.

تاریخ	۱۴۰۳/۱/۲۳	۱۴۰۳/۲/۴	۱۴۰۳/۲/۵	۱۴۰۳/۲/۸
نتیجه تست بارداری	mIU/ml 805	mIU/ml 4525	mIU/ml 7500	mIU/ml 5500

در ابتدا با تشخیص بارداری لوله‌ای، درمان دارویی انجام شده بود. همزمان با انجام تست بارداری، بیمار سونوگرافی شد و به دلیل هموپریوتون کاندید جراحی شد. عمل جراحی به صورت لاپاراسکوپی بود و حفظ تخمدان انجام گردید (شکل ۱).



شکل ۱: تصویر سونوگرافی بارداری تخمدانی پیش از پارگی توده.

بحث

بارداری خارج از رحمی یکی از چالش‌های مهم در پزشکی زنان است که با شیوع تقریبی ۲ درصد از تمام حاملگی‌ها شناخته می‌شود. بارداری تخمدانی به‌عنوان یک نوع نادر از بارداری خارج از رحم، تنها حدود ۳ درصد از موارد را تشکیل می‌دهد. تشخیص زودهنگام این نوع بارداری اغلب چالش‌برانگیز است، چراکه علایم بالینی آن می‌تواند مشابه بارداری لوله‌ای یا کیست‌های تخمدانی باشد. در مورد حاضر، بیمار ۳۳ ساله با علایم شایع بارداری خارج از رحم، مانند تأخیر قاعدگی و درد شکمی، مراجعه کرد و در ابتدا تشخیص نادرست بارداری لوله‌ای مطرح شد. استفاده از درمان دارویی با متوترکسات یکی از رویکردهای رایج برای مدیریت بارداری‌های خارج از رحم بدون پارگی است. با این حال، در این مورد، بیمار پس از دریافت درمان دارویی دچار شوک هیپوولمیک و علایم شکم حاد شد. این شرایط نشان‌دهنده پارگی توده بارداری و نیاز به جراحی اورژانسی بود. یافته‌های لاپاراسکوپی تشخیص نهایی بارداری تخمدانی را تأیید نمود.

جهت تشخیص دشوار پیش از جراحی، مطالعات متعددی از جمله تحقیقات Belics و همکاران (۲۰۱۴)^[۲۱] و Lurie (۱۹۹۲)^[۲۲]، بر این نکته تأکید داشته‌اند که تشخیص بارداری تخمدانی، پیش از جراحی دشوار

7. Lurie, S., The history of the diagnosis and treatment of ectopic pregnancy: a medical adventure. *European Journal of Obstetrics & Gynecology and Reproductive Biology*, 1992. 43(1): p. 1-7.

8. Hwang, D.W., et al., Ovarian pregnancy rupture in second trimester manifesting mental change in pregnancy: a case report. *Obstetrics & Gynecology Science*, 2020. 63(2): p. 209.

9. Abidi, A., et al., Ovarian pregnancy without definitive pathologic confirmation: a case report. *The Journal of Reproductive Medicine*, 2007. 52(4): p. 320-322.

10. Leveno, K.J. and J.M. Alexander, *Williams manual of pregnancy complications*. (23rd Edition), McGraw Hill.

11. Tehrani, H.G., et al., Ovarian ectopic pregnancy: A rare case. *Iranian journal of reproductive medicine*, 2014. 12(4): p. 281.

12. Belics, Z., B. Gérecz, and M.G. Csákány, [Early diagnosis of ectopic pregnancy]. *Orv Hetil*, 2014. 155(29): p. 1158-66.

13. Lurie, S., The history of the diagnosis and treatment of ectopic pregnancy: a medical adventure. *Eur J Obstet Gynecol Reprod Biol*, 1992. 43(1): p. 1-7.

14. Goyal, L.D., et al., Ovarian ectopic pregnancy: A 10 years' experience and review of literature. *Iran J Reprod Med*, 2014. 12(12): p. 825-30.

15. Ghasemi Tehrani, H., et al., Ovarian ectopic pregnancy: A rare case. *Iran J Reprod Med*, 2014. 12(4): p. 281-4.

16. Begum, J., P. Pallavee, and S. Samal, Diagnostic dilemma in ovarian pregnancy: a case series. *J Clin Diagn Res*, 2015. 9(4): p. Qr01-3.

17. Abidi, A., et al., Ovarian pregnancy without definitive pathologic confirmation: a case report. *J Reprod Med*, 2007. 52(4): p. 320-2.

18. Marion, L.L. and G.R. Meeks, Ectopic pregnancy: History, incidence, epidemiology, and risk factors. *Clin Obstet Gynecol*, 2012. 55(2): p. 376-86.

19. Hwang, D.W., et al., Ovarian pregnancy rupture in second trimester manifesting mental change in pregnancy: a case report. *Obstet Gynecol Sci*, 2020. 63(2): p. 209-212.

نتیجه‌گیری

این مطالعه بر اهمیت نظارت دقیق بر بیماران تحت درمان دارویی برای بارداری خارج از رحمی تأکید دارد. همچنین، به پزشکان یادآوری می‌کند که بارداری تخمدانی، هرچند نادر، باید به‌عنوان یکی از تشخیص‌های افتراقی در موارد شکم حاد در زنان در سنین باروری در نظر گرفته شود. حفظ عملکرد تخمدان در این موارد می‌تواند تأثیر قابل‌توجهی بر کیفیت زندگی و باروری آینده بیمار داشته باشد. این گزارش موردی نشان داد که بارداری تخمدانی باید به‌عنوان یکی از موارد نادر اما جدی بارداری خارج از رحم مورد توجه قرار گیرد. مدیریت زودهنگام و صحیح، چه با استفاده از درمان دارویی و چه جراحی، برای پیشگیری از عوارضی مانند خونریزی شدید و حفظ باروری بیمار ضروری است.

تقدیر و تشکر

بدین وسیله از کادر درمان بیمارستان فوق تخصصی صارم و کلیه بیماران که در انجام این پروتکل درمانی و تحقیقات مربوطه فعالیت و نقش داشته اند، تشکر و قدردانی به عمل می‌آید.

تعارض منافع

در این مطالعه هیچگونه تعارض منافی وجود ندارد.

منابع تامین مالی

هزینه‌های این طرح توسط مرکز تحقیقات زنان، زایمان و ناباروری صارم تامین گردیده است.

منابع

1. Belics, Z., B. Gérecz, and M.G. Csákány, Early diagnosis of ectopic pregnancy. *Orvosi hetilap*, 2014. 155(29): p. 1158-1166.

2. Obstetricians, A.C.o. and Gynecologists, ACOG Practice Bulletin No. 193: tubal ectopic pregnancy. *Obstetrics and gynecology*, 2018. 131(3): p. e91-e103.

3. Marion, L.L. and G.R. Meeks, Ectopic pregnancy: history, incidence, epidemiology, and risk factors. *Clinical obstetrics and gynecology*, 2012. 55(2): p. 376-386.

4. BeGum, J., P. Pallavee, and S. Samal, Diagnostic dilemma in ovarian pregnancy: a case series. *Journal of clinical and diagnostic research: JCDR*, 2015. 9(4): p. QR01.

5. Maiorana, A., et al., Omental pregnancy: case report and review of literature. *Pan African Medical Journal*, 2014. 19(1): p. 301-307

6. Goyal, L.D., et al., Ovarian ectopic pregnancy: A 10 years' experience and review of literature. *Iranian journal of reproductive medicine*, 2014. 12(12): p. 825.