

Unusual Presentation of an Endometriotic Cyst in Laparoscopy: A Case Report

ARTICLE INFO

Article Type

Case Report

Authors

Bahareh Khanzad^{1,2,*}

1- Sarem Gynecology, Obstetrics and Infertility Research Center, Sarem Women's Hospital, Iran University of Medical Science (IUMS), Tehran, Iran.

2- Sarem Cell Research Center (SCRC), Sarem Women's Hospital, Tehran, Iran.

ABSTRACT

Introduction: Endometriosis is defined as the presence of endometrial glands and stroma outside the uterine cavity and myometrium. This ectopic tissue is hormonally responsive and may lead to bleeding, inflammation, fibrosis, and adhesion formation, resulting in pelvic pain and infertility. The prevalence of endometriosis is significantly higher in infertile women compared to fertile women. This study presents an unusual presentation of an endometriotic cyst in laparoscopy through a case report.

Case Presentation: A 49-year-old woman presented with abdominal pain and a history of 5 days of hospitalization at another medical center. She was referred to Sarem Specialist Hospital in 2023. Imaging revealed a right adnexal mass (right tubo-ovarian) with elevated tumor markers (CA125/ROMA). Following the surgical procedure described in detail in the article, the patient was discharged in good general condition with stable vital signs.

Conclusion: This case report highlights the importance of advanced techniques such as laparoscopy in the diagnosis and management of endometriomas. Laparoscopy not only provides an accurate diagnosis but also facilitates minimally invasive interventions, leading to faster patient recovery and reduced complications.

Keywords: Laparoscopy; Endometriotic Cyst; Tumor Markers; Case Report.

*Corresponding Authors:

Mojhgan Karamnia Far; Sarem Fertility & Infertility Research Center (SAFIR), Sarem Women's Hospital, Iran University of Medical Sciences (IUMS), Tehran, Iran.

Address: Sarem Women Hospital, Basij Square, Phase 3, Ekbatan Town, Tehran, Iran.

Postal code: 1396956111, Phone: +98 (21) 44670888, Fax: +98 (21) 44670432.

Received: 09 October 2024

Accepted: 31 October 2024

e Published: 26 December 2024

Article History

تهران، شهرک اکباتان، فاز ۳، میدان بسیج، بیمارستان فوق تخصصی صارم. کد پستی: ۱۳۹۶۹۵۶۱۱۱. تلفن: ۰۲۱۴۴۶۷۰۸۸۸. فکس: ۰۲۱۴۴۶۷۰۴۳۲.

نمای غیر معمول کیست آندومتریوتیک در لاپاراسکوپي: گزارش موردی

بهاره خندزاد^{۱،۲*}

^۱ مرکز تحقیقات زنان زایمان و ناباروری صارم، بیمارستان فوق تخصصی صارم، دانشگاه علوم پزشکی ایران، تهران، ایران
^۲ مرکز تحقیقات سلولی-مولکولی و سلول‌های بنیادی صارم، بیمارستان فوق تخصصی صارم تهران، ایران

چکیده

مقدمه: آندومتریوز به عنوان وجود غدد آندومتر و استروما در خارج از حفره رحم و میومتر تعریف می‌شود. این بافت اکتوپیک از نظر هورمونی واکنش پذیر بوده و ممکن است دچار خونریزی، التهاب، فیبروز و تشکیل چسبندگی شود که منجر به درد لگن و ناباروری شود. شیوع آندومتریوز در زنان نابارور به طور قابل توجهی بیشتر از زنان بارور است. مطالعه‌ی حاضر به بررسی نمای غیر معمول کیست آندومتریوتیک در لاپاراسکوپي به صورت یک مطالعه‌ی گزارش موردی پرداخت.

معرفی مورد: خانم ۴۹ ساله‌ای که با درد شکم و سابقه بستری ۵ روزه در مرکز درمانی شهر دیگر به بیمارستان فوق تخصصی صارم در سال ۱۴۰۲ مراجعه نمود. در سونو، توده آدنکسال راست (توبووارین راست) مشاهده و تومور مارکر CA125/ROMA بالا گزارش شد. با توجه شرح عمل توضیح داده شده در مقاله، بیمار با حال عمومی خوب و علائم حیاتی پایدار از بیمارستان ترخیص گردید.

نتیجه گیری: این مطالعه موردی بر لزوم استفاده از تکنیک‌های پیشرفته مانند لاپاراسکوپي در تشخیص و مدیریت آندومتریوما تأکید دارد، زیرا این روش نه تنها تشخیص دقیقی ارائه می‌دهد، بلکه از طریق مداخلات کم‌تهاجمی، به بهبود سریع‌تر بیمار و کاهش عوارض کمک می‌کند.

کلیدواژه‌ها: لاپاراسکوپي؛ کیست آندومتریوتیک؛ مارکرهای توموری؛ گزارش موردی.

تاریخ دریافت: ۱۴۰۳/۰۷/۱۸

تاریخ پذیرش: ۱۴۰۳/۰۸/۱۰

*نویسنده مسئول: بهاره خندزاد؛ مرکز تحقیقات زنان، زایمان و ناباروری صارم، بیمارستان فوق تخصصی صارم، دانشگاه علوم پزشکی ایران، تهران، ایران. آدرس:

مقدمه

کیست‌های تخمدانی از جمله مشکلات شایع در بین زنان هستند که می‌توانند به طور مستقیم بر سلامت باروری و کیفیت زندگی آنان تأثیر بگذارند. یکی از این کیست‌ها، آندومتریوما است که مرتبط با بیماری آندومتریوز بوده و تخمین زده می‌شود بیش از ۱۰ میلیون زن در سراسر جهان به آن مبتلا باشند. آندومتریوز یک بیماری مزمن و التهابی است که در آن بافت مشابه بافت داخلی رحم (آندومتر) در خارج از رحم رشد می‌کند. این رشد غیرطبیعی معمولاً تخمدان‌ها، لوله‌های فالوپ و حتی دیواره لگنی را تحت تأثیر قرار می‌دهد. این بیماری به طور ویژه در زنان ۳۰ تا ۴۰ ساله شیوع بیشتری دارد، اما ممکن است حتی دختران ۱۰ ساله را نیز درگیر کند. مطالعات نشان داده‌اند که تقریباً نیمی از زنان مبتلا به آندومتریوز از درد مزمن لگنی رنج می‌برند و بیش از ۷۰ درصد از این افراد، درد شدید دوره قاعدگی را تجربه می‌کنند. علاوه بر این، ناباروری یکی از چالش‌های بزرگ زنان مبتلا به آندومتریوز است، به طوری که تقریباً از هر دو زن، یکی با این مشکل مواجه می‌شود^[۱].

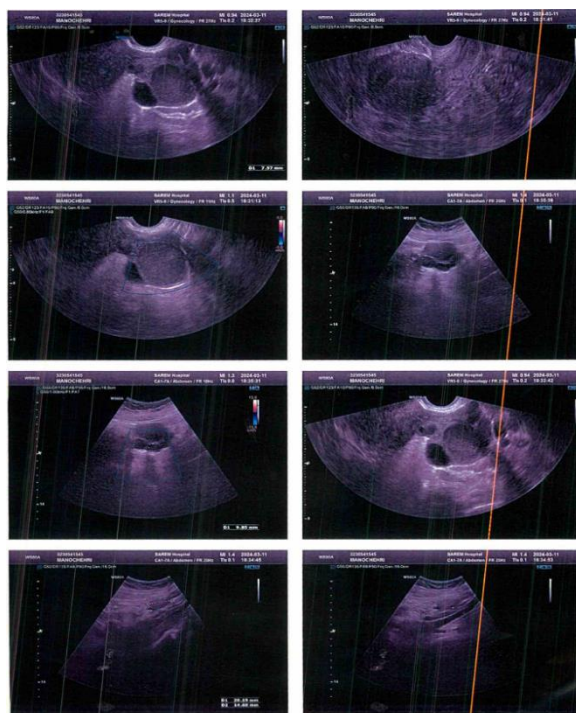
آندومتریوما، به عنوان یکی از پیامدهای آندومتریوز، در ۱۷ تا ۴۴ درصد از زنان مبتلا شناسایی شده است. این کیست‌ها معمولاً با علائمی همچون دیسمنوره (درد دوره قاعدگی)، درد مزمن لگنی و افزایش خطر ناباروری همراه هستند^[۲]. در کنار آندومتریوما، کیست‌های درموئید تخمدان یا تراوم‌های کیستیک بالغ نیز از کیست‌های شایع در زنان سنین باروری هستند که حدود ۲۰ درصد از کل تومورهای تخمدان را تشکیل می‌دهند. اگرچه این کیست‌ها خوش‌خیم هستند، اما می‌توانند مشکلات قابل توجهی از جمله درد و فشار بر اندام‌های لگنی ایجاد کنند^[۳].

سیستکتومی لاپاراسکوپي به عنوان روش استاندارد درمانی برای مدیریت کیست‌های تخمدانی مانند آندومتریوما و کیست‌های درموئید شناخته می‌شود. این روش به دلیل مزایایی همچون کاهش مدت بستری در بیمارستان، کنترل بهتر درد و کاهش عوارض پس از عمل، به عنوان انتخاب اول در مدیریت این کیست‌ها توصیه می‌شود^[۴، ۵]. یکی از تکنیک‌های رایج در سیستکتومی لاپاراسکوپي، روش استریپینگ لاپاراسکوپي است که به عنوان روش استاندارد طلایی برای برداشت این کیست‌ها در نظر گرفته شده و با نرخ موفقیت بالا و عوارض حداقل همراه است^[۶]. با توجه به شیوع بالای این کیست‌ها و اثرات بالقوه آن‌ها بر سلامت باروری و کیفیت زندگی زنان، مطالعه و بررسی دقیق‌تر روش‌های درمانی، پیامدهای بالینی و استراتژی‌های بهینه‌سازی مدیریت این کیست‌ها، از اهمیت بسزایی برخوردار است. با توجه به مطالب ذکر شده، هدف از این مطالعه‌ی گزارش موردی، بررسی و ارزیابی نمای غیر معمول کیست آندومتریوتیک در لاپاراسکوپي بود.

گزارش مورد

خانم ۴۹ ساله که در تاریخ ۱۴۰۲ با درد شکم و سابقه بستری ۵ روزه در مرکز درمانی شهر دیگر به بیمارستان فوق تخصصی صارم مراجعه نمود. در سونو، توده آدنکسال راست (توبووارین راست) مشاهده گردید. تومور مارکر CA125/ROMA بالا گزارش شد.

شرح عمل بدین صورت بود: لاپاراسکوپی سیستمیکتومی تخمدان راست + سالپنژکتومی راست + تخریب نقاط اندومتریوز قدیمی + اوواریولیز دو طرفه (رفع چسبندگی تخمدان‌ها به دیواره لترال لگن) + سالپنژیولیز. چهار روز بعد، بیمار ویزیت شد و حال عمومی خوب بود. دیس پنه و تهوع و استفراغ مشاهده نشد. در معاینه، شکم نرم و دیستانسیون بود. gp سمع شد، نرمو اکتیو است. بیمار نهایتاً با حال عمومی خوب و علائم حیاتی پایدار پس از gp, def, unration نرمال و با انسزیون ok و VB در حد spotting ترخیص گردید. آزمایشات رویت شد و موردی وجود نداشت. نتیجه سونوگرافی کالر داپلر از رحم و تخمدان‌ها به شرح زیر بود: یک میوم اینترامورال به سایز ۵ میلی متر در خلف فوندوس رحم مشاهده شد. لوله فالوپ متورم و هایپروواسکولار بود. یک ساختمان توبولار با اکوی fine مجاور تخمدان راست مشاهده شد که می تواند مطرح کننده ی پیوسالپنکس و کمپلکس توبووارین باشد. همچنین، یک فولیکول به سایز ۲۵ میلی متر در تخمدان راست دیده شد (شکل ۱).



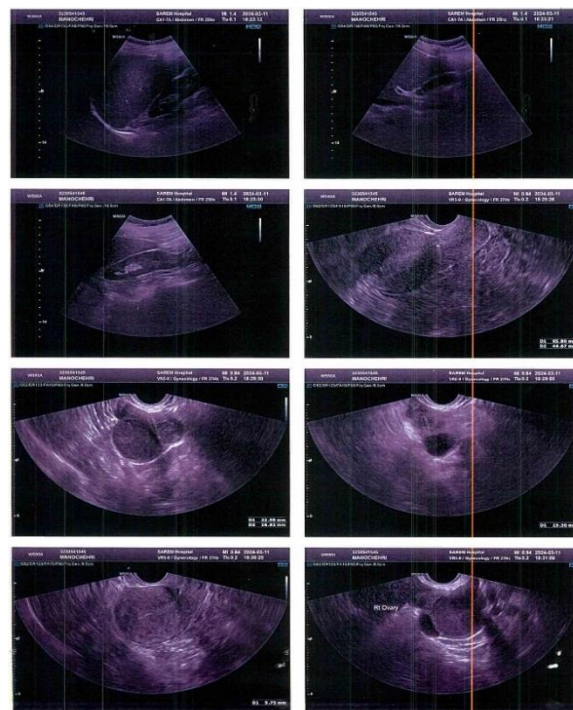
شکل ۱: گزارش سونوگرافی از تخمدان‌ها و ناحیه لگنی: بررسی کیست‌های احتمالی و ساختارهای مرتبط.

بحث

خانم ۴۹ ساله‌ای که با شکایت از درد شکم و سابقه بستری ۵ روزه به دلیل مشکل مشابه به بیمارستان فوق تخصصی صارم مراجعه نمود. در معاینه سونوگرافی، توده‌ای در ناحیه آدنکس راست (توبووارین راست) مشاهده شد که به همراه تومور مارکرهای CA125/ROMA بالا گزارش گردید. بیمار پیش از مراجعه به این مرکز درمانی، سابقه درد مزمن و گاه‌به‌گاه در ناحیه لگن داشت و چندین بار به درمان‌های دارویی برای کنترل درد و علائم دیگر آندومتریوز جواب نداده بود.

آندومتریوز یک بیماری شایع است که می‌تواند اثرات گسترده‌ای بر سلامت زنان در سنین باروری داشته باشد [۷]. این بیماری با رشد بافت آندومتر در خارج از رحم باعث ایجاد دردهای مزمن لگنی، دیسمنوره و مشکلات باروری می‌شود. تشخیص دقیق و درمان به‌موقع از اهمیت بالایی برخوردار است [۸، ۹]. در این گزارش، یک بیمار ۴۹ ساله مبتلا به آندومتریوز و کیست آندومتریوما تحت عمل جراحی لاپاراسکوپی قرار گرفت که نتایج قابل قبولی به‌دنبال داشت.

درمان کیست‌های آندومتریوما و درموئید به‌ویژه در مواردی که با درد مزمن، چسبندگی‌های لگنی و مشکلات باروری همراه است، معمولاً با جراحی لاپاراسکوپی انجام می‌شود [۱۰]. مطالعه‌های مختلف نشان داده‌اند که سیستمیکتومی لاپاراسکوپی تخمدان، به‌ویژه در موارد آندومتریوما می‌تواند در کاهش درد و بهبود عملکرد تخمدان‌ها مؤثر باشد و در مقایسه با روش‌های جراحی باز، بستری کوتاه‌تر و دوره بهبودی سریع‌تری را به



کنترل درد مؤثر باشند [۲]. به‌طور خاص، بیماران مبتلا به آندومتريوز که به درمان‌های دارویی پاسخ نمی‌دهند، باید گزینه‌های جراحی را در نظر بگیرند [۳]. در گزارش ما، بیمار علائم بالینی شدیدی داشت که نشان‌دهنده عدم پاسخ مناسب به درمان‌های دارویی بوده و نیاز به جراحی لاپاراسکوپی داشت. این همخوانی با مطالعات موجود نشان‌دهنده انتخاب صحیح درمان جراحی برای بیمارانی با این وضعیت بود. در یک مطالعه که توسط Hart و همکاران (۲۰۰۸) انجام شد، به اهمیت پیگیری‌های سونوگرافی و ارزیابی دقیق بعد از جراحی اشاره شد. این مطالعه نشان داد که سونوگرافی کالر داپلر می‌تواند به‌عنوان ابزاری مؤثر در ارزیابی و پیگیری پس از عمل برای تشخیص هرگونه عارضه جدید، مانند پیوسالپنکس و اختلالات ساختاری در تخمدان‌ها استفاده شود [۶]. مطابق با یافته‌های پژوهش ما، نتایج سونوگرافی کالر داپلر در بیمار نشان‌دهنده عدم وجود عوارض جدی و بهبود وضعیت بیمار بود.

در مجموع، تحقیق حال حاضر با نتایج مطالعات مختلف تطابق داشت و بر لزوم انتخاب روش‌های جراحی لاپاراسکوپی برای درمان کیست‌های اندومتريوما و آندومتريوز تأکید کرد. این مقایسه نشان داد که جراحی لاپاراسکوپی در مقایسه با روش‌های جراحی باز مزایای زیادی از جمله کاهش عوارض و بهبود سریع‌تر داشته و می‌تواند به حفظ ذخیره تخمدانی و باروری کمک کند. علاوه بر این، پیگیری‌های دقیق و سونوگرافی‌های منظم بعد از جراحی نقش مهمی در جلوگیری از عوارض و بهبود نتایج درمانی خواهند داشت.

محدودیت‌ها و توصیه‌ها

اگرچه لاپاراسکوپی گزینه‌ای مؤثر برای درمان اندومتريوز و کیست‌های تخمدانی است، در برخی موارد نیاز به جراحی‌های پیچیده‌تر و گسترده‌تری وجود دارد. همچنین، در مواردی که کیست‌های اندومتريوما به دلیل رشد زیاد یا چسبندگی‌های وسیع به سایر ساختارهای لگنی متصل باشند، امکان نیاز به جراحی‌های باز وجود دارد که باید در نظر گرفته شود. در نهایت، پیشنهاد می‌شود که بیمارانی که به‌اندازه کافی به درمان‌های دارویی پاسخ نمی‌دهند یا به دردهای شدید و مزمن مبتلا هستند، گزینه جراحی لاپاراسکوپی را بررسی کنند. همچنین، برای بهبود نتایج باروری، پیگیری‌های مستمر و آزمایش‌های تصویربرداری برای ارزیابی عملکرد تخمدان‌ها و وضعیت کیست‌ها از اهمیت بالایی برخوردار است.

نتیجه‌گیری

این گزارش موردی، ناهای غیرمعمول کیست اندومتريوتیک در یک زن ۴۹ ساله را به تصویر کشید که با شکایات شایع، از جمله درد شکمی، به بیمارستان مراجعه کرده بود. تشخیص اولیه شامل توده آدنکسال راست همراه با افزایش مارکرهای توموری مانند CA125 و ROMA بود که بر اهمیت توجه دقیق به این مارکرها در ارزیابی کیست‌های تخمدانی تأکید کرد. یافته‌های لاپاراسکوپی و نتیجه‌گیری بالینی در این مورد، اهمیت رویکردهای دقیق تشخیصی و درمانی در بیماران با شرایط مشابه را نشان

دنبال دارد [۱۱، ۱۲]. لاپاراسکوپی سیستم‌تومی تخمدان راست همراه با سالپنژکتومی راست و تخریب نقاط اندومتريوز قدیمی، در بهبود وضعیت بیمار و کاهش علائم مؤثر بوده است. در واقع، درمان به‌موقع و دقیق می‌تواند به کاهش دردهای مزمن و مشکلات باروری کمک کند. همچنین، درمان‌های لاپاراسکوپی در مقایسه با جراحی‌های باز مزایای زیادی از جمله زمان بستری کوتاه‌تر، کاهش خطرات عفونت و زخم‌های بزرگ‌تر دارند [۱۳].

سونوگرافی کالر داپلر انجام شده پس از عمل نشان‌دهنده بهبود شرایط و عدم وجود عوارض پس از جراحی بود. این امر اهمیت پیگیری پس از عمل در بیماران مبتلا به اندومتريوز و کیست‌های تخمدانی را تأکید می‌کند. بررسی دقیق و منظم سونوگرافی می‌تواند به تشخیص مشکلات جدید یا عوارض پس از جراحی کمک کند. علاوه بر این، در این مورد خاص، مشاهده میوم اینترامورال کوچک و پیوسالپنکس در لوله فالوپ راست نشان‌دهنده پیچیدگی‌های اضافی در وضعیت بیمار است که باید تحت مراقبت و ارزیابی مستمر قرار گیرد.

یکی از دغدغه‌های اصلی بیماران مبتلا به اندومتريوز، مشکلات باروری است. نتایج مختلف نشان داده‌اند که کیست‌های اندومتريوما می‌توانند تأثیرات منفی بر ذخیره تخمدانی و عملکرد آن داشته باشند [۱۴]. در این بیمار، انجام سیستم‌تومی لاپاراسکوپی به‌ویژه در تخمدان راست، احتمالاً به حفظ عملکرد تخمدانی و افزایش شانس بارداری کمک کرده است. با این حال، تحقیقات بیشتر برای ارزیابی اثرات درازمدت این جراحی‌ها بر باروری ضروری می‌باشد.

مطالعه‌ی Karadağ و همکاران (۲۰۲۰) در بررسی اثرات سیستم‌تومی لاپاراسکوپی بر ذخیره تخمدانی در بیماران مبتلا به اندومتريوما و درموئید نشان داد که این روش جراحی می‌تواند اثرات مثبتی بر حفظ ذخیره تخمدانی داشته باشد و خطر آسیب به تخمدان‌ها را کاهش دهد. این مطالعه به این نتیجه رسید که جراحی لاپاراسکوپی در مقایسه با جراحی‌های باز آسیب کمتری به بافت تخمدان وارد می‌کند و امکان بازیابی سریع‌تر و بهبود نتایج باروری را فراهم می‌آورد. در گزارش شما نیز مشاهده می‌شود که جراحی لاپاراسکوپی با کاهش درد و بهبود وضعیت بیمار همراه بوده است، که با نتایج مطالعات مشابه همخوانی دارد.

مطالعه‌ی Horasanlı و همکاران (۲۰۲۰) در مقایسه نتایج جراحی لاپاراسکوپی و جراحی باز برای تومورهای تخمدانی خوش‌خیم نشان داد که لاپاراسکوپی به‌ویژه برای بیماران مبتلا به کیست‌های اندومتريوما یک گزینه برتر است، زیرا عوارض کمتری دارد و زمان بستری کوتاه‌تری لازم است. در مقابل، جراحی باز برای بیماران با چسبندگی‌های گسترده و تومورهای بزرگ‌تر ضروری می‌باشد [۱۵]. این مطالعه مشابه با گزارش تحقیق ماست که نشان‌دهنده تأثیر مثبت جراحی لاپاراسکوپی در بیمارانی با کیست‌های تخمدانی و آندومتريوز است.

مطالعه‌ی Gelbaya و Nardo در سال ۲۰۱۱ هنگام بررسی مدیریت مبتنی بر شواهد برای درمان اندومتريوما به این نتیجه رسیدند که جراحی سیستم‌تومی به‌عنوان درمان اصلی توصیه می‌شود، اما درمان‌های دارویی مانند گنادوتروپین‌ها و پروژستین‌ها می‌توانند در کاهش اندازه کیست‌ها و

8. Zondervan, K.T., C.M. Becker, and S.A. Missmer, Endometriosis. *New England Journal of Medicine*, 2020. 382(13): p. 1244-1256.
9. Chaichian, S., et al., The Role of Quercetin for the Treatment of Endometriosis and Endometrial Cancer: A Comprehensive Review. *Current Medicinal Chemistry*, 2025. 32(1): p. 74-86.
10. Bafort, C., et al., Laparoscopic surgery for endometriosis. *Cochrane Database Syst Rev*, 2020. 10(10): p. Cd011031.
11. Wu, Q., et al., The optimal time for laparoscopic excision of ovarian endometrioma: a prospective randomized controlled trial. *Reprod Biol Endocrinol*, 2023. 21(1): p. 59.
12. Unlü, C. and G. Yıldırım, Ovarian cystectomy in endometriomas: Combined approach. *J Turk Ger Gynecol Assoc*, 2014. 15(3): p. 177-89.
13. Zanelotti, A. and A.H. Decherney, Surgery and Endometriosis. *Clin Obstet Gynecol*, 2017. 60(3): p. 477-484.
14. Yılmaz Hanege, B., S. Güler Çekici, and B. Ata, Endometrioma and ovarian reserve: effects of endometriomata per se and its surgical treatment on the ovarian reserve. *Facts Views Vis Obgyn*, 2019. 11(2): p. 151-157.

داد. این مطالعه موردی بر لزوم استفاده از تکنیک‌های پیشرفته مانند لاپاراسکوپی در تشخیص و مدیریت اندومتریوما تأکید دارد، زیرا این روش نه تنها تشخیص دقیقی ارائه می‌دهد، بلکه از طریق مداخلات کم‌تهاجمی، به بهبود سریع‌تر بیمار و کاهش عوارض کمک می‌کند. علاوه بر این، گزارش حاضر بر ضرورت پیگیری دقیق بیماران دارای کیست‌های تخمدانی و انجام ارزیابی‌های جامع تأکید می‌کند، چرا که تأخیر در درمان می‌تواند منجر به عوارض جدی از جمله ناباروری شود. نتیجه این مطالعه نشان داد که برخورد مناسب و به‌موقع با کیست‌های تخمدانی با نماهای غیرمعمول خواهد توانست نقش مهمی در بهبود نتایج بالینی و کاهش هزینه‌های درمانی ایفا کند. این یافته‌ها می‌تواند به عنوان مرجعی برای پزشکان در مدیریت بیماران با علائم مشابه مورد استفاده قرار گیرد.

تائیده اخلاقی

تمام موارد مربوط به اصل محرمانگی بیمار و اخلاق پزشکی در این مطالعه رعایت شده است.

تعارض در منافع

در این مطالعه هیچ گونه تعارض منافی وجود ندارد.

منابع مالی

حمایت مالی این مطالعه توسط مرکز تحقیقات زنان، زایمان و ناباروری صارم، بیمارستان فوق تخصصی صارم، صورت پذیرفته است.

منابع

1. Karadağ, C., et al., Effects of laparoscopic cystectomy on ovarian reserve in patients with endometrioma and dermoid cyst. *Turk J Obstet Gynecol*, 2020. 17(1): p. 15-20.
2. Gelbaya, T.A. and L.G. Nardo, Evidence-based management of endometrioma. *Reproductive biomedicine online*, 2011. 23(1): p. 15-24.
3. Kim, M.J., et al., Clinical characteristics of ovarian teratoma: age-focused retrospective analysis of 580 cases. *American journal of obstetrics and gynecology*, 2011. 205(1): p. 32. e1-32. e4.
4. Levy, L. and J. Tsaltas, Recent advances in benign gynecological laparoscopic surgery. *Faculty reviews*, 2021. 10.
5. Horasanlı, J.E., G. Eren, and M.S. İyisoy, Comparison of Laparoscopy and Laparotomy Results for Benign Ovarian Tumors. *Journal of Contemporary Medicine*. 12(6): p. 997-1001.
6. Hart, R.J., et al., Excisional surgery versus ablative surgery for ovarian endometriomata. *Cochrane database of systematic reviews*, 2008(2).
7. Smolarz, B., K. Szyłło, and H. Romanowicz, Endometriosis: Epidemiology, Classification, Pathogenesis, Treatment and Genetics (Review of Literature). *Int J Mol Sci*, 2021. 22(19).