

## Ovarian Torsion and Cyst in a 12-Year-Old Girl with Abdominal Pain, Nausea, and Vomiting, Referred to the Emergency Department of Sarem Hospital: A Case Report

### ARTICLE INFO

#### Article Type

Case Report

#### Authors

Fatemeh Arab<sup>1,2\*</sup>, Mohammad Reza

Nateghi<sup>1,2</sup> 

1- Sarem Gynecology, Obstetrics and Infertility Research Center, Sarem Women's Hospital, Iran University of Medical Science (IUMS), Tehran, Iran.

2- Sarem Cell Research Center (SCRC), Sarem Women's Hospital, Tehran, Iran.

### ABSTRACT

**Introduction:** Ovarian torsion is one of the uncommon emergency cases in women that require immediate diagnosis and treatment. This complication may present with non-specific signs and symptoms and should be considered in any woman with acute abdominal pain. Therefore, timely examination and management can lead to either loss of the ovary or the preservation of this organ. A result that is very important in women of reproductive age. The purpose of this study was to observe the ovarian torsion and cyst of a 12-year-old girl with abdominal pain, nausea and vomiting, referred to the emergency department of Sarem Women's Hospital in 2023.

**Case Introduction:** The patient is a 12-year-old girl who went to the emergency department of Sarem Women's Hospital in Tehran with symptoms of abdominal pain, nausea and vomiting. After sonography and observation of ovarian torsion and a 10 cm cyst, she was taken to the operating room with the diagnosis of torsion. After successful surgery, the patient was discharged with stable vital signs.

**Conclusion:** Finding the cause of a disease in a child with abdominal pain with nausea and vomiting is challenging, especially because of the findings related to the examination, the difficulty in performing radiological tests and the poor specificity of the results of this age compared to adults. Despite having both torsion and ovarian cyst together, the patient was saved by successful surgery.

**Keywords:** Ovarian Torsion; Ovarian Cyst; Girl; Case Report.

#### \*Corresponding Authors:

Fatemeh Arab; Sarem Fertility & Infertility Research Center (SAFIR), Sarem Women's Hospital, Iran University of Medical Sciences (IUMS), Tehran, Iran. Address: Sarem Women Hospital, Basij Square, Phase 3, Ekbatan Town, Tehran, Iran. Postal code: 1396956111. Phone: +98 (21) 44670888. Fax: +98 (21) 44670432

Received: 09 May 2024

Accepted: 04 June 2024

e Published: 08 December 2024

#### Article History

Copyright© 2024, ASP Ins. This open-access article is published under the terms of the Creative Commons Attribution-Noncommercial 4.0 International License which permits Share (copy and distribute the material in any medium or format) and Adapt (remix, transform, and build upon the material) under the Attribution-Noncommercial terms.

تاریخ دریافت: ۱۴۰۳/۰۲/۲۰

تاریخ پذیرش: ۱۴۰۳/۰۳/۱۵

\*نویسنده مسئول: فاطمه عرب؛ مرکز تحقیقات زنان، زایمان و ناباروری صارم، بیمارستان فوق تخصصی صارم، دانشگاه علوم پزشکی ایران، تهران، ایران. آدرس: تهران، شهرک اکباتان، فاز ۳، میدان بسیج، بیمارستان فوق تخصصی صارم. کد پستی: ۱۳۹۶۹۵۶۱۱۱. تلفن: ۰۲۱۴۴۶۷۰۸۸۸. فکس: ۰۲۱۴۴۶۷۰۴۳۲.

#### مقدمه

پیچ خوردگی (تورشن) تخمدان که زنان را در تمام سنین تحت تاثیر قرار می دهد، یک از موارد اورژانسی در زمینه ی گاینوکولوژیک می باشد<sup>۱۱</sup> -<sup>۱۲</sup> به چرخش کامل یا جزئی اندام پشتیبان آدنکسال<sup>۱</sup> اشاره دارد که منجر به تغییرات ایسکمیک در تخمدان می شود. پیچ خوردگی ها معمولاً هم تخمدان و هم لوله فالوپ را درگیر می کنند. موارد کمتری از این پیچ خوردگی وجود دارد که به طور مجزا یکی از این اندام ها را درگیر می کند (یک نفر از ۱،۵ میلیون نفر خانم)<sup>۱۵، ۱۴</sup>. پیچ خوردگی شامل کیست های پاراتوبال یا پاراورین<sup>۱۶</sup> نیز یافت شده است<sup>۱۷، ۱۶</sup>. تشخیص زودهنگام و جراحی برای محافظت از عملکرد تخمدان و لوله و جلوگیری از عوارض شدید ضروری می باشد<sup>۱۸</sup>. پیچ خوردگی زمانی اتفاق می افتد که تخمدان روی رباط های نگهدارنده، رباط اینفاندیبولوگنی و رباط رحمی-تخمدانی بپیچد. این باعث تورم و انسداد جریان خون می شود. در ابتدا، خروج وریدی مسدود می شود و بعداً به دلیل افزایش تورم، جریان ورودی شریانی قطع می شود و منجر به نکروز تخمدان، انفارکتوس، خونریزی و احتمالاً پریتونیت می شود. سمت راست بیشتر از پیچ خوردگی سمت چپ دیده شده است، که تصور می شود به دلیل افزایش فضای لگن راست به دلیل قرار گرفتن کولون سیگموئید در سمت چپ باشد<sup>۱۹</sup>.

پیچ خوردگی تخمدان بیشتر با کیست یا تومور تخمدان همراه است که بیشتر آنها بالغ تراتوم هستند. شیوع این عارضه به عنوان یکی از علل جراحی اورژانسی زنان، ۳/۲ درصد است<sup>۱۰، ۱۱</sup>. حدود ۲۲-۱۰ درصد پیچ خوردگی تخمدان در زنان باردار رخ می دهد<sup>۱۱</sup>. بروز پیچ خوردگی تخمدان در سنین ۱۷-۱۰ بارداری و با توده های تخمدانی بزرگتر از ۴ سانتی متر بیشتر همراه است<sup>۱۱۲</sup>.

پیچ خوردگی تخمدان در اثر توده آدنکس علائم و نشانه های مختلفی را در تظاهرات بالینی ایجاد می کند. شایع ترین علامت شروع حاد درد زیر شکم و به دنبال آن حالت تهوع و استفراغ است<sup>۱۳، ۱۴</sup>. برخی از بیماران حالت های تهوع را با یا بدون استفراغ تجربه می کنند<sup>۱۵-۱۸</sup>. درد شکم معمولاً با شروع ناگهانی خاموش و روشن می شود. در مطالعات مختلف گزارش شد که اکثر بیماران مورد مطالعه قرار گرفته، ۱ روز یا بیشتر تا ۲۱۰ روز پس از شروع درد برای ارزیابی مراجعه کردند<sup>۱۹، ۲۰</sup>. بیماران قبل از قاعدگی به درد شکم خود اشاره داشتند زیرا برای آن ها وجود درد دشوار بود<sup>۲۱</sup>. علائم و نشانه های ناراحت کننده ناشی از پیچ خوردگی آدنکس در نظر گرفته شد. پیچ خوردگی تخمدان بدون بیماری عفونی که منجر به تب با درجه پایین می شود در برخی از بیماران مشاهده شده

## مشاهده تورشن و کیست تخمدان یک دختر ۱۲ ساله به همراه درد شکم، تهوع و استفراغ مراجعه کننده به اورژانس بیمارستان فوق تخصصی صارم: گزارش موردی

فاطمه عرب<sup>۱، ۲</sup>، محمدرضا ناطقی<sup>id</sup>

<sup>۱</sup> مرکز تحقیقات زنان، زایمان و ناباروری صارم، بیمارستان فوق تخصصی صارم، دانشگاه علوم پزشکی ایران، تهران، ایران.  
<sup>۲</sup> پژوهشکده سلولی و مولکولی و سلول های بنیادی صارم (SCRC)، بیمارستان فوق تخصصی صارم، تهران، ایران

#### چکیده

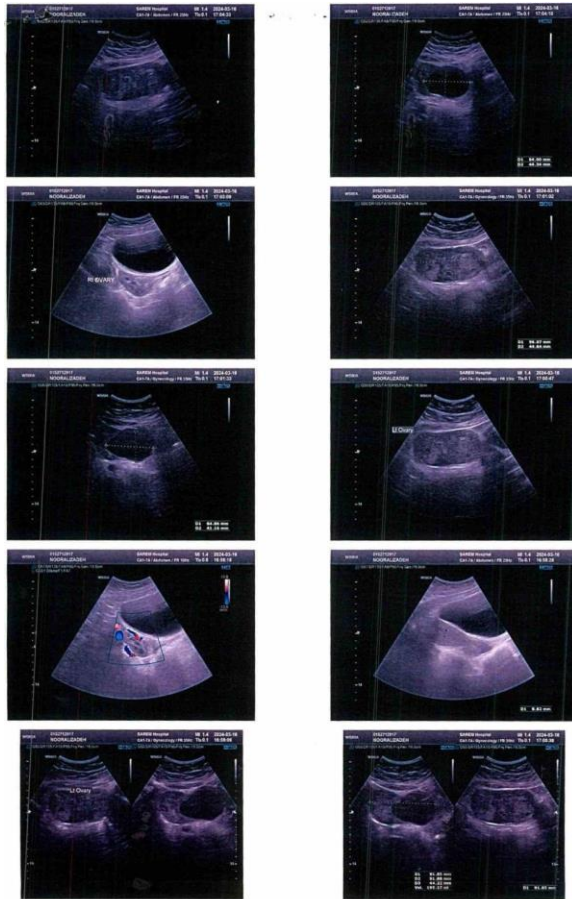
**مقدمه:** پیچ خوردگی یا تورشن تخمدان به عنوان یکی از موارد اورژانسی ناشیاب در زنان است که نیاز به تشخیص و درمان فوری دارد. این عارضه ممکن است با علائم و نشانه های غیراختصاصی تظاهر کند و در هر زن مبتلا به درد حاد شکمی باید مورد توجه قرار گیرد. بنابراین، بررسی و مدیریت به موقع می تواند باعث از دست دادن تخمدان و یا حفظ این اندام گردد. نتیجه ای که در جمعیت زنان در سنین باروری اهمیت زیادی دارد. هدف از این مطالعه، مشاهده ی تورشن و کیست تخمدان یک دختر ۱۲ ساله به همراه درد شکم، تهوع و استفراغ مراجعه کننده به اورژانس بیمارستان فوق تخصصی صارم در سال ۱۴۰۲ بود.

**معرفی مورد:** بیمار، دختر ۱۲ ساله ای بود که با شکایت علائمی از قبیل درد شکم، تهوع و استفراغ به اورژانس بیمارستان فوق تخصصی صارم تهران مراجعه نمود. پس از انجام سونوگرافی و مشاهده تورشن تخمدان و کیست ۱۰ سانتی متری با تشخیص تورشن به اتاق عمل منتقل گردید. پس از عمل جراحی موفقیت آمیز، بیمار با علائم حیاتی ثابت ترخیص گردید.

**نتیجه گیری:** یافتن علت یک بیماری در کودک مبتلا به درد شکم به همراه تهوع و استفراغ چالش برانگیز است، به ویژه به دلیل یافته هایی که مربوط به معاینه، دشواری در انجام آزمایش های رادیولوژیکی و ویژگی ضعیف نتایج در این سن در مقایسه با بزرگسالان وجود دارد. بیمار مورد نظر با وجود داشتن تورشن و کیست تخمدانی به طور همزمان با انجام عمل جراحی موفقیت آمیز نجات یافت.

**کلیدواژه ها:** تورشن تخمدان؛ کیست تخمدانی؛ دختر؛ گزارش موردی.

Paraovarian<sup>†</sup>Adnexal Supporting Organ<sup>†</sup>



شکل ۱: تصاویری از سونوگرافی بیمار ۱۲ ساله با تورشن و کیست تخمدان به همراه درد شکم، تهوع و استفراغ مراجعه کننده به اورژانس بیمارستان فوق تخصصی صارم.

### بحث

پیچ خوردگی تخمدان، که اولین بار توسط کوستنر در سال ۱۸۹۱ توصیف شد، ناشی از چرخش جزئی یا کامل ساقه تخمدان بر روی محور طولانی آن است که به طور بالقوه تخلیه وریدی و لنفاوی را به خطر می اندازد. اگر چرخش جزئی یا متناوب باشد، احتقان وریدی و لنفاوی ممکن است به سرعت فروکش کند<sup>[۲۳]</sup>، اما، اگر چرخش کامل و طولانی شود، ترومبوز وریدی و شریانی رخ می دهد که در نهایت باعث انفارکتوس آدنکس می شود. پیچ خوردگی آدنکس به ندرت دو طرفه است و بیشتر در سمت راست دیده می شود؛ شاید به این دلیل که کولون سیگموئید فضای محدودی را برای تحرک آدنکس چپ باقی می گذارد<sup>[۲۴]</sup>. پیچ خوردگی بیشتر در زنان جوان اتفاق می افتد و بیشترین بروز آن در گروه سنی ۲۰ تا ۳۰ سال است<sup>[۱۵]</sup>. بزرگ شدن تخمدان، توده های آدنکس، بارداری، القای تخمک گذاری و جراحی قبلی لگن شایع ترین عوامل مستعد کننده پیچ خوردگی تخمدان هستند و مکانیسم دقیق پیچ خوردگی بسته به علت آن متفاوت می باشد. بزرگ شدن تخمدان با هر علتی، آدنکس را

است<sup>[۲۳]</sup>. در تظاهرات بالینی، اولین رویکرد به بیمار، شرح حال پزشکی و معاینه فیزیکی است. تاریخچه پزشکی باید شامل هرگونه تشخیص اخیر توده آدنکس، درد شکمی مکرر و تب خفیف باشد. معاینه فیزیکی باید شامل جستجوی توده یا درد لگنی باشد. ارزیابی آزمایشگاهی باید شامل گنادوتروپین جفتی سرم، هماتوکریت، شمارش گلبول های سفید و پانل الکترولیت باشد<sup>[۲۳]</sup>.

باوجه به مطالب ذکر شده، ضروری است که چون علائم پیچ خوردگی تخمدان همیشه با درد همراه می باشد و در صورتی که فرد حالت تهوع و یا استفراغ بدون درد داشته باشد، احتمال بروز ناهنجاری دیگری وجود دارد. بدیهی است که در هر حال، تشخیص نهایی به عهده پزشک می باشد. بنابراین، هدف از این مطالعه، مشاهده ی تورشن و کیست تخمدان یک دختر ۱۲ ساله به همراه درد شکم، تهوع و استفراغ مراجعه کننده به اورژانس بیمارستان فوق تخصصی صارم به صورت یک گزارش موردی بود. معرفی مورد

بیمار، دختر ۱۲ ساله ای بود که در تاریخ ۱۴۰۲/۱۲/۲۶ با شکایت علائمی از قبیل درد شکم، تهوع و استفراغ به اورژانس بیمارستان فوق تخصصی صارم تهران مراجعه نمود. پس از انجام سونوگرافی و مشاهده تورشن تخمدان و کیست ۱۰ سانتی متری با تشخیص تورشن به اتاق عمل منتقل گردید. بیمار این درد را به عنوان یک درد شدید دائمی توصیف کرد که به طور متناوب تیز و کوبنده همراه با حالت تهوع، استفراغ و بی اشتها می بود. در این حین، فرد مورد نظر با مشورت پزشک مربوطه روانه ی اتاق عمل شد. لاپاراسکوپي تورشن به همراه درناژ کیست تخمدان انجام گردید. گزارش سونوگرافی نشان داد که ابعاد رحم ۷۷×۲۸ میلی متر و الگوی میومتریال اکو نرمال بود. ضخامت اندومتر یال ۷،۶ میلی متر و منظم بود. اندازه ی تخمدان راست ۳۷×۱۹ میلی متر ولی تخمدان چپ ۹۷×۴۵ میلی متر گزارش شد. کیستی با سایز ۶۵×۴۳ میلی متر در تخمدان سمت چپ رویت گردید (شکل ۱).

تخمدان سمت چپ حاوی کیست که کاملاً نکروستیک، سیانوتیک با محتویات لخته و مواردی از این قبیل بود، مشاهده شد. تخمدان کاملاً بزرگ شده بود و مشاهده شد که سه دور دوره پایه چرخیده بود. در ابتدا چرخش آزاد و فرصت داده شد تا پس از طبیعی شدن رنگ لوله و بخشی از تخمدان جهت خروج کیست با محتویات نکروستیک اقدام گردد. کیست با محتویات فوق در حد امکان خارج شد. سپس با سوچور لیگامان یوتراواری و تخمدان به لیگمان راند فیکس گردید. سوزن سوچور ابتدا از زیر لیگمان راند و سپس مزوسالپنکس زیر لوله رد شد. در مرحله ی بعد بیس تخمدان سوچور شد و در برگشت ابتدا لیگمان یوتراواری گرفته و سوزن مجدداً از زیر مزوسالپنکس لوله و زیر لیگمان راند رد گردید. در نهایت گره زده شد. بیمار با علائم حیاتی ثابت در تاریخ ۱۴۰۲/۱۲/۲۸ ترخیص گردید.

های این مطالعه به دلیل بررسی خانم باردار و نیز سن بالای ۳۰ سال با گزارش موردی ما مطابقت نداشت.

### نتیجه گیری

پیچ خوردگی تخمدان یک اورژانس جراحی است که اغلب یک چالش تشخیصی دشوار می باشد. شرح حال دقیق و فیزیکی، از جمله معاینه لگن بسیار مهم است و آزمایش های کمی مانند b-HCG برای رد احتمالات دیگر مفید می باشد. سونوگرافی با یا بدون تصویربرداری داپلر ممکن است سودمند باشد. با این حال، لاپاراسکوپي تنها راه برای تایید تشخیص است. بنابراین، تشخیص سریع و مداخله جراحی اورژانسی موارد نجاتبخش تخمدان هستند، به ویژه با توجه به ماهیت حساس از دست دادن تخمدان در بیمار قبل از بلوغ. تشخیص اشتباه می تواند عواقب ناگواری از جمله از دست دادن تخمدان داشته باشد. بیمار ما توانست تحت عمل جراحی تخمدان قرار گیرد. همانطور که در این مقاله نشان داده شد، پیچ خوردگی تخمدان می تواند در هر سنی رخ دهد. بنابراین، شواهد رادیوگرافیک و تظاهرات بالینی می تواند از بسیاری از علائم و عوارض مربوط به این بیماری در بیمار را تسهیل کند.

### تاییدیه اخلاقی

تمام موارد مربوط به اصل محرمانگی بیمار رعایت شده است.

### تعارض در منافع

در این مطالعه هیچ گونه تعارض منافی وجود ندارد.

### منابع مالی

حمایت مالی این مطالعه توسط مرکز تحقیقات زنان، زایمان و ناباروری صرم، بیمارستان فوق تخصصی صرم، صورت پذیرفته است.

### منابع

1. McWilliams, G.D., M.J. Hill, and C.S. Dietrich III, Gynecologic emergencies. Surgical Clinics of North America, 2008. 88(2): p. 265-283.
2. Muolokwu, E., et al., The incidence and surgical management of paratubal cysts in a pediatric and adolescent population. Journal of pediatric surgery, 2011. 46(11): p. 2161-2163.
3. Huchon, C. and A. Fauconnier, Adnexal torsion: a literature review. European Journal of Obstetrics & Gynecology and Reproductive Biology, 2010. 150(1): p. 8-12.
4. Kolovos, G., et al., Isolated torsion of the fallopian tube in a 16-year-old girl: a case report and review of the literature. Case reports in women's health, 2019. 23: p. e00132.

مستعد پیچ خوردگی می کند. با این حال، تخمدان های طبیعی به ویژه در زنان پیش از بلوغ ممکن است دچار پیچ خوردگی شوند. تومورهای تخمدان یا توده های آدنکس می توانند به عنوان تکیه گاه عمل کرده و در نتیجه پیچ خوردگی ایجاد کنند [۲۵].

در این مطالعه ی ما، دختر ۱۲ ساله ای با درد شکم، تهوع و استفراغ به اورژانس بیمارستان فوق تخصصی صرم تهران مراجعه کرد که پس از انجام سونوگرافی و مشاهده تورشن تخمدان و کیست ۱۰ سانتی متری با تشخیص تورشن به اتاق عمل منتقل گردید.

De Silva و همکاران در سال ۲۰۲۰، مطالعه ای با عنوان پیچ خوردگی تخمدان در یک دختر ۲ ساله به صورت گزارش یک موردی مورد بررسی قرار دادند. این دختر ۲ ساله ی سریلانکایی که پس از دو بار درمان علامتی توسط پزشکان عمومی به مدت ۳ روز، با علائم غیراختصاصی شکمی مراجعه کرد، معرفی شد. پس از بررسی های بیوشیمیایی و رادیولوژیکی، او با پیچ خوردگی نکروزه تخمدان تشخیص داده شد و تحت لاپاراسکوپي اوفورکتومی سمت راست قرار گرفت. این محققان دریافتند که یافتن علت یک کودک مبتلا به درد شکم چالش برانگیز است، به ویژه به دلیل تاریخچه محدود، یافته های معاینه، دشواری در انجام تحقیقات رادیولوژیکی و ویژگی ضعیف نتایج در مقایسه با بزرگسالان. این ارائه یک مورد و یک بحث مختصر در مورد معضلات و مشکلات در تشخیص و درمان پیچ خوردگی تخمدان در کودکان خردسال بود [۲۶]. نتایج این محققان به دلیل متفاوت بودن سن بیمار با داده های حاصل از بیمار مورد نظر ما در تناقض بود.

مطالعه ای با عنوان پیچ خوردگی تخمدان در بارداری، تشخیص و مدیریت به صورت گزارش موردی در سال ۲۰۱۳ توسط Morton و همکارانش انجام گردید. مقدمه ی این مطالعه اینگونه آغاز شد که پیچ خوردگی تخمدان یکی از شایع ترین اورژانس های جراحی زنان است. همه گروه های سنی می توانند تحت تاثیر قرار گیرند، اما تحریک تخمدان، همانطور که در اوایل بارداری یا درمان ناباروری مشاهده می شود، یک عامل خطر اصلی می باشد. در این تحقیق، خانمی ۳۰ ساله در هفته ۱۰ بارداری با ۲ ساعت درد شکمی، تهوع و استفراغ به بخش اورژانس مراجعه کرد. بیمار تحت درمان های تحریک تخمدان نبود. سونوگرافی، تخمدان راست ادماتیک بزرگ شده با کیست بزرگ، اما بدون جریان در داپلر رنگی را نشان داد. مشاوره فوری زنان و زایمان آغاز شد. سونوگرافی نهایی رادیولوژی کاهش جریان را در تخمدان راست مشخص کرد. بیمار تحت عمل جراحی لاپاراسکوپي اورژانسی قرار گرفت و طی آن تخمدان راست نکروزه برداشته شد. او پس از ترخیص از بیمارستان تحت درمان با پروژسترون قرار گرفت و در نهایت یک نوزاد ترم سالم به دنیا آورد. داده ی این مطالعه نشان داد که پیچ خوردگی تخمدان در بارداری به دلیل شیوع رو به رشد درمان تحریک تخمدان در حال افزایش است. اگرچه سونوگرافی تشخیصی یک ابزار تصویربرداری پرکاربرد در بیماران مشکوک به این عارضه است، اما وجود جریان خون در سونوگرافی داپلر آدنکس ارزش پیش بینی منفی ضعیفی دارد. سوء ظن بالینی بالا و مدیریت لاپاراسکوپي اولیه با نتایج مطلوب مادر و جنین ارتباط دارد [۲۷]. یافته

18. Huchon, C., et al., Does this woman have adnexal torsion? *Human reproduction*, 2012. 27(8): p. 2359-2364.
19. Kirkham, Y.A., et al., Characteristics and management of adnexal masses in a Canadian pediatric and adolescent population. *Journal of Obstetrics and Gynaecology Canada*, 2011. 33(9): p. 935-943.
20. Sasso, R.A., Intermittent partial adnexal torsion after electrosurgical tubal ligation. *The Journal of the American Association of Gynecologic Laparoscopists*, 1996. 3(3): p. 427-430.
21. Ashwal, E., et al., Characteristics and management of ovarian torsion in premenarchal compared with postmenarchal patients. *Obstetrics & Gynecology*, 2015. 126(3): p. 514-520.
22. Huang, C., M.K. Hong, and D.C. Ding, A review of ovary torsion. *Ci Ji Yi Xue Za Zhi*, 2017. 29(3): p. 143-147.
23. Coleman, B., Transvaginal sonography of adnexal masses. *Radiologic Clinics of North America*, 1992. 30(4): p. 677-691.
24. Albayram, F. and U.M. Hamper, Ovarian and adnexal torsion: spectrum of sonographic findings with pathologic correlation. *Journal of ultrasound in medicine*, 2001. 20(10): p. 1083-1089.
25. Martin, C. and K. Magee, Ovarian torsion in a 20-year-old patient. *Canadian Journal of Emergency Medicine*, 2006. 8(2): p. 126-129.
26. De Silva, M.H.A.D., P. Kolombage, and S. Kasthuri, An ovarian torsion in a 2-year-old girl: a case report. *Journal of Medical Case Reports*, 2020. 14: p. 1-5.
27. Morton, M.J., M. Masterson, and B. Hoffmann, Case report: Ovarian torsion in pregnancy—Diagnosis and management. *The Journal of Emergency Medicine*, 2013. 45(3): p. 348-351.
5. van der Zanden, M., A. Nap, and M. van Kints, Isolated torsion of the fallopian tube: a case report and review of the literature. *European journal of pediatrics*, 2011. 170(10): p. 1329-1332.
6. Schrage, J., G. Robles, and T. Platz, Isolated fallopian tube torsion: a rare entity in a premenarcheal female. *The American Surgeon*, 2012. 78(2): p. E118.
7. Said, M. and V. Bamigboye, Twisted paraovarian cyst in a young girl. *Journal of obstetrics and gynaecology*, 2008. 28(5): p. 549-550.
8. Robertson, J.J., B. Long, and A. Koyfman, Myths in the evaluation and management of ovarian torsion. *The Journal of emergency medicine*, 2017. 52(4): p. 449-456.
9. Guile, S.L. and J.K. Mathai, Ovarian torsion. 2020.
10. Asfour, V., R. Varma, and P. Menon, Clinical risk factors for ovarian torsion. *Journal of obstetrics and gynaecology*, 2015. 35(7): p. 721-725.
11. Huang, C., M.-K. Hong, and D.-C. Ding, A review of ovary torsion. *Tzu Chi Medical Journal*, 2017. 29(3): p. 143-147.
12. Yen, C.-F., et al., Risk analysis of torsion and malignancy for adnexal masses during pregnancy. *Fertility and sterility*, 2009. 91(5): p. 1895-1902.
13. Karaman, E., et al., Ovarian torsion in the normal ovary: a diagnostic challenge in postmenarchal adolescent girls in the emergency department. *Medical Science Monitor: International Medical Journal of Experimental and Clinical Research*, 2017. 23: p. 1312.
14. Gasser, C.R.-B., et al., Is it ovarian torsion? A systematic literature review and evaluation of prediction signs. *Pediatric emergency care*, 2016. 32(4): p. 256-261.
15. Houry, D. and J.T. Abbott, Ovarian torsion: a fifteen-year review. *Annals of emergency medicine*, 2001. 38(2): p. 156-159.
16. White, M. and J. Stella, Ovarian torsion: 10-year perspective. *Emergency Medicine Australasia*, 2005. 17(3): p. 231-237.
17. Tsafirir, Z., et al., Risk factors, symptoms, and treatment of ovarian torsion in children: the twelve-year experience of one center. *Journal of minimally invasive gynecology*, 2012. 19(1): p. 29-33.