Sarem Journal of Medical Research. Volume 9, Issue 3, Autumn 2024: 183-187

Bladder Perforation as a Complication of Tubo-ovarian Abscess: A Case Report and Review of the Literature

ARTICLE INFO

Article Type

A Case Report

Authors
M. Arab[1*], N. Nouri[2], S. Bazzazi[3], N. Amjadi[4], B. Ghavami[5], M. Raoufi[6]

1 Professor of Gyneco-oncology, Shahid Beheshti University of Medical Sciences and Health Services
2 Medical student, School of Medicine, Shahid Beheshti University of Medical Sciences, Tehran, Iran
3 Assistant of OB & Gynecology, Shahid Beheshti University of Medical Sciences, Tehran, Iran
4 Assistant Professor of Maternal Fetal Medicine, Preventive Gynecology Research Center, Shahid Beheshti University of Medical Sciences, Tehran, Iran
5 Obstetrics and Gynecology Department, Arash Women's Hospital, Tehran University of Medical Sciences, Tehran, Iran
6 Assistant Professor of Radiology, Department of Radiology, School of Medicine, Imam Hossein Hospital, Shahid Beheshti University of Medical Sciences

Corresponding Authors:
Maliheh Arab; Professor of Gyneco-oncology, Shahid Beheshti University of Medical Sciences and Health Services
Email: drmarab@sbmu.ac.ir

Received: 07 November 2024
Accepted: 30 November 2024
e Published: 22 January 2025

Article History

ABSTRACT

Tubo-ovarian abscess (TOA) can be considered one of the important outcomes of pelvic inflammatory disease (PID) and it usually occurs in women of reproductive age. TOA is mostly an encapsulated infectious inflammatory process that most frequently involves the ovary and the fallopian tube. TOA can cause various complications and may create a condition that is life-threatening for patients and eventually lead to surgery.

Case Presentation

A 47-year-old female patient (G2P2L2) was referred to a gynecological center due to generalized abdominal pain. CT The scan showed a solid cystic mass in the midline of the pelvis, and in the MRI, a tubular lesion was reported in favor of a tubo-ovarian abscess. the patient was treated with antibiotics and a drain under ultrasound guidance was placed to drain the abscess. Purulent secretions were coming out of the drain site, which gradually decreased in volume and suddenly increased and had a serous appearance. the patient's Foley catheter was removed on the 5th day of drain placement and with the reduction of secretions. Urological consultation was recommended to do IVP and the damage to the bladder wall was confirmed. Due to the damage to the bladder, the patient was a candidate for cystoscopy. According to the operation's description, the catheter's tip inside the bladder was visible. For patients who have an abscess and are drained by a catheter, the existence of a Foley catheter is necessary to make the bladder empty when inserting or relocating the catheter or until the time the catheter is removed.

Keywords: Catheter, Foley Catheter; Complication; Tubo-Ovarian Abscess (TOA)

Copyright© 2025, ASP Ins. This open-access article is published under the terms of the Creative Commons Attribution-Noncommercial 4.0 International License which permits Share (copy and distribute the material in any medium or format) and Adapt (remix, transform, and build upon the material) under the Attribution-Noncommercial terms.

[Downloaded from saremjrm.com on 2025-06-27]

سوراخ شدن مثانه به عنوان عارضه آبسه لوله تخمدان: معرفی مورد و مروری بر متون

ملیحه عرب[۱*]، نسیم نوری[۲]، صبا بزازی[۳]، نوشین امجدی[۴]، بهناز قوامی[۵]، معصومه رئوفی[۶]

[۱] استاد گروه زنان و زایمان، دانشگاه علوم پزشکی و خدمات بهداشتی درمانی شهید بهشتی
[۲] دانشجوی پزشکی، دانشکده پزشکی، دانشگاه علوم پزشکی شهید بهشتی، تهران، ایران
[۳] دستیار OB و زنان، دانشگاه علوم پزشکی شهید بهشتی، تهران، ایران
[۴] استادیار گروه پزشکی جنین مادر، مرکز تحقیقات زنان و زایمان، دانشگاه علوم پزشکی شهید بهشتی، تهران، ایران
[۵] گروه زنان و زایمان، بیمارستان زنان آرش، دانشگاه علوم پزشکی تهران، تهران، ایران
[۶] استادیار گروه رادیولوژی، دانشکده پزشکی، بیمارستان امام حسین، دانشگاه علوم پزشکی شهید بهشتی

چکیده

آبسه لوله تخمدان (TOA) را می‌توان یکی از پیامدهای مهم بیماریهای التهابی لگن (PID) در نظر گرفت و معمولاً در زنان در سنین باروری رخ می‌دهد. این بیماری (TOA) عمدتاً یک فرآیند التهابی عفونی محصور شده است که اغلب تخمدان و لوله فالوپ را درگیر می‌کند.آبسه لوله تخمدان می‌تواند عوارض مختلفی ایجاد نماید و ممکن است شرایطی را ایجاد کند که زندگی بیماران را تهدید کرده و در نهایت منجر به جراحی شود.

معرفی بیمار

یک بیمار زن ۴۷ ساله (G2P2L2) به دلیل درد عمومی شکم به مرکز زنان و زایمان ارجاع شد. سی‌تی اسکن توده کیستیک جامد را در خط وسط لگن نشان داد و در MRI ضایعه لوله‌ای به نفع آبسه لوله تخمدانی گزارش شد. بیمار با آنتی‌بیوتیک تحت درمان قرار گرفت و درن تحت هدایت سونوگرافی برای تخلیه آبسه قرار داده شد. ترشحات چرکی از محل تخلیه خارج می‌شد که به تدریج از حجم آن کاسته شد و ناگهان افزایش یافت و ظاهری سروزی داشت. کاتتر فولی بیمار پس از روز پنجم، با کاهش ترشحات خارج شد. برای انجام IVP مشاوره اورولوژی توصیه شد و آسیب دیواره مثانه تایید و به دلیل آسیب به مثانه، بیمار کاندید سیستوسکوپی گردید. طبق توضیحات عمل، نوک کاتتر داخل مثانه قابل مشاهده بود. برای بیمارانی که آبسه دارند و توسط کاتتر تخلیه می‌شوند، وجود کاتتر فولی برای خالی کردن مثانه هنگام جاگذاری یا جابجایی کاتتر یا تا زمان برداشتن کاتتر، ضروری است.

کلیدواژه‌ها: کاتتر؛ کاتتر فولی؛ عارضه؛ آبسه لوله تخمدان.

تاریخ دریافت: ۱۴۰۳/۰۸/۱۷
تاریخ پذیرش: ۱۴۰۳/۰۹/۱۰

*نویسنده مسئول: ملیحه عرب؛ استاد گروه زنان و زایمان، دانشگاه علوم پزشکی و خدمات بهداشتی درمانی شهید بهشتی
ایمیل: drmarab@sbmu.ac.ir

مقدمه

آبسه لوله تخمدان (TOA) را می‌توان یکی از پیامدهای مهم بیماری التهابی لگن (PID) در نظر گرفت و معمولاً در زنان در سنین باروری رخ می‌دهد، اما با شیوع کمتر، در کودکان و زنان مسن نیز دیده می‌شود [۱و۲]. TOA عمدتاً یک فرآیند التهابی عفونی محصور شده است که اغلب تخمدان و لوله فالوپ را درگیر می‌کند[۳]. مطالعات نشان داده اند که TOA می‌تواند عوارض مختلفی مانند انسداد روده بزرگ، نمای گاز ورید پورتال در رادیولوژی کبد، پنوموپریتونئوم، سپسیس، سوراخ شدن کولون سیگموئید و ترومبوز ورید تخمدان ایجاد کند [۱-۷]. TOA می‌تواند عوارض مختلفی ایجاد کند و ممکن است شرایطی را ایجاد نماید که زندگی بیمار را تهدید کرده و در نهایت منجر به جراحی شود (۳). خود جراحی نیز می‌تواند در این بیماران مشکلاتی ایجاد کند. ما یک مورد نادر از TOA را گزارش می کنیم که با درد شکم به ما مراجعه کرده است.

معرفی مورد

بیمار یک زن ۴۷ ساله (G2P2L2) با سابقه ۲ بار زایمان NVD از حدود ۴۰ روز قبل از مراجعه به این مرکز دچار درد عمومی شکم شده بود که طی ۲ روز قبل از مراجعه به این مرکز تشدید شد. از جمله علایم همراه، تب و بی اشتهایی در ۲ روز گذشته را ذکر می‌کرد. بیمار هیچ گونه سابقه پزشکی را ذکر نمی‌کرد. در روز مراجعه به این مرکز به طور تصادفی تشخیص داده شد که بیمار قند خون بالایی دارد. در زمان ویزیت بیمار تب (۳۸ درجه سانتی‌گراد) و تاکی کاردی (۱۲۰ضربه در دقیقه) داشت. در معاینه شکمی، توده‌ای که تا ناحیه ناف امتداد یافته بود لمس شد و با توجه به این شرایط، سونوگرافی برای بیمار انجام شد و ساختار لوله‌ای به ابعاد ۸۵×۱۲۹×۱۳۲ میلی‌متر با حجم ۷۶۰ سی‌سی به نفع هماتوسالپینکس یا پیوسالپینکس گزارش شد و سی‌تی اسکن انجام شده، یک توده کیستیک جامد به ابعاد ۱۱۹×۱۵۱ را در خط وسط لگن نشان

[Downloaded from saremjrm.com on 2025-06-27]

داد، و در MRI، یک ضایعه لوله ۱۶۰×۱۱۶ میلی‌متری به نفع آبسه لوله تخمدان گزارش شد. با تشخیص TOA، بیمار با آنتی‌بیوتیک (سیپروفلوکساسین، وانکومایسین، مروپنم) تحت درمان قرار گرفت و در ۲۹ اکتبر ۲۰۲۱، یک درن تحت هدایت سونوگرافی برای تخلیه آبسه قرار گرفت. و در طول بستری به دلیل قند خون بالا، بیمار تحت درمان با انسولین قرار گرفت.

ترشحات چرکی از محل درن خارج می‌شد که به تدریج از حجم آن کاسته شد. هفت روز پس از درناژ آبسه و قرار دادن درن، مجددا سونوگرافی برای بررسی اندازه آبسه انجام شد و پیوسالپنکس تقریباً برطرف شد و کمتر از ۲۰ سی‌سی باقی مانده بود. در روز هفتم ترشحات درن به طور ناگهانی افزایش یافت و ظاهری سروزی داشت. به طوری که بیمار در مدت ۲۴ ساعت ۲۲۰۰ سی‌سی ترشحات را از محل درن خارج کرد. با مشکوک شدن به آسیب مثانه درخواست شد که میزان کراتین (Cr) مایع خارج شده از درن و ادرار بیمار به طور همزمان بررسی شود و نتایج کراتین ادرار ۷۸,۵ و کراتین مایع ۷۵ گزارش شد. مشاوره اورولوژی با مشکوک شدن به آسیب مثانه توسط کاتتر انجام شد و برای تایید تشخیص توصیه شد پیلوگرام داخل وریدی یا رادیوگرافی از مجاری ادراری (IVP) انجام شود و در نهایت آسیب دیواره مثانه تایید گردید.

لازم به ذکر است کاتتر فولی بیمار در روز پنجم درن گذاری و با کاهش ترشحات خارج شد. به دلیل آسیب به مثانه، بیمار کاندید سیستوسکوپی شد. طبق توضیحات عمل، نوک کاتتر در داخل مثانه قابل مشاهده بود و حدود ۵ سانتی متر طول داشت. یک کاتتر فولی دوباره در برای بیمار قرار داده شد. ۲ روز بعد، لوله فولی و کاتتر برداشته شد و بیمار با وضعیت عمومی خوب و با علایم حیاتی پایدار ترخیص گردید.

بحث

TOA که به عنوان یک توده التهابی شناخته می‌شود، تخمدان، لوله فالوپ و گاهی اوقات روده و مثانه را درگیر می‌کند [۱]. TOA بیشتر به عنوان یک عارضه PID در زنان در سنین باروری دیده می‌شود، اما پاتولوژی‌های روده مانند کرون، آپاندیسیت و دیورتیکولیت نیز می‌توانند باعث این عارضه شوند [۷]. عوامل مختلفی مانند افزایش تعداد شرکای جنسی، سابقه قبلی PID و سن بین ۱۵ تا ۲۵ سال را می‌توان با TOA مرتبط دانست [۷].

استفاده طولانی مدت از IUD و عفونت های مقاربتی (STI) می‌تواند باعث عفونت مزمن لگنی شود و یکی از عوارض آن را می‌توان TOA در نظر گرفت [۱]. برای TOA زمانی که آبسه بدون عارضه و کوچک باشد، از درمان دارویی استفاده می‌شود [۱]. تا زمانی که آبسه هنوز پاره نشده باشد می‌توان از درناژ از راه پوست استفاده کرد. درمان جراحی نیز می‌تواند یکی از گزینه‌های درمانی باشد، مانند زمانی که درمان دارویی ناموفق است یا آبسه شدید ایجاد شود مانند پریتونیت، سپسیس مداوم و با سایر عوارض ناشی از پارگی [۱].

TOA می‌توانند منجر به عوارض مختلفی شود. در بررسی متونی که از سال ۱۹۹۰ تا ۲۰۲۳ در PubMed به زبان انگلیسی انجام شد، گزارش‌های موردی مربوط به این عوارض جمع آوری گردید. این عوارض گزارش شده را می‌توان به دو دسته عوارض روده‌ای و التهابی طبقه بندی کرد. مورد حاضر ممکن است بیانگر دسته سومی از درگیری سیستم ادراری باشد.

عوارض روده‌ای عبارتند از سوراخ شدن روده کور (سکوم) ثانویه به انسداد روده بزرگ [۴] ، سوراخ شدن کولون سیگموئید [۵] ، و اکتینومیکوز (Actinomycosis) لوله تخمدانی پاره شده در کولون سیگموئید [۸]. در موارد TOA، مانند موارد ذکر شده، عوارض آن می‌تواند ساختارهای اطراف مانند روده را درگیر کرده و در نهایت منجر به پارگی آن شود و در نتیجه در بیماران مشکوک به TOA توجه به اندام‌ها و ساختارهای اطراف ضروری است [۴،۵و۸].

عوارض التهابی شامل، وجود هوا در داخل حفره صفاقی (پنوموپریتونئوم) [۳] ، سپسیس [۲] ، ترومبوز ورید تخمدان [۶] ، پورپورای عود کننده هنوخ شوئن‌لاین (HSP) [۹] ، سپسیس پس از باکتروئیدس فراژیلیس (Bacteroides Fragilis) می‌باشد که نیاز به هیسترکتومی و سالپنگواووفروکتومی دو طرفه (BSO) دارد [۷] ، و گاز سیاهرگ باب کبدی (Hepatic Portal Venous Gas) [۱]. در مورد پورپورای عود کننده هنوخ شوئن‌لاین (HSP)، اگرچه احتمالاً تشکیل آبسه با درگیری تخمدان در HSP آغاز شده است و عفونت نقش محتملی در پاتوژنز HSP ایفا می‌کند و این واقعیت که تشدید بیمار پس از ریشه کنی آن متوقف می‌شود؛ بیماری ممکن است همان موضوع را تایید کند [۹]. در مورد ترومبوز ورید تخمدان، دو احتمال برای درگیری ورید تخمدان وجود دارد، اولی احتمالاً با درگیری مستقیم ورید تخمدان توسط آبسه لوله‌ای تخمدان مجاور یا با پارگی از طریق کانال‌های ارتباطی ترومبوفلبیت است که در وریدهای رحمی شروع شده است [۶]. در مورد سپسیس پس از باکتریوئیدس فراژیلیس ، موضوع مهم این است که در مواردی که اندازه توده بزرگ است و منشاء بیماریزای این آبسه زنانه نیست، مثلاً گوارشی است، احتمال اینکه بیمار نیاز به جراحی داشته باشد بیشتر است و برای پیش بینی پاسخ به آنتی‌بیوتیک‌ها، این منشا نیز مهم است[۷].

عارضه دستگاه ادراری در مورد حاضر به دلیل مجاورت مثانه با آبسه بود. این مورد به عنوان آبسه ارایه شده بود که کاندید تخلیه بود. عارضه غیرمعمول این بیمار ورود کاتتر واقع در آبسه به مثانه بود. این کاتتر وارد مثانه‌ای شد که خالی نبود، احتمالاً زمانی که جراح تصور م کرد کاتتر کار نمی‌کند و آن را جابجا کرد یا دو روز بعد که مثانه پر به نوک کاتتر نزدیک شد و ورود به مثانه اتفاق افتاد و توسط کاتتر ادرار شروع به تخلیه کرد. در این دو دوره و در طول بستری، بیمار فاقد کاتتر فولی بوده بنابراین احتمالاً مثانه پر بوده و در نتیجه کاتتر وارد مثانه شده است. این عارضه، اگرچه تهدید کننده زندگی نیست، اما منجر به بستری طولانی مدت در بیمارستان و بررسی‌های بیشتر از جمله IVP و سیستوسکوپی شد.

[Downloaded from saremjrm.com on 2025-06-27]

جدول۱:

نویسنده	سن	عارضه	تظاهرات	درمان
Arab M et al., 2022	--- ---	ورودی درن به مثانه	درد عمومی شکم	قرار دادن کاتتر فولی، خارج کردن کاتتر از مثانه
Paige J. DeBlieux et al.,(4) 2022	41	سوراخ شدن سیکال Cecal ثانویه به انسداد روده بزرگ	تشخیص TOA یک طرفه	درناژ از راه پوست جراحی کولورکتال
Sunny Onyeabor et al., (1) 2015	44	گاز ورید پورتال کبدی	حساسیت شکم و سابقه مدفوع شل و غیرخونی مکرر	لاپاراتومی اکتشافی و درمان سپتیک شوک
Fabiola Aguilera et al., (3) 2018	63	پنوموپریتیونئوم	درد و استفراغ یک طرفه ربع تحتانی شکم	لاپاراتومی هیسترکتومی فوق سرویکس و BSO
Kuan-Yi Chen et al., (2) 2019	91	سپسیس	سپسیس	سالپنگو اوفورکتومی یک طرفه و درمان آنتی بیوتیکی
RAVI K. PRAKASH et al .,(5) 2010	22	سوراخ شدن کولون سیگموئید	توده آدنکس یک طرفه و افزایش CA ۱۲۵ و خون مخفی مدفوع مثبت	سالپنگو اوفورکتومی چپ، کولکتومی سیگموئید
S. Abdelmoula-Marzouki et al., (8) 2003	30	پارگی اکتینومیکوز توبو-تخمدان در کولون سیگموئید		سالپنگو اوفورکتومی و برداشتن جزئی سیگموئید
P. D. Maldjian et al .,(6) 1997	47	ترومبوز ورید تخمدانی	درد لگن، تب، تهوع و استفراغ	ضد انعقاد / آنتی بیوتیک / جراحی
Pomeranz et al .,(9) 1997	51	پورپورای عود کننده هنوخ شونلاین	درد یک طرفه ربع تحتانی شکم	سالپنگو اوفورکتومی
Jessica L Feuerstein et al ., (7) 2018	45		سپسیس پس از Bacteroides Fragilis TOA نیازمند به هیسترکتومی و جراحی BSO	هیسترکتومی با سالپنگو اوفورکتومی دوطرفه

شکل ۱. نوک کاتتر

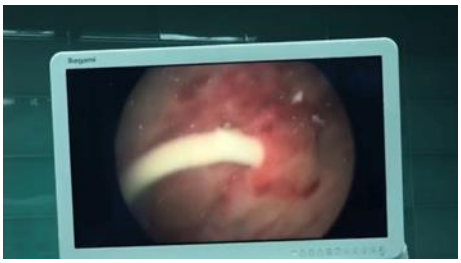

شکل ۲. محل ورود کاتتر در مثانه

نتیجه‌گیری

مهم‌ترین نتیجه‌ای که از این مورد می‌توان گرفت این است که برای بیمارانی که آبسه دارند و با کاتتر تخلیه می‌شوند، وجود کاتتر فولی برای خالی شدن مثانه هنگام گذاشتن یا جابجایی کاتتر یا تا زمانی که کاتتر برداشته می‌شود، ضروری است.

تشکر و قدردانی

از پرسنل پرستاری و رادیولوژی مرکز پزشکی امام حسین (ع) جهت همکاری در مدیریت و تهیه پرونده بیمار قدردانی می‌شود.

ملاحظات اخلاقی

هیچ مسئله اخلاقی در این بررسی وجود نداشت.

تضاد منافع

در این مطالعه تضاد منافع وجود نداشت.

منبع تامین مالی

هیچ بودجه ای در این گزارش مورد برنامه ریزی نشده است.

منابع

1. Onyeabor S, Cason F. Chronic tubo-ovarian abscess complicated by hepatic portal venous gas. J Surg Case Rep. 2015;2015(9).

[Downloaded from saremjrm.com on 2025-06-27]

2. Chen KY, Tseng JY, Yang CY. Tubo-ovarian abscess with sepsis in a nonagenarian woman: a case report and literature review. BMC Womens Health. 2019;19(1):81.

3. Aguilera F, Dabiri TO, Farkas DT. Pneumoperitoneum caused by tubo-ovarian abscess in an elderly patient. J Surg Case Rep. 2018;2018(8):rjy191.

4. DeBlieux PJ, Herron T. Cecal Perforation Secondary to Large Bowel Obstruction From a Tubo-Ovarian Abscess. Cureus. 2022;14(9):e29170.

5. Prakash RK, Shah N, Ferguson DR. Image of the month. A tubo-ovarian abscess that perforates the sigmoid colon. Clin Gastroenterol Hepatol. 2010;8(6):A26.

6. Maldjian PD, Zurlow J. Ovarian vein thrombosis associated with a tubo-ovarian abscess. Arch Gynecol Obstet. 1997;261(1):55-8.

7. Feuerstein JL, O'Gorman J, Jakus J. Sepsis Secondary to Bacteroides Fragilis Tubo-Ovarian Abscess Requiring Hysterectomy and Bilateral Salpingo-Oophorectomy. BMJ Case Rep. 2018;2018.

8. Abdelmoula-Marzouki S, Ben Brahim E, Ben Othmen M, Bouden S, Falfoul A, Chatti-Dey S. [Tubo-ovarian actinomycosis ruptured in the sigmoid colon]. Ann Chir. 2003;128(10):719-21.

9. Pomeranz A, Korzets Z, Eliakim A, Pomeranz M, Uziel Y, Wolach B. Relapsing Henoch-Schönlein purpura associated with a tubo-ovarian abscess due to Morganella morganii. Am J Nephrol. 1997;17(5):471-3.

[Downloaded from saremjrm.com on 2025-06-27]