

Evaluation of the Effect of the Diet of Female Wistar Rats Containing Sesame Seeds on Uterine Factors

ARTICLE INFO

Article Type

Original Article

Authors

Tahereh Mazoochi¹, Hassan
Hassani Bafrani^{1*}

1- Gametogenesis Sciences Research
Center, Institute for Basic Sciences,
Kashan University of Medical Sciences,
Kashan, Iran.

***Corresponding Authors:** Prof.
Hassan Hassani Bafrani, Full
Professor of Anatomical Science and
Gametogenesis Sciences Research
Center, Kashan University of Medical
Sciences, Kashan, Iran.
Phone: +98(31)55621158,
Email address: hhassanib@gmail.com

Received: 13 May, 2023
Accepted: 10 June, 2023
e Published: 10 October 2023

Article History

ABSTRACT

Introduction: Studies show that some antioxidants are effective in improving female infertility. Several antioxidant compounds exist in sesame seed. This study was designed and carried out to examine the effect sesame seed present in the diet, on reproductive system histology of female adult rat. The methods used were histomorphometric as well as measurement of hormone (LH, FSH) levels.

Materials and methods: This experimental study was carried out on 30 female adults Wistar rat, 180 gram weight, that were obtained from laboratory animal center at Kashan University of Medical Sciences. Rats were divided randomly into experimental and control groups. The control group received standard diet and experimental group received diet containing 70% standard diet and 30% sesame seed after weaning for 12 weeks. At the end of the study, body weight, left and right ovary weight, the number of atretic follicles, preantral and antral, the diameter of the mucosa of the uterus tube, Myometrium, endometrial glands and endometrium were evaluated. Also, serum FSH and LH concentrations were estimated. Data was analyzed by SPSS software and t-test. $P < 0.05$ was considered as significant level.

Results: Body weight rats, left ovary weight, the mean of antral follicles, FSH and T levels, the diameter mean of the mucosa of the uterus tube, myometrium, endometrial glands and endometrium were not significant ($P < 0.05$).

Right ovary weight, the number of atretic and preantral follicles in in the experimental group showed a significant increase compared with the control group ($P < 0.05$).

Conclusion: This is the first study which has evaluated the histology effect of sesame seed on reproductive system of female adult Wistar rat. It can be concluded that sesame seed can improve the female fertility potentials.

Keywords: Diet; Rat; Sex Hormones; Ovary; Uterus; Oviduct; Sesame Seed.

ارزیابی اثر رژیم غذایی موش‌های صحرایی ماده نژاد ویستار حاوی دانه کنجد بر فاکتورهای رحمی

طاهره مازوچی^۱، حسن حسنی بافرانی^{۱*}

^۱ مرکز تحقیقات تولید سلول‌های جنسی، مرکز علوم پایه، دانشگاه علوم پزشکی کاشان، کاشان، ایران

چکیده

سابقه و هدف: مطالعات نشان می‌دهد که بسیاری از آنتی اکسیدان‌ها در بهبود باروری زنان موثر هستند. به علت وجود بسیاری از آنتی اکسیدان‌های موجود در دانه کنجد، این مطالعه طراحی شد تا اثر محتوی دانه کنجد را بر خصوصیات بافت شناسی سیستم تناسلی موش صحرایی ماده با استفاده از روش‌های هیستومورفومتریک و همچنین سطوح هورمون‌ها (LH,FSH) مورد بررسی قرار دهد.

مواد و روش‌ها: این مطالعه آزمایشی بر روی ۳۰ سر موش صحرایی ماده بالغ به وزن ۱۸۰ گرم که از مرکز تحقیقات دانشگاه علوم پزشکی کاشان بدست آمدند، انجام شد. رت‌ها به دو گروه آزمایشی و کنترل به طور تصادفی تقسیم بندی شدند. گروه کنترل جیره استاندارد را دریافت کردند، درحالی که گروه آزمایشی، جیره حاوی ۷۰ درصد جیره استاندارد و ۳۰ درصد دانه کنجد را به مدت ۱۲ هفته مصرف نمودند. در پایان مطالعه، وزن بدن، وزن تخمدان چپ، وزن تخمدان راست، تعداد فولیکول‌های آنترتیک، پره‌آنترال و آنترال، ضخامت مخاط لوله رحم، ضخامت میومتر رحم، قطر غدد رحم و ضخامت اندومتر رحم اندازه‌گیری شدند و غلظت هورمون‌های LH و FSH مورد ارزیابی قرار گرفتند. داده‌ها با نرم افزار SPSS و t-test و با سطح معنی داری ۵ درصد، آنالیز شدند.

یافته‌ها: میانگین وزن حیوانات، وزن تخمدان‌های چپ، تعداد فولیکول آنترال، غلظت هورمون‌های LH و FSH، میانگین ضخامت‌های اندومتر رحم، میومتر رحم، غدد اندومتر رحم و مخاط لوله رحم در گروه کنترل و در گروه رژیمی غیر معنی‌دار بود. میانگین وزن تخمدان‌های راست، تعداد فولیکول‌های پره‌آنترال و آنترتیک در گروه رژیمی نسبت به گروه کنترل از لحاظ آماری معنادار بود.

نتیجه‌گیری: این اولین مطالعه ایست که اثر دانه کنجد را بر خصوصیات بافت‌شناسی سیستم تناسلی موش‌های صحرایی ماده بالغ نژاد ویستار مورد ارزیابی قرار می‌دهد. از این مطالعه می‌توان نتیجه گرفت که دانه کنجد می‌تواند خصوصیات باروری مربوط به ماده‌ها را تا حدودی بهبود ببخشد.

کلید واژه‌ها: جیره؛ موش صحرایی؛ هورمون‌های جنسی؛ تخمدان؛ رحم؛ لوله رحمی؛ دانه کنجد.

تاریخ دریافت: ۱۴۰۲/۰۲/۲۲

تاریخ پذیرش: ۱۴۰۲/۰۳/۲۰

*نویسنده مسئول: دکتر حسن حسنی بافرانی، استاد تمام، مرکز تحقیقات گامتوزئیس، دانشگاه علوم پزشکی کاشان، کاشان، ایران، آدرس ایمیل: h.hassanib@gmail.com، تلفن: ۰۳۱۵۵۶۲۱۱۵۸

مقدمه

ناباروری یکی از مشکلات پزشکی در دنیا است و حدود ۱۰-۱۵ درصد از زوج‌ها به نوعی مشکل ناباروری را تجربه کرده‌اند. علت ناباروری زوج‌ها در ۳۰ درصد موارد مربوط به مرد و در ۴۰ تا ۵۰ درصد مربوط به زن است و در ۲۰ تا ۳۰ درصد موارد هر دو در ایجاد ناباروری دخیل هستند^[۱]. در سال‌های اخیر تلاش‌های زیادی برای تشخیص یک گیاه دارویی مطلوب و ایده آل با اثر ضد متابولیسم قوی و تاثیر این گیاه بر باروری نرها انجام شده است^[۲].

کنجد دانه روغنی مهمی است که از گیاه *Sesamum indicum* گرفته می‌شود. یکی از قدیمی‌ترین دانه‌های روغنی شناخته شده برای انسان است که ارزش تغذیه‌ای و همچنین اثرات دارویی مفیدی را دارد^[۳]. کنجد حاوی ۵۰ الی ۶۰ درصد روغن و ۲.۷ الی ۶.۷ درصد فیبر را داراست. روغن آن در تنظیم گلوکز خون، هموگلوبین گلیکوزیله شده و پراکسیداسیون لیپید نقش دارد. کنجد حاوی لیگنان‌های فراوان از قبیل لیگنان‌های محلول در چربی (سزامین و سزامولین) استرول و لیگنان‌های گلیکوزیدی محلول در آب (سسامینول تری گلیکوزید و سسامینول دی گلیکوزید) با فعالیت آنتی اکسیدانی قوی است^[۴]. کنجد دارای ۱۴ تا ۱۸ درصد کربوهیدرات، ۱۹ تا ۳۱ درصد پروتئین بوده و ویتامین A آن کم و از لحاظ ویتامین E غنی است. اسیدهای چرب ضروری از قبیل آراشیدونیک و لینولئیک در کنجد کم بوده و این دانه حاوی مواد معدنی آهن، منگنز، مس، منیزیم، فسفر و روی است. آنتی اکسیدان‌های کنجد شامل سسامین، سسامینول، سسامولین، پینورسینول، ویتامین E، لسیتین، اسید میریستیک، لینولات و لیگنان می‌باشند. دانه کنجد سیاه حاوی آنتی اکسیدان‌های بیشتری نسبت به دانه کنجد قهوه‌ای است^[۵]. اثرات آنتی اکسیدانی روغن کنجد شامل اثر بر روی متابولیسم لیپید، کاهش اکسیداسیون اسید چرب، کاهش کلسترول، اثر هیپولیپیدمیک، افزایش سطح ویتامین E خون، اثر ضد التهابی، اثر محافظت کننده عصبی، اثر سسامین در مقابله با استرس اکسیداتیو می‌باشد^[۷]. مطالعات نشان داده که تزریق عصاره اتانولی کنجد و ویتامین C بر روی سیستم تولیدمثلی موش نر باعث افزایش تعداد اسپرم و درصد تحرک آن می‌شود، اما مورفولوژی اسپرم را تغییر می‌دهد. کنجد دارای اثرات محرک باروری است و به نفع آنهایی است که باروری ضعیفی دارند^[۸].

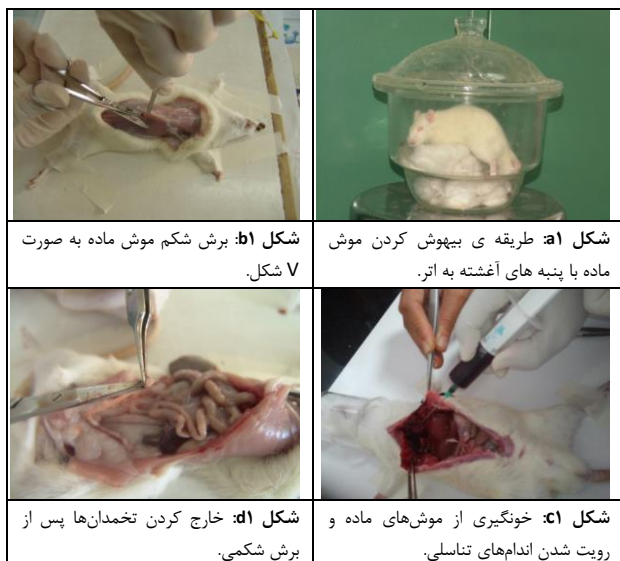تخمدان‌ها در انتهای دیستال از شاخ رحم، در مجاورت کلیه‌ها واقع شده‌اند. هر یک از شاخ‌های رحمی، متصل به مجاری عبوری تخمدان می‌باشند. همچنین تخمدان‌ها تولید تخمک کرده و ترشح برخی هورمون‌ها را بر عهده دارند^[۹]. حمل و نقل گامت، لقاح، رشد و نمو اولیه و انتقال به رحم

گروه‌های مورد مطالعه

در این طرح از ۳۰ راس موش صحرایی ماده استفاده شد. موش‌ها در سن ۲۱ روزگی از شیر گرفته شدند و از جیره آزمایشی حاوی کنجد استفاده کردند و از لحاظ سن و وزن مشابه بودند. در این طرح موش‌ها به دو گروه کنترل (۱۵ سر) و رژیمی (۱۵ سر) تقسیم بندی شدند. گروه کنترل از غذای معمولی و گروه رژیمی از غذای حاوی کنجد مصرف کردند. غذای گروه رژیمی شامل ۷۰ درصد غذای معمولی و ۳۰ درصد کنجد سفید تهیه شد. در این طرح موش‌ها به آب دسترسی آزاد داشتند و به مدت ۱۲ تا ۱۰ هفته از غذای کنترل و رژیمی استفاده کردند. وزن کنشی موش‌های هر دو گروه به طور هفتگی با ترازوی دیجیتال انجام شد.

تشریح موش‌ها و خون‌گیری

برای تشریح موش‌ها ابتدا آن‌ها در ظرف در بسته ای که حاوی پنبه‌های آغشته به اتر بود، قرار داده شدند. سپس موش‌ها در این ظرف به مدت ۳ تا ۴ دقیقه بیهوش شده و بر روی یک تخته تشریح به پشت خوابانیده شدند (شکل ۱). پوست شکم از ناحیه بالای پنیس به صورت عرضی برش کوچکی داده و با قیچی برش به صورت طولی ادامه داده شد. در زیر جناغ سوراخ کوچکی ایجاد کرده و به صورت V شکل برش را ایجاد شد. با بلند کردن این قسمت و بریدن با قیچی، پرده دیافرام پاره و قلب رویت گردید. سپس با سرنگ حاوی هپارین برای جلوگیری از انعقاد، خون از دهلیز راست قلب جمع آوری شد. خون بلافاصله در لوله‌های فالتون حاوی هپارین انتقال داده و در آن‌ها با پارافیلیم پوشانده شد. لوله‌های فالتون حاوی خون تا زمان جداسازی سرم در یخچال نگهداری گردید (شکل ۱).



برای لانه‌گزینی بر عملکرد لوله فالوپ بستگی دارد. لوله ی فالوپ موجب استقرار و نگهداری از بارداری است. این لوله به طور کلی به چهار منطقه اصلی تقسیم می‌شوند که شامل: ۱- فیمبریه^۱؛ ۲- آمپول؛ ۳- تنگه یا ایسموس و ۴- محل اتصال به رحم^۲ که برای انجام وظایف مختلف نیاز به این قسمت‌ها می‌باشد. محل دریافت تخمک و محافظت از جنین و رشد جنین تا زمان تولد، از وظایف رحم می‌باشد. رحم موش دارای شاخ چپ و راست بوده و جزو رحم‌های دو شاخ بوده که این نوع ساختار رحم، موش را قادر به داشتن فرزندان متعدد می‌کند. شاخ‌های رحم به همدیگر متصل شده و به شکل واژن در می‌آیند^{۹۱}. هر یک از شاخ‌های رحم دارای سرویکس مجزا می‌باشند. سرویکس محل اتصال واژن به رحم می‌باشد. هر سرویکس دارای دیواره‌های ضخیم و قوی بوده که این ویژگی باعث تنگی دهانه سرویکس می‌گردد اما در زمان تولد، این دهانه بازتر و گشاد شده تا زایمان به راحتی انجام پذیرد و بدین وسیله از رحم محافظت نماید^{۹۱}. سیکل اصلی در موش ماده، ۴.۴ تا ۴.۸ روز است. اولین سیکل استروس تقریباً یک هفته بعد از باز شدن واژن می‌باشد (باز شدن واژن در موش‌ها در ۳۲ تا ۳۵ روزگی پس از تولد است). این طول سیکل، موش را به عنوان یک حیوان ایده آل برای تحقیقات سیکل تولید مثلی معرفی می‌نماید^{۹۱}.

سزامین (به عنوان یکی از آنتی‌اکسیدان‌های مهم دانه کنجد) دفع مسمومیت شیمیایی کبدی را افزایش می‌دهد، شیوع تومورهای شیمیایی را کاهش می‌دهد، سلول‌های عصبی را از استرس اکسیداتیو محافظت می‌کند، ضد فشار خون، التهاب و اثر آلرژیک است، بتا اکسیداسیون اسیدهای چرب را در کبد افزایش و فعالیت لیپوژنیک کبد را کاهش می‌دهد^{۹۱}. سزامول و سزامین، تولید نیتریک اکساید را افزایش می‌دهند و چون نیتریک اکساید باعث افزایش تحرک اسپرم می‌شود لذا، این آنتی‌اکسیدان‌ها بر تحرک اسپرم نقش دارند^{۹۱}. با توجه به این که تاکنون تحقیقات کمی در خصوص تاثیر مواد موثره کنجد بر پارامترهای مورفولوژیک اندام‌های تولیدمثلی و هورمون‌های جنسی ماده انجام شده است، هدف از این مطالعه بررسی اثرات مواد موثره ی کنجد بر روی سیستم تولیدمثلی موش ماده بالغ با استفاده از مطالعات هورمونی و هیستولوژیکی است.

مواد و روش‌ها

آماده سازی رژیم غذایی حاوی کنجد

پودر غذای معمولی موش‌ها جمع آوری و الک شد و کنجد سفید با آسیاب‌های خانگی پودر شد، سپس پودر آن با کنجد آسیاب شده مخلوط گشت. با مقداری آب به حالت خمیری در آمد و با قیف‌های شیرینی پزی شکل لوله‌ای و پلیت شده را به خود گرفتند و داخل سینی‌هایی گذاشته شدند سپس به مدت ۲ تا ۳ روز در مقابل هوای آزاد خشک شدند و در اختیار موش‌ها قرار گرفت.

Infundibulum^۱
Uterotubal^۱

داده شدند تا هنگام برش مقاطع کاملاً عرضی از نمونه‌ها تهیه گردند (نکته: بهتر است قبل از قرار گیری نمونه‌ها در قالب‌ها، پارافین ریخته شود در غیر این صورت نمونه‌ها در ته قالب‌ها نمایان خواهد شد). بایستی اجازه داده شود تا پارافین کمی خنک گردد. برای مشخص کردن قالب‌ها، کاغذهای کوچکی را که مشخصات نمونه‌ها بر روی آنها با مداد نوشته شده، به شکل منگنه در آورده و با پنس در قسمت فوقانی قالب قرار داده شد. بعد از خشک شدن پارافین، قالب جدا و برای نمونه‌های بعدی آماده گردید (شکل ۲c).

برش‌گیری

به منظور انجام برش‌گیری نمونه‌ها به مدت ۵ دقیقه در دمای ۲۰- درجه قرار گرفتند. سپس برش‌گیری با دستگاه میکروتوم انجام گرفت (ضخامت برش‌ها ۵ میکرومتر) و از هر ۶ برش یک برش انتخاب شد (شکل ۲d). در مرحله بعد، هر برش بر روی حمام شناور با دمای ۴۰ درجه به مدت ۲ دقیقه قرار گرفت تا چین و چروک‌ها باز شود. سپس بر روی لام‌هایی که مشخصات بر روی آن‌ها با قلم الماس حک شده است، گذاشته شد. لام‌ها به مدت ۱۰ دقیقه روی هات پلیت با دمای ۴۵ درجه و بعد از آن به مدت ۳۵ دقیقه داخل آون با دمای ۷۰ درجه قرار گرفتند (لازم به ذکر است برش‌گیری تمام بافت انجام شد). به منظور مطالعه میکروسکوپی از رنگ آمیزی H&E استفاده گردید. با چسب سیتولوژی (Sticking or Mounting)، لام را بر روی لام‌های آغشته به گزلبول قرار داده شد و بافت‌ها جهت مطالعه میکروسکوپ نوری آماده گردید.

خارج کردن اندام‌های تناسلی و مورفولوژی آن‌ها

در ناحیه شکم با کنار زدن روده‌ها و چربی، تخمدان، لوله‌های رحمی و رحم مشاهده شدند که با آزادسازی از بافت‌های اطراف، اندام‌های مورد نظر خارج گردید. پس از زدودن چربی اطراف بافت‌ها بدون آنکه به بافت آسیب وارد شود، با ترازوی دیجیتالی با دقت ۰.۰۰۱ گرم وزن شدند.

تثبیت نمونه‌ها (Fixation)

ثبت وزن نمونه‌ها طبق توضیحات بالا انجام گرفت. سپس تخمدان‌ها، رحم و لوله‌های رحمی در محلول فیکساتیو فرمالدئید ۱۰ درصد قرار گرفتند.

جداسازی سرم خون

لوله‌های فالکون حاوی خون هر دو گروه (رژیمی و کنترل)، به مدت ۱۰ دقیقه با دور 1200 × g سانتریفیوژ شده و سرم از سلول‌های خونی جدا شد. سرم بعد از جمع‌آوری در میکروتیوب تا زمان بررسی هورمون‌ها در فریزر ۸۰- درجه سانتیگراد نگهداری شد. نمونه‌های سرم به آزمایشگاه منتقل شده و هورمون‌های FSH و LH توسط روش الیزا اندازه‌گیری شدند. لوله‌های فالکون حاوی خون هر دو گروه (رژیمی و کنترل)، به مدت ۱۰ دقیقه با دور 1200 × g سانتریفیوژ شده و سرم از سلول‌های خونی جدا شد. سرم بعد از جمع‌آوری در میکروتیوب تا زمان بررسی هورمون‌ها در فریزر ۸۰- درجه سانتیگراد نگهداری گردید. نمونه‌های سرم به آزمایشگاه منتقل شدند و هورمون‌های FSH و LH توسط روش الیزا و هورمون تستوسترون با دستگاه Cheminomenance اندازه‌گیری شدند.

فرآیند آماده‌سازی بافت (Processing)

نمونه‌ها برای عمل Processing آماده شدند. ابتدا سبدهایی را که نمونه‌ها در آن قرار گرفت از داخل آون بیرون آورده و نمونه‌های برش داده شده به طور مجزا داخل هر قسمت از سبد قرار داده شدند. قبل از این عمل، مشخصات هر نمونه را بر کاغذ صافی نوشته، تا زده شد و همراه با نمونه داخل سبد قرار گرفت. سپس سبدها روی هم چیده و داخل گیره گذاشته شد و برای عمل پروسه کردن آماده گردیدند. دستگاه پروسسور (اتوتکنیکو) از ۱۲ مخزن حاوی محلول‌های مختلف به ترتیب از: فرمالدهید ۱۰ درصد، آب مقطر، الکل ۷۰ درصد، الکل ۸۰ درصد، الکل ۹۰ درصد، الکل ۱۰۰ درصد، الکل ۱۰۰ درصد، سه مخزن گزلبول و دو مخزن حاوی پارافین تشکیل شده است. ۲۰ الی ۲۲ ساعت طول می‌کشد تا نمونه‌ها از محلول فرمالدهید ۱۰ درصد، به آخرین مخزن حاوی پارافین برسند (شکل ۲a). نمونه‌ها از پارافین بیرون آورده و برای عمل قالب‌گیری آماده شدند.

قالب‌گیری

ابتدا پارافین را در Dispenser Plus با حرارت ملایم در دمای ۵۵ درجه ذوب کرده، سپس قالب‌ها را بر روی صفحه ی آلومینیومی چیده و پارافین در قالب‌ها ریخته شد (شکل ۲b). داخل هر قالب، نمونه‌ها با رعایت شرایط فوقانی و تحتانی قطعه‌ی مورد نظر و به طور طولی قرار



تصویر شماره ۲. مواد و دستگاه‌های لازم جهت آماده‌سازی و برش بافت.

کاربردی نیز خود از دو لایه متراکم و اسفنجی تشکیل شده است. لایه متراکم در زیر بافت پوششی و لایه اسفنجی در بین دو لایه متراکم و بازال قرار داشت. لایه متراکم دارای سلول‌های بیشتری بوده که تا گردن غدد آندومتر کشیده شده بودند. لایه اسفنجی که قسمت اعظم آندومتر را تشکیل می‌دهد بیشتر شامل قسمت‌های میانی غدد پیچیده رحمی بود. لایه بازال در مشاهدات میکروسکوپی به صورت یک لایه نازک چسبیده به میومتر دیده می‌شود. برای بررسی ضخامت آندومتر از بزرگنمایی ۱۰ استفاده شد.

طبقه میومتر: از دو طبقه عضلانی داخلی حلقوی ضخیم و خارجی طولی نازک تشکیل شده که در بین این دو لایه معمولاً بافت همبند همراه با عروق خونی بزرگ دیده شد. بعد از میومتر خارجی‌ترین لایه رحم یعنی پری‌متر قرار دارد. بررسی لایه میومتر از بزرگنمایی ۱۰ استفاده شد.

غدد رحم: غدد موجود در لایه اسفنجی و متراکم آندومتر دارای بافت پوششی شبیه به بافت پوششی رحم یعنی استوانه‌ای ساده بودند. برای بررسی قطر غدد از بزرگنمایی ۲۰ استفاده شد.

لوله رحم: دیواره لوله رحم از سه لایه تشکیل شده است: مخاط، لایه عضلانی و بیرونی‌ترین لایه سروزی از سفاک جدار می‌باشد.

مخاط: دارای چین‌های مخاطی است که تعداد آن‌ها در آمپول حداکثر می‌باشد. مخاط از یک لایه اپیتلیوم ساده استوانه‌ای و زیر اپیتلیوم، لایه نازک از بافت همبند سست تشکیل شده است. اپیتلیوم دو نوع سلول دارد: سلول‌های مژک دار و سلول‌های ترشحی. برای بررسی مخاط لوله رحم از بزرگنمایی ۲۰ استفاده شد (شکل ۳).

بررسی میکروسکوپی مقاطع بافتی

شمارش فولیکول‌های تخمدان

به منظور شمارش فولیکول‌های تخمدانی از کل بافت برش تهیه شد. برش‌های تهیه شده ضخامت ۵ میکرومتر داشت و از هر ۶ برش یک برش انتخاب شد و بر روی لام قرار گرفت و بعد از انجام رنگ آمیزی H&E با استفاده از میکروسکوپ نوری زایس لام‌ها مطالعه شدند.

معیارهای ملاک انتخاب انواع فولیکول‌ها

فولیکول‌های پره‌آنترال که خود به سه دسته تقسیم می‌شوند و برای بررسی آن‌ها از بزرگنمایی ۱۰ استفاده شد.

نخستین (Primordial): به فولیکول‌هایی اطلاق می‌شود که حاوی اووسیتی باشد که به وسیله لایه‌ای از سلول‌های گرانولوزای سنگفرشی احاطه شده باشد و هسته قابل مشاهده باشد.

اولیه (Primary): فولیکول‌هایی هستند که اووسیت به وسیله یک لایه از سلول‌های گرانولوزای مکعبی احاطه شده باشد و هسته قابل مشاهده باشد.

ثانویه (Secondary): به فولیکول‌هایی اطلاق می‌شود که بیش از یک لایه سلول‌های گرانولوزا داشته باشند و آنتروم در آن‌ها مشاهده نشود و هسته آن قابل مشاهده باشد.

فولیکول آنترال که خود به سه دسته تقسیم می‌شود:

Early Antral Follicles: به فولیکولی اطلاق می‌شود که در مجموع یک یا دو ناحیه ی کوچک از مایع فولیکولی در آن باشد (آنتروم) و هسته قابل مشاهده باشد که جهت مطالعه آنها از بزرگنمایی ۱۰ استفاده شد.

آنترال (Antral Follicle): فولیکول‌هایی هستند که یک فضای واحد آنتروم را دارا باشند، هسته قابل مشاهده باشد و جهت مطالعه از بزرگنمایی ۴۰ استفاده شد.

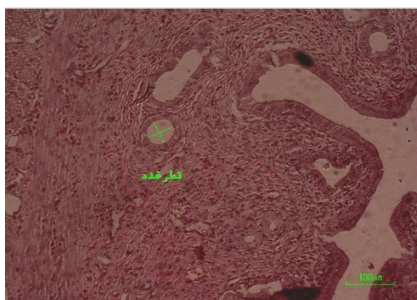
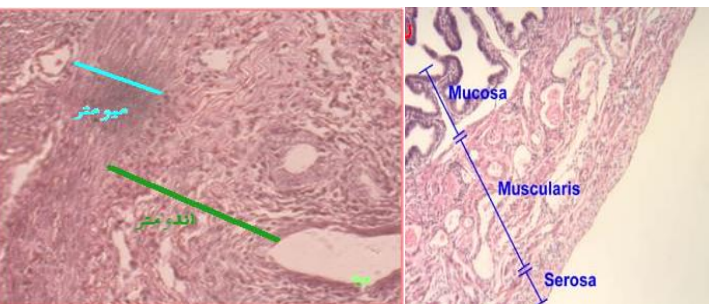
گراف (Preovulatory Follicle): به فولیکول‌هایی اطلاق می‌شود که قابی از سلول‌های کومولوس اووسیت را احاطه کرده اند^[۱۲]. هستک آن قابل مشاهده باشد، قطر آن بزرگتر یا مساوی با ۵۰۰ میکرومتر باشد و جهت مطالعه از بزرگنمایی ۴۰ استفاده شد^[۱۳].

تعیین ضخامت آندومتر، میومتر و قطر غدد رحم و ضخامت مخاط لوله رحم

به منظور تعیین ضخامت‌ها و قطر غدد از کل بافت رحم و لوله رحم برش تهیه شد. برش‌های تهیه شده ضخامت ۵ میکرومتر داشت و از هر ۶ برش ۱ برش انتخاب شد و بر روی لام قرار گرفت و بعد از انجام رنگ آمیزی H&E با استفاده از بخش نوری میکروسکوپ Nikon eclipse Ti ، لام‌ها مشاهده شدند و همزمان ضخامت‌ها اندازه‌گیری شد.

معیارهای ملاک اندازه‌گیری

طبقه آندومتر: آندومتر شامل اپیتلیوم، بافت همبند و غدد لوله‌ای ساده می‌باشد. بافت پوششی مخاط رحم به وسیله سلول‌های استوانه‌ای ساده ترشحی مژه‌دار و بدون مژه پوشیده شده است. زیر بافت پوششی طبقه آندومتر، بافت همبند در دو لایه کاربردی و پایه‌ای قرار گرفته که لایه



شکل ۳: طبقه اندازه‌گیری مقاطع بافت شناسی.

تجزیه و تحلیل آماری

داده‌ها با استفاده از نرم افزار آماری SPSS و آزمون T-Test و در سطح $P < 0.05$ آنالیز گردید.

نتایج

جدول ۱: تاثیر رژیم غذایی حاوی دانه ی کنجد بر متغیرهای مختلف در موش‌های صحرایی بالغ نر نژاد ویستار.

متغیر	کنترل	رژیمی	P-Value
وزن بدن	۱۸۸.۹۳±۱۹.۲۷	۱۸۱.۲۳±۱۹.۲	۰.۲۸
FSH (IU/L)	۱.۵۱±۰.۵۸۷	۱.۷۲±۰.۵۳۸	۰.۴۵
LH (IU/L)	۰.۹۷±۰.۶۷	۱.۲۵±۰.۴۶۳	۰.۴۸
وزن تخمدان راست	۰.۰۴±۰.۰۰۶	۰.۰۳±۰.۰۰۷	۰.۰۴۸
وزن تخمدان چپ	۰.۰۴±۰.۰۰۷	۰.۰۳±۰.۰۰۸	۰.۰۵۵
فولیکول پره‌آنترال	۷۵.۷۵±۴۱.۵۸	۱۲۵.۱۲±۵۷.۹۸	۰.۰۰۲
فولیکول آنترال	۱۳.۸±۵.۱۹	۱۶.۸±۹.۳۵	۰.۱۸
فولیکول آترتیک	۱.۷۶±۱.۰۹	۰.۸۳±۰.۷۶	۰.۰۰۴
ضخامت اندومتر رحم (میکرومتر)	۳۴۱.۱۰±۱۸.۲۵	۳۲۴.۷۰±۱۹.۹۹	۰.۵۴
ضخامت میومتر رحم (میکرومتر)	۱۰۴.۲۳±۶.۰۹	۱۰۴.۰۸±۷.۶۵	۰.۹۸
قطر غدد رحم (میکرومتر)	۳۸.۴۳±۲.۱۸	۴۰.۳۷±۳.۲۲	۰.۶۲
ضخامت مخاط لوله رحم (میکرومتر)	۹۶.۳±۴.۴۹	۱۰۳.۸۵±۶.۷۴	۰.۳۵

تاثیر آنتی اکسیدان‌های کنجد بر میزان غلظت هورمون‌های FSH، LH سرم

در این مطالعه غلظت هورمون FSH و LH در گروه کنترل $۱.۵۱±۰.۲۲$ و $۰.۹۷±۰.۲۵$ و در گروه رژیمی $۱.۷۲±۰.۱۵$ و $۱.۲۵±۰.۱۳$ بود که از لحاظ آماری تفاوت بین گروه های کنترل و رژیمی، غیر معنی دار بود.

مشاهده ماکروسکوپی تخمدان‌ها

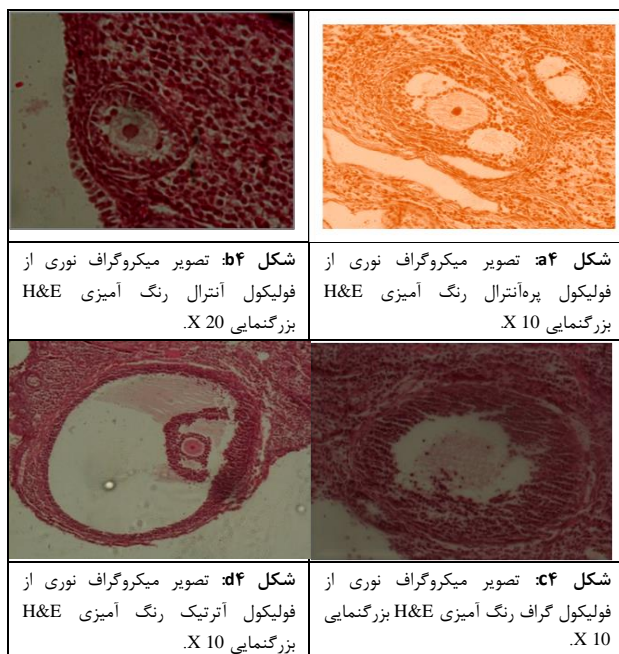
وزن تخمدان راست و چپ

میانگین وزن تخمدان‌های راست در گروه کنترل $۰.۰۴±۰.۰۰۶$ و در گروه رژیمی $۰.۰۳۶±۰.۰۰۷$ بود که از لحاظ آماری معنادار بود ($P < 0.048$). میانگین وزن تخمدان‌های چپ در گروه کنترل $۰.۰۴±۰.۰۰۷$ و در گروه رژیمی $۰.۰۳۶±۰.۰۰۸$ بود که از لحاظ آماری معنادار نبود (جدول ۱).

مشاهده میکروسکوپی تخمدان‌ها

فولیکول پره‌آنترال و آنترال

میانگین تعداد فولیکول‌ها در گروه کنترل $۷۵.۷۵±۴۱.۵۸$ و در گروه رژیمی $۱۲۵.۱۲±۵۷.۹۸$ بود که از لحاظ آماری بسیار معنادار بود ($P < 0.002$). اما، میانگین تعداد فولیکول‌ها در گروه کنترل $۱۳.۸±۵.۱۹$ و در گروه رژیمی $۱۶.۸±۹.۳۵$ بود که از لحاظ آماری معنادار نبود.

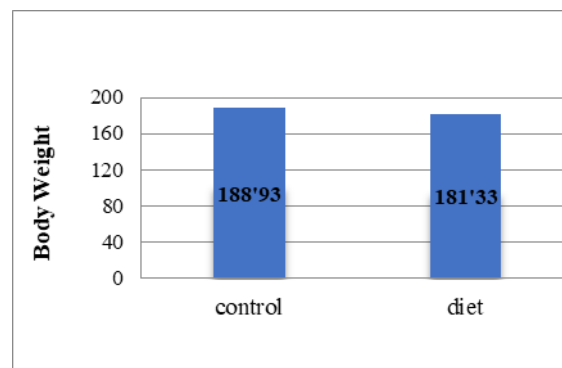


فولیکول آترتیک

میانگین تعداد فولیکول‌ها در گروه کنترل $۱.۷۶±۱.۰۹$ و در گروه رژیمی $۰.۷۶±۰.۸۳$ بود که از لحاظ آماری معنادار بود ($P < 0.004$).

تاثیر رژیم غذایی کنجد بر وزن بدن موش‌ها

در مطالعه حاضر، میانگین وزن حیوانات در گروه کنترل $۱۸۸.۹۳±۱۹.۲۷$ و در گروه رژیم غذایی کنجد $۱۸۱.۳۳±۱۹.۲$ بود که از لحاظ آماری تفاوتی بین گروه های کنترل و رژیمی مشاهده نشد (نمودار ۱).



نمودار ۱: تغییرات وزنی موش بالغ ماده در دو گروه کنترل و رژیمی

است^[۱۳]. برگ‌های این گیاه، به درمان یبوست و ناراحتی‌های گوارشی کمک می‌کنند و جوشانیدن ترکیبی از ریشه‌ها و برگ‌ها، فعالیت ضد ویروسی و ضدقارچی دارند^[۱۴]. لیگنان‌های کنجد از قبیل سزامین، اپی سزامین، سزامولین و گاما-توکوفرول نقش مهمی را در دفاع گیاه به عنوان آنتی‌اکسیدان‌های قوی دارند. سزامین لیگنان فراوانی در دانه ی کنجد است و در گیاهان دارویی به وفور یافت می‌گردد^[۱۵]. سیستم تولیدمثلی یکی از پیچیده‌ترین سیستم‌های حیاتی است که تحت کنترل سیستم عصبی و هورمونی قرار دارد. با توجه به حساسیت سیستم عصبی و رابطه آن با سیستم هورمونی به نظر می‌رسد که ترکیبات شیمیایی موثر در سیستم عصبی و تاثیرات مستقیم یا غیر مستقیم بر روی سیستم تولید مثلی می‌گذارند. در مطالعه حاضر بر آن شدیم تا تاثیر رژیم غذایی کنجد را بر وزن موش‌ها، سطح هورمون FSH و LH، وزن تخمدان، ساختار بافت شناسی تخمدان، ساختار بافت شناسی رحم و لوله رحم موش ماده بررسی کنیم.

فولیکول پره‌آنترال: در این مطالعه رژیم غذایی کنجد باعث افزایش معنی‌دار تعداد فولیکول‌های پری‌آنترال شد ($P < 0.002$)، ملک سلیمانی و همکاران بیان داشتند درمان با ویتامین E (یکی از آنتی‌اکسیدان‌های کنجد) به تنهایی به واسطه افزایش معنی‌دار فولیکول‌های پریموردیال باعث بهبود فولیکوژنز می‌گردد^[۱۶]. مازوچی و همکاران در بررسی اثر اسکوربیک اسید بر تکوین فولیکول‌های پره‌آنترال جدا شده از تخمدان‌های انجمادی و غیر انجمادی بیان داشتند، اسید آسکوربیک که یک آنتی‌اکسیدان می‌باشد در گروه انجمادی در کاهش اثرات منفی انجماد شیشه‌ای تخمدان بر روی میزان رشد فولیکولی در *in Vitro* موثر بود^[۱۷]. چه‌رمی و همکارانش در مطالعه خود که اثر عصاره هیدروالکلی دانه سویا (یک فیتواستروژن با اثر آنتی‌اکسیدانی) را بر بافت تخمدان بررسی می‌کردند بیان داشتند عدم تغییر در فولیکول‌های پری‌آنترال به دلیل تشکیل این فولیکول‌ها در دوران جنینی بوده که باعث عدم تغییر تعداد آنها شده است که با نتایج این تحقیق مغایرت دارد^[۱۸].

فولیکول آرتتیک: در این مطالعه رژیم غذایی کنجد باعث کاهش معنی‌دار تعداد فولیکول‌های آرتتیک شد ($P < 0.001$)، چه‌رمی و همکارانش در مطالعه خود بر دانه سویا بیان داشتند کاهش معنی‌دار درصد فولیکول‌های آرتتیک بیانگر خواص مثبت آنتی‌اکسیدان‌ها در روند آپاپتوز و در نتیجه آترزی فولیکولی می‌باشد^[۱۸]. سلیمانی و همکاران در تحقیق خود که اثر ویتامین E بر بافت تخمدان موش صحرایی درمان شده با Para Nonylphenol (p-NP) را بررسی کردند، بیان داشتند ویتامین E که یک آنتی‌اکسیدان قوی می‌باشد می‌تواند از تخریب فولیکول‌ها، آترزی آن‌ها و کاهش تعداد آن‌ها که به دنبال درمان با P-NP بوده است، جلوگیری کند که با تحقیق حاضر همخوانی دارد^[۱۶]. گونی و همکاران نتایج مشابه با تحقیق بالا ذکر کردند، آن‌ها بیان داشتند استفاده از ویتامین‌های C و E باعث کاهش معنی‌دار اثرات Methidathion می‌شود که خود در واقع ماده ای است که موجب افزایش فولیکول‌های

مشاهده میکروسکوپی رحم و لوله رحم

ضخامت اندومتر رحم

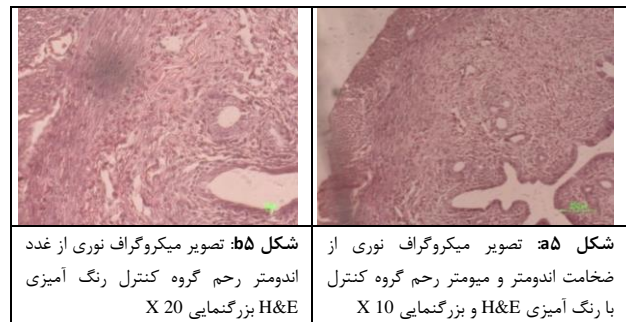
میانگین ضخامت اندومتر رحم در گروه کنترل 18.25 ± 11.10 میکرومتر و در گروه رژیمی 19.99 ± 34.70 میکرومتر بود که از لحاظ آماری معنادار نبود.

ضخامت میومتر رحم

میانگین ضخامت میومتر رحم در گروه کنترل 6.09 ± 4.23 میکرومتر و در گروه رژیمی 7.65 ± 40.89 میکرومتر بود که از لحاظ آماری اختلاف معناداری مشاهده نشد.

قطر غدد اندومتر رحم

میانگین قطر غدد در گروه کنترل 2.18 ± 38.43 میکرومتر و در گروه رژیمی 3.22 ± 40.37 میکرومتر بود که از لحاظ آماری تفاوت معناداری دیده نشد (شکل ۵).



شکل ۵b: تصویر میکروگراف نوری از غدد اندومتر رحم گروه کنترل رنگ آمیزی H&E بزرگنمایی X 20

شکل ۵a: تصویر میکروگراف نوری از ضخامت اندومتر و میومتر رحم گروه کنترل با رنگ آمیزی H&E و بزرگنمایی X 10

ضخامت مخاط لوله رحم

میانگین ضخامت اپیتلیوم لوله ی رحم در گروه کنترل 4.49 ± 29.29 میکرومتر و در گروه رژیمی 6.74 ± 3.85 میکرومتر بود که تفاوتی از لحاظ آماری معناداری در آن‌ها وجود نداشت.

بحث

در قرن حاضر تحقیقات گسترده‌ای بر روی گیاهان دارویی انجام پذیرفته و داروهایی با ماده موثر طبیعی افق‌های جدیدی را برای جامعه پزشکان و داروسازان پژوهشگر گشوده است. به طوری که در حال حاضر در جوامع انسانی از این گیاهان استفاده می‌شود. کنجد دانه روغنی مهمی است که از گیاه *Sesamum indicum* گرفته می‌شود. یکی از قدیمی‌ترین دانه‌های روغنی شناخته شده برای انسان است که ارزش تغذیه‌ای و همچنین اثرات دارویی مفیدی را دارد^[۲]. گیاه کنجد یکی از غنی‌ترین منبع لیگنان‌های غذایی است و حاوی فیتواستروژن‌های زیادی می‌باشد، همین‌طور، در جیره‌های انسانی کاربرد زیادی دارد زیرا برای سلامتی انسان مفید

ضد استروژنی ضعیفی دارند^[۲۴]. بسیاری محققان از فولیکول Preovulatory بدست آمده از موش‌های نابالغ درمان شده با eCG استفاده کردند که به دنبال ۲۴ ساعت انکوبه با Serum Free Medium کاهش معنادار آپاپتوز را داشتند و در حضور FSH یا EGF مانع آپاپتوز شدند^[۲۵].

وزن موش‌ها: در این مطالعه رژیم غذایی کنجد باعث افزایش معنی دار وزن موش‌ها در گروه رژیمی نشد. جی یوانگ و همکاران^۵ (۱۹۹۸) دریافتند که در رت های دریافت کننده ی سزامولین (به عنوان یکی از آنتی اکسیدان‌های کنجد) وزن بدن آنها با گروه کنترل تفاوتی نداشت که با نتایج حاصل از این تحقیق تطابق دارد^[۲۲]. آشامو و همکاران در مطالعه خود بیان داشتند مصرف عصاره الکلی سزامین به تنهایی یا همراه با ویتامین C باعث افزایش وزن موش‌ها به صورت معنی دار می‌شود که می‌تواند به علت ترکیبات چربی فراوان آن باشد^[۲۶].

ضخامت اندومتر و میومتر رحم: در این مطالعه رژیم غذایی کنجد باعث تفاوت معنی دار ضخامت اندومتر و میومتر رحم نشد. مروتی و همکارانش بیان داشتند کوارستین به عنوان یک فلاونوئید با خواص آنتی اکسیدانی (فلاونوئید در کنجد وجود دارد) باعث اختلاف معنی دار ضخامت اندومتر و میومتر رحم موش گروه کنترل و گروه دریافت کننده کوارستین نشد^[۲۷]. تسوجی و همکاران نشان دادند که کوارستین در موش‌های اواریکتومی شده بر ساختار بافت رحم تاثیری ندارد^[۲۸].

قطر غدد رحم: در این مطالعه رژیم غذایی کنجد باعث افزایش معنی دار قطر غدد رحم نشد. وانگ و همکاران بیان داشتند چای سبز (EGCG) با خواص آنتی اکسیدانی فنولیک (فنول موجود در کنجد) بر غدد اندومتر رحم اثری ندارد^[۲۹]. مروتی و همکارانش بیان داشتند کوارستین تفاوت معنی داری در تراکم غدد رحم موش گروه کنترل و گروه دریافت کننده کوارستین ایجاد نکرد^[۲۷]. کاربونل و همکاران بیان داشتند ایزوفلاوین با دوز بالا باعث افزایش معنی دار قطر غدد و تعداد غدد رحم موش ماده شد (۷۵) که احتمالاً به علت دوز بالا و نحوه مصرف ایزوفلاوین می‌باشد.

ضخامت مخاط لوله رحم: در این مطالعه ضخامت اپیتلیوم در گروه رژیمی نسبت به گروه کنترل افزایش معنی دار نداشت. با بررسی مطالعات انجام شده به نظر می‌رسد آنتی اکسیدان‌ها بر مخاط رحم تاثیر معنی داری ندارند. به عنوان مثال سیدسعادت و همکاران در مطالعه ای بیان داشتند ملاتونین اگزوزن (به عنوان آنتی اکسیدان) بر اپیتلیوم لوله فالوپ موش ماده بالغ تاثیر نداشت.

هورمون‌های FSH و LH: در این مطالعه رژیم غذایی کنجد باعث افزایش معنی دار هورمون‌های FSH و LH نشد. امینی و همکاران در مطالعه ی خود بیان نمودند که دانه ی کنجد تاثیری بر افزایش سطح هورمون FSH موش نر ندارد. کولینز و همکاران در مطالعه خود بیان داشتند سزامین نمی‌تواند بیان رسپتورهای استروژن آلفا و بتا را تعدیل

آرتیک می‌گردد^[۱۹]. براو و همکاران در تحقیق خود بیان داشتند انجام PMSG^۳ باعث افزایش تعداد فولیکول‌های پره‌آنترال و آنترال نمی‌شود ولی باعث تغییر در نسبت فولیکول‌های آرتیک و غیر آرتیک می‌شود به طوری که ۱۲ ساعت بعد از PMSG فقط ۷ درصد فولیکول‌های تیپ ۵ (آنترال) تبدیل به آرتیک می‌شوند و هیچکدام از فولیکول‌های تیپ ۶ (آنترال) آرتیک نشدند. این در حالی بود که گروه کنترل که سالیان دریافت کرده بودند ۵۲ تا ۶۲ درصد فولیکول‌های آنترال به فولیکول آرتیک تبدیل شدند. این درحالی است که PMSG درصد آرتزی فولیکول‌های پره‌آنترال را تغییر نداد^[۲۰]. در تخمدان حدود ۹۹ درصد از فولیکول‌های بدو تولد در طول حیات دژنره و آرتزی می‌شوند. اگر چه فولیکول‌های آرتیک نقش حیاتی برای فولیکول‌ها در زمان تخمک گذاری پیدا می‌کنند مکانیسم دقیق این پروسه ناشناخته است^[۲۱]. در این تحقیق رژیم غذایی کنجد، آرتزی فولیکول‌ها را کاهش داد و در نتیجه باعث افزایش معنی دار فولیکول‌های پره‌آنترال شد. اما، بر روی سطح هورمون‌های FSH و LH بی‌تاثیر بود که رشد نرمال و تمایز فولیکول‌های آنترال وابسته به هورمون‌های گنادوتروپین می‌باشد^[۲۰]. بنابراین، رژیم غذایی کنجد روی فولیکول‌های آنترال و گراف اثری نداشت.

فولیکول آنترال: در این مطالعه رژیم غذایی کنجد باعث افزایش معنی دار تعداد فولیکول‌های آنترال نشد. در مطالعه ی سلیمانی و همکاران رژیم حاوی ویتامین E به تنهایی باعث افزایش معنی دار تعداد فولیکول‌های آنترال نشد که با نتایج حاصل از این تحقیق تطابق دارد^[۱۶]. در مطالعه جهرمی رژیم حاوی دانه سویا (محتوی فیتواستروژن و آنتی اکسیدان) باعث افزایش معنی دار تعداد فولیکول‌های آنترال شد^[۱۸].

وزن تخمدان‌ها: در این مطالعه رژیم غذایی کنجد باعث افزایش وزن تخمدان‌ها در گروه رژیمی نشد که شاید آن را بتوان به این نسبت داد که رژیم غذایی کنجد باعث افزایش وزن بدن موش‌ها در گروه رژیمی نشد همچنان که جی یوانگ و همکاران^۴ (۱۹۹۸) بیان داشتند، رت های دریافت کننده ی سزامولین (به عنوان یکی از آنتی اکسیدان‌های کنجد) وزن بدن آن‌ها با گروه کنترل تفاوتی نداشت^[۲۲]. سلیمانی و همکاران بیان داشتند استفاده ی هم زمان از ویتامین E و Para Nonylphenol (p-NP) باعث افزایش معنی دار حجم تخمدان نسبت به گروه کنترل که تنها Para Nonylphenol استفاده کرده بودند، می‌شود^[۱۶]. جهرمی و همکارانش در مطالعه خود بر دانه سویا بیان داشتند رژیم غذایی دانه سویا که یک آنتی اکسیدان می‌باشد باعث افزایش وزن تخمدان به صورت معنی دار می‌شود^[۱۸].

هورمون‌های FSH و LH: در این مطالعه رژیم غذایی کنجد باعث افزایش هورمون‌های FSH و LH نشد. کولینز و همکاران در مطالعه خود بیان داشتند سزامین نمی‌تواند تراز حاملان دوپامین و بیان رسپتورهای استروژن آلفا و بتا را تعدیل کند^[۲۳]. پیانجینگ و همکاران بیان داشتند لیگنان‌های سزامین و متابولیت‌های آن فعالیت استروژنی و

نویسندگان اعلام می‌کنند که هیچ تضاد منافی وجود ندارد که بتوان آن را به عنوان آسیب رساندن به بی طرفی تحقیق گزارش شده تلقی کرد. همچنین این مقاله به مجله دیگری ارسال نشده است.

منابع مالی

این تحقیق هیچ کمک مالی خاصی از هیچ سازمان تأمین مالی در بخش عمومی، تجاری یا غیر انتفاعی دریافت نکرد.

بیانیه ی مشارکت نویسندگان

همه نویسندگان مقاله ی مورد نظر را نگارش و بررسی کرده و با آن موافقت کرده اند.

نتیجه گیری

این مطالعه نشان می‌دهد که دانه ی کنجد از طریق مکانیسم های ذیل باعث افزایش باروری در جنس ماده می‌شود. در این تحقیق رژیم غذایی کنجد آترزی فولیکول‌ها را کاهش داده است و در نتیجه باعث افزایش معنی دار فولیکول‌های پره‌آنترال شده است و از آنجا که روی سطح هورمون‌های LH و FSH بی تاثیر بوده است و رشد نرمال و تمایز فولیکول‌های آنترال وابسته به هورمون‌های گنادوتروپین می‌باشد [۲۰]. بنابراین، رژیم غذایی کنجد روی فولیکول‌های آنترال و گراف بی تاثیر بوده است. البته، دانه ی کنجد تاثیر معنی داری بر هیستولوژی رحم و لوله رحم نداشت و باعث افزایش معنی دار سطح هورمون‌های LH و FSH نشد و ممکن است بر باروری جنس ماده بی اثر باشد.

پیشنهادات

با توجه به این که تاکنون تحقیقات کمی در خصوص تاثیر مواد موثره ی کنجد بر پارامترهای مورفولوژیک تخمدان و هورمون‌های جنسی ماده انجام شده است پیشنهاد می‌گردد که این تحقیق بر روی تعداد بیشتری از حیوانات آزمایشگاهی انجام گیرد و در صورت همخوانی با داده‌های این تحقیق کار آزمایشی بالینی بر روی مدل انسانی نیز انجام گیرد. پیشنهاد می‌شود با توجه به اینکه در این تحقیق از روش رنگ آمیزی H&E جهت مطالعه انجام شد در مطالعات آینده، از روش IHC و PCR به ترتیب جهت مطالعه فولیکول‌های آترتیک و بررسی ژن های آپاپتوتیک استفاده شود. همچنین با توجه به اینکه در این مطالعه، قطر غدد و ضخامت مخاط لوله ی رحم نسبت به گروه کنترل افزایش داشته ولی معنی دار نبود که پیشنهاد می‌گردد این تحقیق با درصد بیشتری کنجد در رژیم غذایی موش و مدت زمان مصرف بیشتر تکرار گردد.

تعارض در منافع

17. و Bax, اثر اسیدآسکوربیک بر بیان ژن‌های et al مازوچی. و تکوین فولیکول‌های پره‌انترال جدا شده از Bcl-2 تخمدان‌های انجمادی و غیرانجمادی در محیط کشت. دانشگاه علوم پزشکی بوشهر، طب جنوب، ۲۰۱۰. ۱۳(۳): ۱۶۲-۱۵۱.
18. Parvin Jahromi, S., et al., Histopathological and stereological studies of soybean hydroalcoholic extract effects on the rat ovary. ISMJ, 2012. 15(3): 161-170.
19. Güney, M., et al., Ovarian toxicity in rats caused by methidathion and ameliorating effect of vitamins E and C. Human & experimental toxicology, 2007. 26(6): 491-498.
20. Braw, R.H. and A. Tsafiriri, Effect of PMSG on follicular atresia in the immature rat ovary. Journal of reproduction and fertility, 1980. 59(2): 267-272.
21. Tilly, J.L., et al., Involvement of apoptosis in ovarian follicular atresia and postovulatory regression. Endocrinology, 1991. 129(5): 2799-2801.
22. Gu, J.-Y., et al., Effect of dietary fats and sesamin on the lipid metabolism and immune function of Sprague-Dawley rats. Bioscience, biotechnology, and biochemistry, 1998. 62(10): 1917-1924.
23. Vicky, L.-C., et al., Sesamin Modulates Tyrosine Hydroxylase, Superoxide Dismutase, Catalase, Inducible No Synthase and Interleukin-6 Expression in Dopaminergic Cells Under Mpp+-Induced Oxidative Stress. Oxidative Medicine and Cellular Longevity, 1900. 1(1): 54-62.
24. Pianjing, P., et al., Estrogenic activities of sesame lignans and their metabolites on human breast cancer cells. Journal of agricultural and food chemistry, 2010. 59(1): 212-221.
25. Parborell, F., et al., Effects of a gonadotropin-releasing hormone agonist on rat ovarian follicle apoptosis: regulation by epidermal growth factor and the expression of Bcl-2-related genes. Biology of reproduction, 2002. 67(2): 481-486.
26. Ashamu, E., et al., Efficacy of vitamin C and ethanolic extract of Sesamum indicum in
6. Kim, J.Y., D.S. Choi, and M.Y. Jung, Antiphoto-oxidative activity of sesamol in methylene blue-and chlorophyll-sensitized photo-oxidation of oil. Journal of agricultural and food chemistry, 2003. 51(11): 3460-3465.
7. Jeng, K. and R. Hou, Sesamin and Sesamolin: Natures therapeutic lignans. Current Enzyme Inhibition, 2005. 1(1): 11-20.
8. Einer-Jensen, N. and R. Hunter, Physiological and pharmacological aspects of local transfer of substances in the ovarian adnexa in women. Human Reproduction Update, 2000. 6(2): 132-138.
9. Marcondes, F., F. Bianchi, and A. Tanno, Determination of the estrous cycle phases of rats: some helpful considerations. Brazilian Journal of Biology, 2002. 62(4A): 609-614.
10. Talsness, C.E., et al., In utero and lactational exposures to low doses of polybrominated diphenyl ether-47 alter the reproductive system and thyroid gland of female rat offspring. Environmental Health Perspectives, 2008. 116(3): 308.
11. Tarin, J., et al., Oral administration of pharmacological doses of vitamins C and E reduces reproductive fitness and impairs the ovarian and uterine functions of female mice. Theriogenology, 2002. 57(5): 1539-1550.
12. Myers, M., et al., Methods for quantifying follicular numbers within the mouse ovary. Reproduction, 2004. 127(5): 569-580.
13. HIRSHFIELD, A.N. and A.R. MIDGLEY, Morphometric analysis of follicular development in the rat. Biology of reproduction, 1978. 19(3): 597-605.
14. Odugbemi, T., A textbook of medicinal plants from nigeria. 2008: Tolu Odugbemi.
15. Jayasinghe, L., et al., Antifungal constituents of the stem bark of Bridelia retusa. Phytochemistry, 2003. 62(4): 637-641.
16. Mehranjani, M.S., et al., Effects of vitamin E on ovarian tissue of rats following treatment with p-nonylphenol: A stereological study. Iranian Journal of Reproductive Medicine, 2010. 8(1): 1-9.

- promoting fertility in male Wistar rats. *Journal of human reproductive sciences*, 2010. 3(1): 11.
27. Morovvati, H., H. Najafzadeh, and K. Menatian, Effect of quercetin on uterus tissue histological changes in ovariectomized rats. 2013.
28. Tsuji, M., et al., Dietary quercetin inhibits bone loss without effect on the uterus in ovariectomized mice. *Journal of bone and mineral metabolism*, 2009. 27: 673-681.
29. Wang, C.C., et al., Prodrug of green tea epigallocatechin-3-gallate (Pro-EGCG) as a potent anti-angiogenesis agent for endometriosis in mice. *Angiogenesis*, 2013. 16(1): 59-69.
30. Mahabadi, J.A., H.H. Bafrani, and H. Nikzad, Effect of Sesame-Supplemented Diet on Prostate and Seminal Vesicle Histology of Adult Rat. *International Journal of Morphology*, 2016. 34(2).