

A case report of papyrus fetus

ARTICLE INFO

Article Type

Case Report

Authors

Sima Giti^{1,2}, Javad Amini

Mahabadi^{1,2,3}, Mohammad Reza

Nateghi^{1,2*}

1 Sarem gynecology, Obstetrics and Infertility Research Center, Sarem Women's Hospital, Iran University of Medical Sciences (IUMS), Tehran, Iran.

2 Sarem Cell Research Center (SCRC), Sarem Women's Hospital, Tehran, Iran.

3 PhD of reproductive biology, Gametogenesis Research Center, Kashan University of Medical Sciences, Kashan, Iran.

***Corresponding Author:** Mohammad Reza Nateghi; Sarem Fertility & Infertility Research Center (SAFIR), Sarem Women's Hospital, Iran University of Medical Sciences (IUMS), Tehran, Iran.

Address: Sarem Women Hospital, Basij Square, Phase 3, Ekbatan Town, Tehran, Iran.

Postal code: 1396956111

Phone: +98 (21) 44670888

Fax: +98 (21) 44670432

Received: April 11, 2022

Accepted: May 05, 2022

Published: January 10, 2023

Article History

ABSTRACT

Introduction: Fetus papyraceous is defined as the death of a fetus in twin or multiple pregnancies. The death of the fetus and the confirmation of the fetus papyraceous in the second and third trimesters can have adverse effects for the mother and the living fetus. As a result, early diagnosis is of utmost importance.

Case: A 30-year-old woman became pregnant with assisted reproductive technology (ART) at the Royan center. At 30 weeks of pregnancy, one of the fetuses suffered from intrauterine growth restriction (IUGR). As a result, a cesarean section was performed at 33rd week. The live born baby was admitted to the NICU and was treated with phototherapy, serum therapy and antibiotic therapy.

Conclusion: The other fetus was found dead and papyraceous. Performing ultrasound and careful examination of the placentas and membranes can be useful in diagnosing fetus papyraceous. Also, identifying the causes of fetus papyraceous disorder can be helpful in diagnosis, so that the consequences and complications caused by fetus papyraceous can be prevented by regular follow-up of pregnant mothers.

Keywords: Fetus Papyraceous; Assisted Reproductive Technology; ART; Diagnosis; Complications.

گزارش یک مورد جنین پاپيروس

سیما گیتی^{۱،۲}، جواد امینی مهابادی^{۱،۲،۳}، محمدرضا ناطقی^{۱،۲} ID

^۱ مرکز تحقیقات زنان، زایمان و نابرواری صارم، بیمارستان فوق تخصصی صارم، دانشگاه علوم پزشکی ایران، تهران، ایران.

^۲ پژوهشکده سلولی و مولکولی و سلول های بنیادی صارم (SCRC)، بیمارستان فوق تخصصی صارم، تهران، ایران.

^۳ مرکز تحقیقات گامتوژنیزس دانشگاه علوم پزشکی کاشان، کاشان، ایران.

چکیده

مقدمه: جنین پاپيروس به عنوان مرگ یک جنین در بارداری های دوقلو و یا چندقلو تعریف می شود. مرگ جنین و تایید جنین پاپيروس در سه ماهه های دوم و سوم می تواند عوارض نامطلوبی را برای مادر و قل زنده به همراه داشته باشد، بنابراین، تشخیص زود هنگام آن ضروری می باشد.

معرفی مورد: خانمی ۳۰ ساله با روش فناوری کمک باروری (ART) در مرکز رویان باردار شد و در ۳۰ هفتگی دوران بارداری یکی از قل ها دچار محدودیت رشد داخل رحمی (IUGR) شد. به همین دلیل، در هفته ی ۳۳ م سزارین انجام گردید. نوزاد زنده ی متولد شد در NICU بستری شد و با فوتوتراپی، سرم تراپی و آنتی بیوتیک تراپی تحت معالجه قرار گرفت و قل دیگر به صورت مرده و کاغذی مشاهده شد.

نتیجه گیری: انجام سونوگرافی و بررسی دقیق جفت ها و غشاها در تشخیص جنین پاپيروسی می تواند مفید باشد. همچنین، شناسایی علل بروز پدیده ی جنین پاپيروسی می تواند در تشخیص کمک کننده باشد تا با پیگیری منظم مادران باردار از بروز پیامد و عوارض ناشی از جنین پاپيروسی جلوگیری شود.

کلید واژه ها: جنین پاپيروسی؛ فناوری کمک باروری؛ ART؛ تشخیص؛ عوارض.

تاریخ دریافت: ۱۴۰۱/۰۱/۲۲

تاریخ پذیرش: ۱۴۰۱/۰۲/۱۵

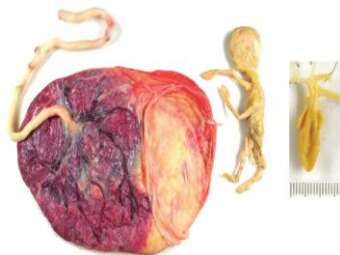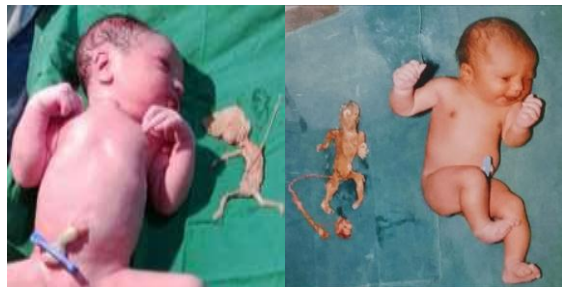***نویسنده مسئول:** محمدرضا ناطقی؛ مرکز تحقیقات زنان، زایمان و نابرواری صارم، بیمارستان فوق تخصصی صارم، دانشگاه علوم پزشکی ایران، تهران، ایران. آدرس: تهران، شهرک اکباتان، فاز ۳، میدان بسیج، بیمارستان فوق تخصصی صارم. کد پستی: ۱۳۹۶۹۵۶۱۱۱. تلفن: ۰۲۱۴۴۶۷۰۸۸۸. فکس: ۰۲۱۴۴۶۷۰۴۳۲.

مقدمه

جنین پاپيروس به عنوان مرگ یک جنین در بارداری های دوقلو و یا چندقلو تعریف می شود^[۱]. این حالت یک بیماری نادر است که در آن یک جنین می میرد و بین غشای جنین دیگر و دیواره رحم صاف می شود^[۲]. اگر جنین بیش از ۱۰ هفته پس از مرگ همچنان در داخل رحم باقی بماند، به دلیل فشردگی مکانیکی، جنین مرده ظاهری همچون کاغذ پوستی پیدا می کند^[۳]. مرگ جنین زود هنگام بوده و معمولاً در سه ماهه-ی دوم داخل رحم رخ می دهد و خارج نمی شود و منجر به آتروفی و مومیایی شدن جنین می شود^[۴]. مرگ جنین در سه ماهه ی اول خطرات چندانی بر مادر و قل دیگر ندارد و ممکن است صرفاً منجر به

خون ریزی واژینال، لکه ی بینی، گرفتگی عضلات لگن و کمردرد در مادر باردار شود. اما، مرگ جنین در سه ماهه ی دوم و یا سوم می تواند خطرات بیشتری را برای مادر و قل دیگر به همراه داشته باشد که از جمله ی ناهنجاری های رخ داده در قل زنده می توان به آپلازی پوست، آتروفی روده، شکاف کام، اندام های آمیوته شده، گاستروشیزی و هیپوپلاستیک قلب راست اشاره کرد^[۵-۸]. احتمال رخداد جنین پاپيروسی نادر بوده و در حاملگی های دوقلو حدوداً برابر با ۱ در ۲۰۰ می باشد^[۹].

جنین پاپيروس یک جنین خیس شده، کوچک و کاملاً تشکیل شده است که معمولاً خشک و کاغذی بوده در نتیجه مایع آمنیوتیک و محتوای مایع جنین جذب می شود و این جنین بین جنین زنده و دیواره رحم فشرده می گردد (شکل ۱ و ۲)^[۱۰]. به دلیل نادر بودن این موارد، هیچ دستورالعمل مشخصی برای مدیریت این موارد وجود ندارد، اما اگر جنین زنده مانده نزدیک ترم باشد، زایمان منطقی به نظر می رسد. اگر مرگ جنین قبل از ترم اتفاق بیفتد، شرایطی مانند انعقاد مصرفی، خطر عفونت یا مرگ قریب الوقوع جنین زنده مانده از زایمان خبر می دهد^[۱۱، ۱۲]. بروز این عارضه ۱ در ۱۷۰۰۰ تا ۲۰۰۰۰ حاملگی یا ۲،۳ درصد از کل حاملگی های دوقلو می باشد. میزان بروز دو جنین پاپیراسی در بارداری سه قلو ۱ در ۳۲۸۰۰ است. انعقاد داخل عروقی منتشر شده (DIC)^۱ که سبب مرگ حاملگی های تک قلو می شود، به خصوص اگر طولانی شود، در جنین پاپيروس غیر معمول خواهد بود^[۱۳، ۱۴]. بنابراین، هدف از این مطالعه موردی، بررسی علل ایجاد جنین پاپيروس در اثر استفاده از تکنیک های کمک باروری خواهد بود.



شکل ۱: نمایی از جنین پاپيروسی در کنار قل برادر زنده^[۱۵].

Disseminated intravascular coagulation^۱

متوفی، استفاده از تکنیک های کمک باروری مانند ART و IVF، عوامل ژنتیکی و ترانژنئیک، ناهنجاری های آناتومیکال و چندقلوبی^[۱۷-۱۹]. در مطالعه ی حاضر، برای بارداری از روش ART استفاده شد که بر طبق مطالعات انجام شده، ممکن است یکی از دلایل بروز پدیده ی جنین پاپيروسی در زنان باردار باشد^[۱۸]. با توجه به این که بروز پدیده ی جنین پاپيروسی در بیمارانی که از طریق روش کمک باروری (ART) باردار شده اند، بسیار محتمل است؛ بنابراین باید بلافاصله تحت مراقبت های پزشکی قرار گیرند تا از بروز پیامدهای ناشی از آن جلوگیری و پیشگیری شود^[۱۷]. مطابق بررسی های انجام شده، یکی از عوارضی که جنین پاپيروسی می تواند بر قل زنده بگذارد، محدودیت رشد داخل رحمی (IUGR) است^[۲۰، ۲۱] که در مطالعه ی حاضر نیز به دلیل بروز عارضه ی محدودیت رشد داخل رحمی (IUGR)، زایمان در هفته ی ۳۳م انجام شد.

در مطالعه ی Amirshahi و همکاران (۲۰۱۶) در سونوگرافی مادر بارداری در ۱۹ هفتهگی مشخص شد که دوقلو باردار است و یکی از قل ها فاقد حیات و دیگری زنده می باشد. مادر باردار در ۳۸ هفتهگی به روش طبیعی زایمان کرده و نوزاد زنده سالم بوده و مشکلی نداشت؛ در صورتی که قل فوت دیگر مومیایی شده بود^[۲۲]. در مطالعه ی دیگر، دو نمونه بروز جنین پاپيروسی در خانم باردار ۲۰ ساله و ۳۱ ساله مورد بررسی قرار گرفت. هر دو مادر دوقلو باردار بودند که یکی از قل های آن ها به صورت جنین پاپيروسی مشاهده و دیگر قل آن ها بدون هیچگونه عارضه ی ناشی از جنین پاپيروسی متولد شد. خانم باردار ۲۰ ساله به دلیل خون ریزی واژینال در هفته ی ۳۲م و خانم باردار ۳۱ ساله در ۳۵ هفتهگی زایمان شدند^[۲۳].

نتیجه گیری

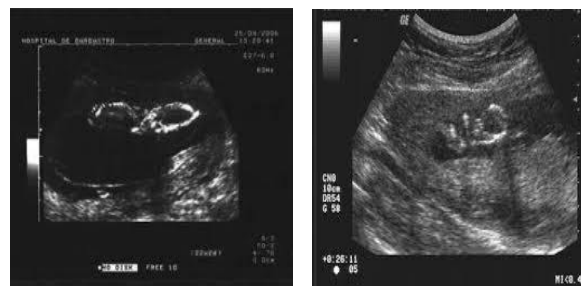
تشخیص زودهنگام جنین پاپيروسی ضروری است زیرا می تواند از بروز پیامدهای ناشی از آن جلوگیری کند. انجام سونوگرافی می تواند در تشخیص جنین پاپيروسی مفید باشد. متخصص زنان و زایمانی که سونوگرافی را بررسی می کند، باید از مهارت بالایی برخوردار باشد تا با بررسی تمام جفت ها و غشاها بتواند پدیده ی جنین پاپيروسی را رد یا تایید کند. بسیاری از جنین های پاپيروسی تشخیص داده نمی شوند و پس از زایمان مشاهده و یافت می گردند. برای آگاهی از ناهنجاری های احتمالی جنینی مرتبط با بروز پدیده ی مرگ یکی از قل ها و پاپيروسی شدن جنین، توصیه می شود که حتماً پیگیری های منظم قبل از تولد با کمک معاینات سونوگرافی انجام شود. همچنین جهت شناسایی علل اصلی بروز پدیده ی جنین پاپيروسی در مادران باردار جهت جلوگیری از بروز و پیشگیری از عوارض ناشی از جنین پاپيروسی، انجام مطالعات بیشتر ضروری می باشد.

تاییدیه اخلاقی

هویت بیمار کاملاً محرمانه بوده و این پژوهش با دریافت رضایت نامه کتبی از بیمار انجام شد.

تعارض منافع

هیچگونه تعارض منافی وجود ندارد.



شکل ۲: نمایی از یافته های سونولوژیکی حاملگی دوقلو با دو غشای مجزا^[۱۶].

معرفی مورد

خانمی ۳۰ ساله در تاریخ ۱۴۰۰/۰۹/۱۷ با وزن ۵۹ کیلوگرم، قد ۱۶۳ سانتی متر و شاخص توده ی بدنی ۲۱،۰۳ به کلینیک مراجعه می کند. گروه خونی بیمار O⁺ بوده و هفت سال از ازدواج بیمار می گذشت، در طول ازدواج، خانم سابقه ی نازایی نداشته و صاحب یک فرزند دختر بود. خانم با شوهر خود نسبت فامیلی نداشته و شوهر مبتلا به عارضه ی واریکوسل بود. خانم نیز سابقه ی هیچگونه جراحی نداشت، اما به گوجه فرنگی حساسیت داشت، به کم کاری تیروئید مبتلا بود و لووتیروکسین مصرف می کرد. آمیزش جنسی خانم نرمال بوده و مشکلی نداشت و از قرص های کنتراستپتو استفاده می کرد. در طی معاینه و شرح حال گیری، سینه، سیکل های قاعدگی (با فاصله ی ۳۲ روز و طول مدت ۳ الی ۷ روز) و مقدار خونریزی قاعدگی بیمار نرمال بود و آمنوره، دسمنوره و لکه بینی نداشت. سن منارک بیمار نیز ۱۳ سالگی بود.

خانم در مرکز رویان با روش فناوری کمک باروری (ART) باردار شد و در ۱۲ هفتهگی جهت اولین غربالگری به کلینیک مراجعه کرد. در ۳۰ هفتهگی دوران بارداری، جنین دچار محدودیت رشد داخل رحمی (IUGR) گردید. به دلیل محدودیت رشد داخل رحمی و داپلر مختل، خانم باردار در هفته ی ۳۳م و در تاریخ ۱۴۰۰/۱۲/۲۳ سزارین شد. G₁P₁L₀ و نوزاد پسر با آپکار ۷/۹، وزن ۱۴۸۰ گرم، قد ۳۸، دور سر ۲۹ و دور سینه ی ۲۹ سانتی متر متولد و در NICU بستری شد و جنین مرده به شکل پوست کاغذی مشاهده گردید. بیمار در طی بارداری ۱۸ کیلوگرم افزایش وزن داشت و تست های کبدی، اوریک اسید بالاتر از حد نرمال بود. نوزاد بستری شد و با فتوتراپی، سرم تراپی و آنتی بیوتیک تراپی تحت معالجه و درمان قرار گرفت. نوزاد دیسترس تنفسی نداشت و با رضایت والدین به بیمارستان دیگری منتقل شد.

بحث

در این مطالعه، خانمی ۳۰ ساله با روش فناوری کمک باروری (ART) در مرکز رویان باردار شد و در ۳۰ هفتهگی دوران بارداری یکی از قل ها دچار محدودیت رشد داخل رحمی (IUGR) شد به همین دلیل در هفته ی ۳۳م سزارین انجام شد. قل دیگر به صورت مرده و کاغذی مشاهده شد. نوزاد زنده ی متولد شده در NICU بستری شده و با فتوتراپی، سرم تراپی و آنتی بیوتیک تراپی تحت معالجه قرار گرفت.

دلایلی اصلی بروز پدیده ی جنین پاپيروسی چندان مشخص نیست؛ اما برخی از دلایلی که برای علت آن ذکر شده است عبارت اند از: سن بالای مادر هنگام بارداری (بیش از ۳۰ سال)، ناهنجاری های کروموزومی در قل

12. Aslan H, et al., The outcome of twin pregnancies complicated by single fetal death after 20 weeks of gestation. *Twin Research and Human Genetics*, 2004. 7(1): p. 1-4.
13. Hommel H and Festge B, Triplet pregnancy with papyraceous fetuses (author's transl). *Zentralblatt fur Gynakologie*, 1979. 101(13): p. 845-847.
14. Teliga-Czajkowska J, Dadalska E, and Sopliński A, Triplet pregnancy complicated by intrauterine death of two fetuses--case report. *Ginekologia Polska*, 2003. 74(10): p. 1302-1305.
15. <https://medizy.com/feed/1522091>.
16. <http://www.fetalultrasound.com/online/text/1-010.HTM>.
17. Sun L, et al., Obstetric outcome of vanishing twins syndrome: a systematic review and meta-analysis. 2017. 295(3): p. 559-567.
18. Harris AL, et al., Vanishing twins conceived through fresh in vitro fertilization: obstetric outcomes and placental pathology. 2020. 135(6): p. 1426-1433.
19. Shinnick JK, et al., The Vanishing Twin Syndrome: Two Cases of Extreme Malformations Associated With Vanished Twins. 2017. 20(4): p. 348-353.
20. Woo H, Sin S, and Tang LJHKmj, Single foetal death in twin pregnancies: review of the maternal and neonatal outcomes and management. 2000. 6(3): p. 293-300.
21. Akbar M, et al., Fetus papyraceous: demise of one twin in second trimester with successful outcome of second twin at term. 2005. 12(03): p. 351-353.
22. Amirshahi M, et al., Fetus papyraceous in a diamniotic monochorionic twin pregnancy: A case report. 2016. 26(140): p. 226-232.
23. Quratulain B, et al., Twin pregnancy with fetus papyraceous--vanishing twin. 2021. 10(4): p. 242.

سهم نویسندگان

تمامی نویسندگان به یک اندازه در انجام و نگارش مقاله حاضر نقش داشته اند.

منابع

1. Cunningham FG, et al., *Obstetrícia de Williams-25*. 2021: McGraw Hill Brasil.
2. Matovelo D and Ndaboine E, Fetus papyraceous causing dystocia in a rural setting: a case report. *Journal of medical case reports*, 2015. 9(1): p. 1-3.
3. Matovelo D and Ndaboine EJJomcr, Fetus papyraceous causing dystocia in a rural setting: a case report. 2015. 9(1): p. 1-3.
4. Mynso KS, et al., Fetus papyraceous--A case report with successful maternal and fetal outcome of the triplet. 2015. 14(2): p. 9-11.
5. Mochama R, Sanga PKJJoM, Nursing, and Health P, Fetus papyraceous: A case report of Kapkatet Sub-County Hospital, Kenya. 2021. 4(2).
6. Dash S, Nanda SS, and Behera AJSJAMS, Fetus papyraceous: A case report. 2013. 1: p. 587-588.
7. Sindan N, et al., Fetus papyraceous: a rare case report. 2020. 7(1): p. 113-116.
8. Saidi MJTJoRM, First-trimester bleeding and the vanishing twin. A report of three cases. 1988. 33(10): p. 831-834.
9. Kristiansen M, et al., Perinatal outcome after first-trimester risk assessment in monochorionic and dichorionic twin pregnancies: a population-based register study. 2015. 122(10): p. 1362-1369.
10. Sheel MP and Monica K, Two papyraceous fetuses in a triplet pregnancy. *The Journal of Obstetric and Gynaecology of India*, 2007. 57(1): p. 77-78.
11. Mynso KS, et al., Fetus papyraceous--A case report with successful maternal and fetal outcome of the triplet. *IOSR J Dent Med Sci*, 2015. 14(2): p. 9-11.