

A case report of a successful pregnancy with Budd-Chiari syndrome

ARTICLE INFO

Article Type

Case Report

Authors

Sima Giti¹ 

¹ Sarem Gynecology and Obstetrics Infertility Research Center, Sarem Women's Hospital, Iran University of Medical Sciences (IUMS), Tehran, Iran

Corresponding Author

Sima Giti; Sarem Women Hospital, Basij Square, Phase 3, Ekbatan Town, Tehran, Iran.
Postal code: 1396956111
Phone: +98 (021) 44670888
Fax: +98 (021) 44670432
Dr.giti@sarem.org

Article History

Received: January 07, 2022
Accepted: January 25, 2022
e Published: November 21, 2022

ABSTRACT

Introduction: Budd-Chiari syndrome (BCS) is an uncommon illness that is characterized by obstruction of hepatic venous outflow. Patients typically present with nausea, vomiting, and abdominal pain, which can further progress into signs associated with liver failure, including jaundice, encephalopathy, and coagulation disorders. The most common causes of BCS include pathologies that induce portal vein thrombosis, such as myeloproliferative disorders, malignancy, and acquired hypercoagulable states.

Case introduction: A 45-year-old woman with primary infertility was referred to Sarem Hospital for two years. The cause of PCOS was diagnosed and finally, she got pregnant after taking metformin. A few years ago, following the feeling of malaise, weakness, and skin itching, he took a Gamma Glutamyl Transferase (Gamma GT) blood test and a liver function test (LFT) and was diagnosed with BCS following ulcerative colitis by a gastroenterologist. During pregnancy, she was treated due to increased resistance of uterine arteries. Finally, due to the onset of labor pains, she underwent a cesarean section and a healthy girl was born.

Conclusion: Management of pregnancy with Budd-Chiari syndrome is a major challenge. Therefore, careful monitoring, appropriate anticoagulation, and monitoring of fetal growth and liver status with an experienced and expert team can lead to successful results.

Keywords: Budd-Chiari Syndrome; Pregnancy; Hepatic Vein Thrombosis.

گزارش یک مورد بارداری موفقیت آمیز به همراه سندرم بودکیاری

سیما گیتی ^{ID}

مرکز تحقیقات زنان، زایمان و نابرووری صارم، بیمارستان فوق تخصصی صارم، دانشگاه علوم پزشکی ایران، تهران، ایران.

چکیده

مقدمه: سندرم بود-کیاری (BCS) یک بیماری غیر معمول است که با انسداد خروج وریدی کبد مشخص می‌شود. بیماران معمولاً با حالت تهوع، استفراغ و درد شکمی مراجعه می‌کنند که می‌تواند بیشتر به علایم مرتبط با نارسایی کبد، از جمله زردی، آنسفالوپاتی و اختلالات انعقادی تبدیل شود. شایع‌ترین علل BCS شامل پاتولوژی‌هایی مانند اختلالات میلوپرولیفراتیو، بدخیمی و حالت‌های اکتسابی بیش از حد انعقاد هستند که باعث ترومبوز ورید پورتال می‌شود.

معرفی مورد: خانم ۴۵ ساله با نازایی اولیه به مدت دو سال به بیمارستان فوق تخصصی صارم مراجعه کرد. جهت درمان بیماری التهابی روده (IBD)، کورتون با دوزهای بالا مصرف شد. علت نازایی PCOS تشخیص و در نهایت پس از مصرف متفورمین باردار شد. چند سال پیش به دنبال احساس بی‌حالی، ضعف و همچنین خارش پوستی، آزمایش خون گاما گلوبولین ترانسفراز (Gama GT) و تست عملکرد کبد (LFT) داد که متوجه بیماری BCS به دنبال کولیت اولسراتیو، توسط فوق تخصص گوارش شدند. در طی مدت حاملگی به دلیل افزایش مقاومت شریان‌های رحمی، تحت درمان قرار گرفت. نهایتاً به دلیل شروع دردهای زایمانی تحت سزارین قرار گرفت و دختر سالم به دنیا آمد.

نتیجه گیری: مدیریت بارداری به همراه سندرم بود-کیاری یک چالش اساسی است. بنابراین، نظارت دقیق، ضد انعقاد مناسب، نظارت بر رشد جنین و وضعیت کبد به همراه یک تیم مجرب و متخصص می‌تواند به نتایج موفقیت آمیز منجر گردد.

کلید واژه‌ها: سندرم بودکیاری؛ بارداری؛ ترومبوز ورید کبدی.

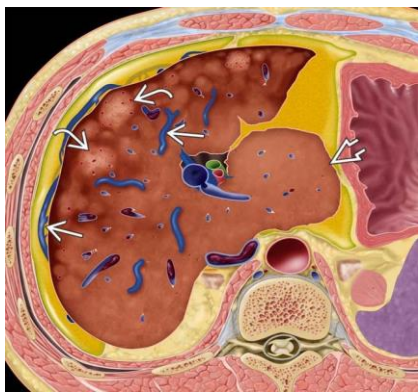
تاریخ دریافت: ۱۴۰۰/۱۰/۱۷

تاریخ پذیرش: ۱۴۰۰/۱۱/۰۵

***نویسنده مسئول:** سیما گیتی؛ مرکز تحقیقات زنان، زایمان و نابرووری صارم، بیمارستان فوق تخصصی صارم، دانشگاه علوم پزشکی ایران، تهران، ایران. آدرس: تهران، شهرک اکباتان، فاز ۳، میدان بسیج، بیمارستان فوق تخصصی صارم. کد پستی: ۱۳۹۶۹۵۶۱۱۱. تلفن: ۰۲۱۴۴۶۷۰۴۳۲. فکس: ۰۲۱۴۴۶۷۰۸۸۸

مقدمه

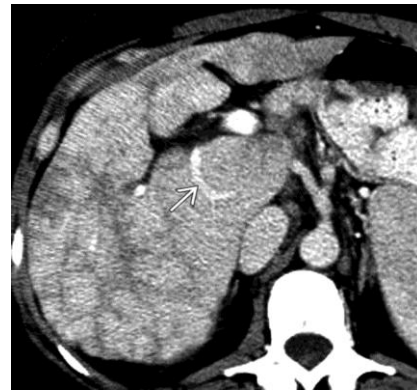سندرم بود-کیاری (BCS) یک بیماری نادر است که اولین بار در سال ۱۸۴۵ توسط Budd و بعدها در سال ۱۸۹۹ توسط Chiari توصیف شد.^[۱، ۲] این سندرم ناشی از انسداد وریدهای خروجی از کبد است.^[۳، ۴] BCS وضعیتی است که در آن انسداد خروج وریدی کبد به دلیل ترومبوز ورید کبدی یا ورید اجوف تحتانی وجود دارد.^[۵] علایم معمول بیماری شامل: دردهای شکمی، هپاتومگالی و آسیت است. از جمله بیماری‌های شایع کبدی پس از زایمان می‌توان به کبد چرب، پره‌اکلامپسی شدید یا سندرم هلپ (HELLP) و به ندرت، سندرم بودکیاری اشاره کرد.^[۶] در سندرم بودکیاری، ترومبوز وریدهای کبدی منجر به فشار بالا در سینوزوئیدهای کبد، نکروز سلول‌های کبدی و علایم فشارخون بالای پورتال می‌شود. ظهور این سندرم در بارداری یا به دنبال آن، بسیار نادر و پیچیده است. وجود همزمان سه علامت درد شکم، هپاتومگالی و آسیت در بیمار غیر معمول است. برخی از افراد علایم آشکاری ندارند، اما برخی دیگر احساس خستگی، درد شکم، حالت تهوع، یرقان، بزرگ شدن کبد و طحال، ادم در پاها، آسیت و گاهی پارگی و خونریزی در رگ‌های واریسی مری را تجربه می‌کنند. علایم معمولاً به تدریج طی هفته‌ها یا ماه‌ها ایجاد می‌شوند و سونوگرافی داپلر می‌تواند فقط سیاهرگ‌های باریک یا مسدود شده را تشخیص دهد که البته تشخیص این بیماری با سونوگرافی کبد و یا بیوپسی از بافت کبد قطعی می‌شود.^[۷] درمان انتخابی که بر اساس فعالیت کبد می‌باشد شامل: داروهای ضد انعقادی، گذاشتن شانت و پیوند کبد است.^[۸] با این حال، بروز حاملگی در یک زن با تشخیص BCS به دلیل نادر بودن آن ناشناخته است. از آنجا که BCS معمولاً در زنان در گروه سنی باروری مشاهده می‌شود؛ بنابراین بارداری در این شرایط یک چالش خواهد بود.^[۹] (شکل ۱ و ۲).



شکل ۱: تصویر آناتومیک سندرم بودکیاری آسیت، تصویر جانبی وریدی، پارانیشیم ناهمگن کبدی ناشی از نکروز مرکز لوبولار و تصویر گره‌های احیاکننده هیپرواسکولار را نشان می‌دهد. به پراکندگی لوب Caudate با تصویر هیپرتروفی و همچنین IVC ترومبوز شده توجه کنید (<https://radiologykey.com/budd-chiari-syndrome>, 11/09/2022).

میلی گرم و گلابداسین ۵۰۰ یک عدد روزانه جهت درمان و کنترل ترومبوفیلی و دیابت شیرین بارداری تشخیص داده شده نیز تجویز گردید.

در طی حاملگی؛ آزمایشات غربالگری، NITP بیمار و اکوی قلب مادر و جنین تقریباً در هر ویزیت انجام گرفت و همگی نرمال بودند. بیمار به طور متوالی توسط پزشک فوق تخصص گوارش خود ویزیت شد و مرتباً تست‌های کبدی چک گردید. با وجود افزایش زیاد آنزیم‌های کبدی، دوز داروها تغییر داده شد. در هفته ۳۱ تا ۳۲ حاملگی به دنبال تزریق بتامتازون جهت بلوغ ریوی جنین و احتمال انجام زایمان زودرس و ختم بارداری زوتر از موعد دچار آبسه فک گردید که تخلیه و آنتی‌بیوتیک تراپی انجام شد. نهایتاً در ۳۵ هفته به علت سردرد، فشار خون ۱۴۰/۹۰ مراجعه نمود و به دلیل شروع دردهای زایمانی و بارداری پر خطر، IVF با تخمک اهدایی، فشارخون بالا، سندرم بودکیاری، داپلر مختل، دیابت شیرین بارداری، کولیت اولسراتیو در تاریخ ۱۴۰۱/۰۴/۰۸ بستری شد و تحت سزارین اورژانس قرار گرفت. دختر سالم با آپگار ۹/۱۰ و وزن ۲۳۶۰ گرم، قد ۴۹ سانتی‌متر و دور سر ۳۳ سانتی‌متر متولد شد. روز بعد، به علت فشارخون بالا با مشاوره متخصص قلب سولفات منیزیم شروع شد. نهایتاً، بیمار در تاریخ ۱۴۰۱/۴/۱۱ با شرایط پایدار ترخیص گردید (شکل ۳ و ۴).

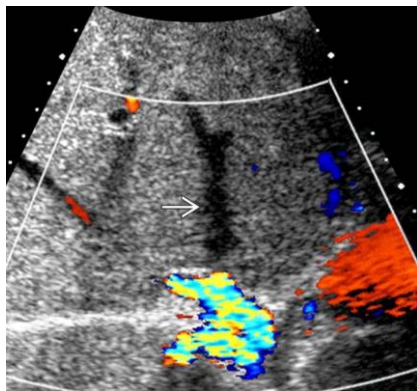


شکل ۲: توموگرافی کامپیوتری با دوز بالا (CECT)، محوری، هاپیترتروفی دمی، تصویر ورید جانبی دمی بزرگ و آتروفی و ناهمگنی محیطی را نشان می‌دهد. همچنین، وریدهای کبدی مسدود شده‌اند.

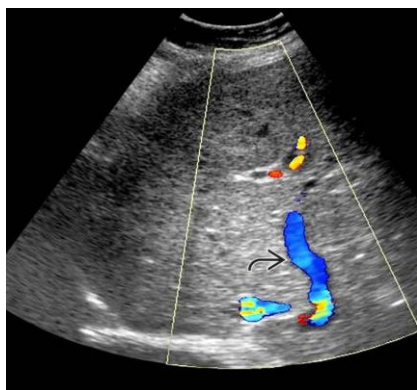معرفی مورد

بیمار خانم ۴۵ ساله‌ای است که به علت سابقه نازایی و درمان نابرابوری در سال ۱۳۹۸ به بیمارستان فوق تخصصی صارم مراجعه کرد. در شرح حال بیمار سابقه سندرم تخمدان پلی کیستیک گزارش شده بود که با درمان‌های روتین مانند متفورمین و کلومیفن سیترات درمان نشده بود. در نتیجه با استفاده از روش‌های کمک بارداری (با تخمک‌های خود بیمار) و بعد از چندین مرتبه انتقال جنین ناموفق در مراکز دیگر، جهت درمان به این مرکز مراجعه نمود. خوشبختانه با اتخاذ تدابیر درمانی و با استفاده از تخمک اهدایی و روش IVF در سال ۱۴۰۰، بارداری با موفقیت حاصل گردید.

ایشان چند سال پیش به دنبال احساس بی‌حالی، ضعف و همچنین خارش پوستی، آزمایش خون Gama GT و LFT انجام داد که فوق تخصص گوارش با استناد به آن‌ها، بیماری BCS را برای بیمار تشخیص داد. در بررسی‌های سونوگرافی نیز سایز کبد بزرگتر از حد نرمال و در هر دو لوب کبد با افزایش اکوژنیسیته گزارش شده بود. وی در سال ۱۳۹۱ ازدواج کرد که از همان سال با علائم اسهال خونی، دل پیچه، درد شکم به بیمارستانی مراجعه کرده و با تشخیص کولیت اولسراتیو تحت درمان با کورتون دوز بالا قرار گرفت. بعد از مدتی احتمالاً به سبب همین درمان، دچار ایکتر شدید شد که بعد از انجام MRI، ترومبوز ورید پورت مشخص گردید (البته این پرسش مطرح می‌گردد که آیا مصرف کورتون با دوز بالا سبب ایجاد ترومبوز شد و یا سابقه بیماری زمینه‌ای کبد؟ که این موضوع قطعاً جای بحث دارد). لذا درمان بیمار به مزالازین ۵۰۰ میلی گرم روزانه ۳ عدد، آزارام روزانه یک عدد، اورسوفار ۳۰۰ میلی گرم روزانه ۲ عدد و وارفارین ۵ میلی گرم روزانه ۱،۵ عدد تغییر داده شد. اما، بعد از بارداری به دلیل افزایش مقاومت شریان‌های رحمی و نیز ممنوع بودن مصرف وارفارین، ضدانعقادهای دیگر مانند ASA ۸۰ میلی گرم روزانه و آمپول انوکسپارین ۴۰۰۰ به صورت پروفیلاکسی جایگزین گردید و مابقی داروها ادامه داده شد. در اواسط بارداری بعد از مشاوره متخصص قلب با توجه به سابقه ترومبوز ذکر شده، دوز درمانی آمپول انوکسپارین ۶۰۰۰ جایگزین دوز پروفیلاکسی شد. مکمل‌های بارداری، لووتیروکسین، متفورمین، انسولین، پنتوپرازول ۴۰، دگزامتازون ۸



شکل ۳: سونوگرافی داپلر رنگی عرضی کبد در این مورد با Polycythemia Vera شناخته شده، درد RUQ و تست‌های عملکرد بالای کبدی، کمبود جریان را در تصویر ورید کبدی راست نشان می‌دهد.



شکل ۴: سونوگرافی داپلر رنگی در بیمار مورد نظر یک تصویر بزرگ ورید جانبی داخل کبدی را نشان می‌دهد که وریدهای مسدود شده کبدی را دور می‌زند.

بحث

بیمار و نیز داروهای مصرف شده با داده‌های حاصل از مطالعه ما همخوانی نداشت.

تأثیر BCS بر بارداری را می‌توان اینگونه توجیح کرد که این افراد به دلیل بیماری مزمن کبدی به کم خونی مبتلا می‌شوند و خطر سقط جنین، زایمان زودرس، محدودیت رشد داخل رحمی (IUGR)^۴ و پره‌اکلامپسی افزایش می‌یابد. با مصرف داروهای ضد انعقاد، خطر خونریزی حین زایمان و پس از زایمان زیاد می‌شود. همچنین، نیاز به ترومبوپروفیلاکسی در دوران بارداری و پس از زایمان و مراقبت از نوزاد در بخش مراقبت‌های ویژه با توجه به نارس بودن و محدودیت رشد، هزینه‌های درمان را افزایش می‌دهد^۵.

بارداری در سندرم بود-کیاری در سال ۲۰۱۶ توسط Merz و همکاران مورد بررسی قرار گرفت. اهمیت بررسی موضوع این مطالعه نشان داد که به دلیل نادر بودن آن، تجربه بارداری در سندرم بود-کیاری (BCS) محدود می‌باشد. حتی با ظهور روش‌های درمانی جدید، به‌ویژه شانت پورتوسیسستمیک داخل کبدی ترانس ژوگولار (TIPS)^۶ انتظار می‌رود تعداد زنان مبتلا به بارداری با BCS افزایش یابد. در این تحقیق، یک مورد مطالعه گردید که در عرض دو سال پس از زایمان به مرگ منجر شد تا تأثیر بارداری بر BCS و بالعکس مورد بحث قرار گیرد و ضرورت یک کار گروهی برجسته گردد^{۱۲}. در این تحقیق، آنتاگونیست ویتامین K با دوز درمانی هپارین با وزن مولکولی کم (LMWH) انوکسپارین با نظارت منظم بر فعالیت ضد فاکتور Xa (aXa) جایگزین شد و هیدروکسی اوره به دلیل تراتوژن بودن آن متوقف گردید.

بر اساس مطالعات موردی متعدد در مورد BCS و بارداری، گزارش خطر مرگ و میر یک ساله مادری به دلیل روش‌های درمانی اضافی، به‌ویژه TIPS، مورد تایید نمی‌باشد^{۱۳}. پژوهش‌ها در مورد بارداری و BCS (از سال ۱۹۹۰ به بعد) به ۱ مورد و ۳ مورد محدود شد. حتی اگر هیچ مرگ و میر مادری در طول بارداری، زایمان و فالوآپ آن‌ها وجود نداشت، عوارض قابل توجهی از جمله ترومبوز، خونریزی و انسداد TIPS دیده می‌شد. به همین ترتیب، نرخ از دست دادن بارداری و زایمان زودرس افزایش پیدا می‌کرد^{۱۴، ۱۵}.

در سال ۲۰۱۸، تحقیقی با عنوان پیامدهای بارداری در زنان مبتلا به سندرم بودکیاری قبل از شروع علائم و پس از درمان توسط Shukla و همکارانش مورد ارزیابی قرار گرفت^{۱۶}. تعداد ۸۰ نفر خانم مبتلا به سندرم بودکیاری (با دامنه سنی ۲۰ تا ۴۵ سال) در طی ۸ سال ثبت نام کردند. اطلاعات دموگرافیک پایه، شدت بیماری، اختلالات ترومبوفیلیک و درمان مورد بررسی قرار گرفت. سابقه مامایی قبل از علائم و بعد از درمان یادداشت و مقایسه گردید. یافته‌های این پژوهش نشان داد که تعداد ۶۰ نفر خانم حداقل یک بار (تعداد ۱۵۰ بارداری) قبل از شروع علائم باردار شدند و ۲۰ نفر دیگر ناباروری اولیه داشتند. تعداد ۸۱ بارداری منجر به تولد زنده و ۶۹ حاملگی باقیمانده پیامدهای نامطلوب حاملگی داشتند. پس از مداخله، ۲۸ نفر خانم (۱۵ نفر با ناباروری اولیه)

BCS یک انسداد علامتی ورید کبدی اصلی می‌باشد، که باعث هیپاتومگالی، درد شکمی، تندرینس، آسیت، زردی خفیف و در نهایت نارسایی کبد و پرفشاری ورید باب می‌شود؛ که در اکثر موارد این انسداد در اثر لخته بر اثر اختلالات انعقادی خون؛ نئوپلاسم بیش‌تکثیری مغز استخوان، تهاجم کارسینوم‌های فوق کلیه و کلیه به کبد و ترومای شکمی ایجاد می‌شود. این بیماری عمدتاً زنان در گروه سنی باروری را تحت تأثیر قرار می‌دهد و با شیوع یک در ۱۰۰ تا ۵۰۰ هزار، به عنوان یک اختلال نادر در نظر گرفته می‌شود. علت و پاتوژنز این بیماری هنوز ناشناخته است. BCS به سبب وجود انعقاد زیاد یک اختلال عروقی است که همراه با افزایش فاکتورهای لخته شدن سرم می‌تواند در دوران بارداری اختلال ایجاد کند^{۱۰، ۱۱}. همچنین، استراحت طولانی مدت در بستر و محدودیت مایعات در دوره پس از زایمان نیز منجر به کم آبی و افزایش فاکتورهای انعقادی می‌شود که باعث تشدید BCS، ترومبوز ورید قشر مغز و ترومبوز سیاهرگی عمقی (DVT)^۱ می‌گردد. در زنانی که قبلاً دچار BCS شده‌اند، بارداری می‌تواند منجر به تشدید این بیماری شود^{۱۷}. هدف از این مطالعه، گزارش یک مورد بارداری موفقیت آمیز به همراه سندرم بودکیاری بود.

Ksheerasagar و همکاران در سال ۲۰۱۹، مطالعه‌ای با عنوان بارداری در سندرم بودکیاری به صورت گزارش یک مورد انجام دادند. خانم ۲۱ ساله گروید ۱ با BCS مزمن و بارداری ۹ هفته‌ای که مدت سه سال پیش به دلیل منوراژی و کم خونی به BCS تشخیص داده شد. بررسی‌های خونی، Pancytopenia را نشان داد و ترومبوفیلی و نیز JAK2 و PNH^۲ او منفی بود و LFT^۳ مختل شده بود. معاینه اولتراسوند، BCS را با انسداد ورید کبدی راست همراه با انسداد ورید کبدی چپ به همراه وریدهای کیسولی، اسپلنومگالی و آسیت نشان داد. آندوسکوپی دستگاه گوارش فوقانی، واریس اولیه مری را نشان داد. تلاش رادیولوژیک برای باز کردن ورید کبدی انجام شد اما ناموفق بود^۹. این بیمار، سه سال بعد باردار شد و سونوگرافی‌های متعدد برای نظارت بر رشد جنین و تشخیص آسیت که نشانه بدتر شدن وضعیت کبد بود، انجام گردید. هیستوپاتولوژی جفت، انفارکتوس شدید را نشان داد. هپارین با وارفارین جایگزین شد و تا ۶ هفته پس از زایمان ادامه یافت. حداقل آسیت در روز دوازدهم پس از عمل مشاهده شد. نوزاد به مدت ۳ هفته به مراقبت NICU نیاز داشت. شیردهی در مادر به خوبی تثبیت شده بود. بیمار قرار بود که در تاریخ بعدی برای باز کردن ورید کبدی اقدام کند. این محققان نتیجه گرفتند که مدیریت بارداری با BCS به عنوان یک چالش بزرگ در نظر گرفته می‌شود. نظارت دقیق، Anticoagulation کافی، نظارت بر رشد جنین و وضعیت کبد می‌تواند منجر به نتایج موفقیت آمیز شود^۹. یافته‌های این محققان از نظر سن

Deep Vein Thrombosis^۱
Paroxysmal Nocturnal Hemoglobinuria^۲
Liver Function Test^۳

Intrauterine Growth Restriction^۴
Transjugular Portosystemic Shunt^۵

3. Mufti AR and Reau N, Liver disease in pregnancy. Clinics in liver disease, 2012. 16(2): p. 247-269.
4. Menon KN, Shah V, and Kamath PS, The Budd–Chiari syndrome. New England Journal of Medicine, 2004. 350(6): p. 578-585.
5. Ren W, et al., Prevalence of Budd-Chiari syndrome during pregnancy or puerperium: a systematic review and meta-analysis. Gastroenterology research and practice, 2015. 2015.
6. Bacq Y and Riely C, Acute fatty liver of pregnancy: the hepatologist's view. The Gastroenterologist, 1993. 1(4): p. 257-264.
7. Carvalho DT, et al., Budd-Chiari syndrome in a 25-year-old woman with Behçet's disease: a case report and review of the literature. Journal of Medical Case Reports, 2011. 5(1): p. 1-4.
8. Plessier A, Rautou P-E, and Valla D-C, Management of hepatic vascular diseases. Journal of hepatology, 2012. 56: p. 25-38.
9. Ksheerasagar S, Monnappa G, and Nagaraj V, Pregnancy in Budd Chiari Syndrome—A Case Report. The Journal of Obstetrics and Gynecology of India, 2019. 69(1): p. 17-19.
10. Rautou P-E, et al., Pregnancy in women with known and treated Budd–Chiari syndrome: maternal and fetal outcomes. Journal of hepatology, 2009. 51(1): p. 47-54.
11. Murad SD, et al., Determinants of survival and the effect of portosystemic shunting in patients with Budd-Chiari syndrome. Hepatology, 2004. 39(2): p. 500-508.
12. Merz WM, et al., Pregnancy in Budd-Chiari syndrome: case report and proposed risk score. Medicine, 2016. 95(22): p. e3817.
13. Eapen C, et al., Favourable medium term outcome following hepatic vein recanalisation and/or transjugular intrahepatic portosystemic shunt for Budd Chiari syndrome. Gut, 2006. 55(6): p. 878-884.
14. Garcia–Pagán JC, et al., TIPS for Budd-Chiari syndrome: long-term results and prognostics factors in 124 patients. Gastroenterology, 2008. 135(3): p. 808-815.
15. Thimme R, EASL innovation award recipient 2022: Prof. Martin Rössle. Journal of Hepatology, 2022. 77(2): p. 287-289.
16. Shukla A, et al., Pregnancy outcomes in women with Budd Chiari Syndrome before onset of symptoms and after treatment. Liver International, 2018. 38(4): p. 754-759.

اقدام به بارداری کردند که تعداد ۱۳ نفر بیمار، ۱۵ بار باردار شدند. زنان بیشتری پس از درمان موفقیت آمیز در مقایسه با دوره قبل از علامت، زایمان زنده داشتند. در زنان با ناباروری اولیه، لقاح و نسبت تولد زنده بیشتر از دوره بدون علامت بود. در کل این محققان دریافتند که ناباروری اولیه شایع است و نتایج بارداری قبل از شروع علائم در زنان مبتلا به BCS ضعیف می‌باشد. همچنین، درمان موثر BCS ممکن است باروری و نتایج بارداری را بهبود بخشد^[۱۶]. نتایج این مطالعه به دلیل بررسی شیوع این بیماری در جمعیت بزرگ نسبت به مطالعه ما مغایرت داشت زیرا در این مطالعه و در گروه بزرگی از بیماران نشان داده شد که بیماران مبتلا به BCS، نرخ بالای ناباروری اولیه و پیامدهای نامطلوب بارداری حتی قبل از شروع علائم BCS داشتند که البته یافته‌هایشان در مورد نتایج بارداری با نتایج توصیف شده توسط Rautou و همکاران (۲۰۰۹)^[۱۰] پس از درمان موفقیت‌آمیز و بررسی در جمعیتی که از نظر قومی متفاوت بودند، همخوانی داشت.

نتیجه گیری

هدف از این پژوهش، گزارش بارداری موفقیت‌آمیز به همراه سندرم بودکیاری به صورت گزارش موردی بود. به دلیل نادر بودن این سندرم به همراه بارداری، بررسی این موضوع در مطالعات آتی از اهمیت زیادی برخوردار خواهد بود. همچنین، متخصصین زنان و داخلی بهتر است که به سندرم بودکیاری بعنوان یکی از علل نادر استمرار تب و آسیت پس از ختم بارداری توجه ویژه ای داشته باشند. مدیریت بارداری به همراه این سندرم یک چالش اساسی است. بنابراین، نظارت دقیق، ضد انعقاد مناسب، نظارت بر رشد جنین و وضعیت کبد به همراه یک تیم مجرب و متخصص می‌تواند به نتایج موفقیت آمیز منجر گردد.

تشکر و قدردانی

بدین وسیله از همکاران محترم در بیمارستان فوق تخصصی صارم و همچنین آکادمی علوم صارم تقدیر و تشکر به عمل می‌آید.

تأییدیه اخلاقی

هویت بیمار کاملاً محرمانه بوده و این پژوهش با دریافت رضایت نامه کتبی از بیمار انجام گرفته است.

تعارض منافع

در این مطالعه تعارض منافع وجود نداشت.

منابع مالی

موردی توسط نویسندگان گزارش نشده است.

منابع

1. Budd G, On diseases of the liver. 1853: Blanchard and Lea.
2. Chiari H, Ueber die selbständige Phlebitis obliterans der Hauptstämme der Venae hepaticae als Todesursache. Beiträge zur Pathologie, 1976. 158(1): p. 31-41.