

Recurrence of Meckel's diverticulum following abdominal pain and intestinal anastomosis: a case report

ARTICLE INFO

Article Type

Case Report

Authors

Amirmasoud Azizpour, MD^{1*}

Javad Amini Mahabadi, Ph.D.^{1,2} 

¹ Sarem Fertility & Infertility Research Center (SAFIR), Sarem Women's Hospital, Iran University of Medical Sciences (IUMS), Tehran, Iran.

² Sarem Cell Research Center (SCRC), Sarem Women's Hospital, Tehran, Iran.

*Corresponding Author

Address: Sarem Women Hospital, Basij Square, Phase 3, Ekbatan Town, Tehran, Iran.

Postal code: 1396956111

Phone: +98 (021) 44670888

Fax: +98 (021) 44670432

amirmasoudazizpour60@gmail.com

Article History

Received: November 26, 2021

Accepted: December 13, 2021

Published: August 06, 2022

ABSTRACT

Introduction: Meckel's diverticulum (MD) is a congenital anomaly that is often detected by chance. When it presents symptomatically, it causes painless gastrointestinal bleeding. Nevertheless, in rare instances, it can cause acute intestinal obstruction, often obscuring the true clinical picture.

Case presentation: The referring patient was a young woman with abdominal pain and vomiting. The initial diagnosis of obstruction led to laparotomy and intestinal anastomosis resection, and the final diagnosis was intestinal obstruction caused by Meckel's diverticulum. The patient underwent surgery and after the first visit, she was discharged from the hospital without any problem.

Conclusion: Although MD is relatively rare in adults, it should be considered in the list of differential diagnosis in patients with intussusception leading to small bowel obstruction, especially in instances when a history of the most common causes of obstruction, including postoperative adhesions and hernias is not remarkable.

Keywords: Meckel's Diverticulum; Hernia; Intestinal Anastomosis; A Case Report.

عود دیورتیکول مکل متعاقب درد شکم و آناستوموز روده: معرفی یک مورد

امیرمسعود عزیزپور^{۱*}، جواد امینی مهابادی^۲ 

^۱ مرکز تحقیقات باروری و ناباروری صارم (SAFIR)، بیمارستان فوق تخصصی صارم، دانشگاه علوم پزشکی ایران، تهران، ایران.
^۲ پژوهشکده سلولی و مولکولی و سلول های بنیادی صارم (SCRC)، بیمارستان فوق تخصصی صارم، تهران، ایران.

چکیده

مقدمه: دیورتیکول مکل (MD) یک ناهنجاری مادرزادی است که اغلب به صورت اتفاقی تشخیص داده می‌شود. هنگامی که به صورت علامتی ظاهر می‌شود، باعث خونریزی گوارشی بدون درد می‌گردد. با این وجود، در موارد نادر، می‌تواند باعث انسداد حاد روده شود که اغلب تصویر بالینی واقعی را پنهان می‌کند.

معرفی مورد: بیمار مراجعه کننده، خانم جوانی با درد شکم و استفراغ بود. تشخیص اولیه انسداد که منجر به لاپاراتومی و رزکشن آناستوموز روده شد و تشخیص نهایی هم انسداد روده ناشی از دیورتیکول مکل بود. بیمار تحت عمل جراحی قرار گرفت و پس از اولین ویزیت بعد ترخیص از بیمارستان هیچ گونه مشکلی نداشت.

نتیجه گیری: اگرچه، MD در بزرگسالان نسبتاً نادر است، اما باید در لیست بیماران مختلف مبتلا به انواژشن منجر به انسداد روده کوچک در نظر گرفته شود، به ویژه در مواردی که علل ایجاد انسداد از جمله چسبندگی‌ها و فتق‌های بعد از عمل، مطرح نمی‌باشد.

کلید واژه‌ها: دیورتیکول مکل؛ هرنی؛ آناستوموز روده، گزارش موردی.

تاریخ دریافت: ۱۴۰۰/۰۹/۰۵

تاریخ پذیرش: ۱۴۰۰/۰۹/۲۲

*نویسنده مسئول: امیر مسعود عزیز پور

مقدمه

انسداد حاد روده همچنان یک اورژانس پزشکی و جراحی است که نیاز به مداخله اورژانسی دارد^[۱]. انسداد حاد روده معمولاً با مجموعه‌ای مبهم از علائم ظاهر می‌شود که اغلب با استفراغ صفاوی/غیر صفاوی، تهوع، بی‌اشتهایی و درد شکمی مشخص می‌شود^[۱]. در حالی که چسبندگی‌ها و تومورهای پس از عمل روده همچنان علل اصلی انسداد حاد روده باقی می‌مانند، عوامل نادرتر مانند دیورتیکول مکل به ندرت می‌توانند عامل باشند و اغلب تصویر بالینی واقعی را پنهان می‌کنند^[۲].

دیورتیکول مکل (MD) مدت‌هاست در تحقیقات پزشکی مورد بحث قرار گرفته است. MD اولین بار توسط فادرسیوس هیلداموس در سال ۱۵۹۸ ذکر شد^[۳]. این عارضه به نام آناتومیست آلمانی یوهان فردریش مکل^[۴] ثبت شد که ویژگی‌های جنینی و پاتولوژیک آن را در مقاله‌ای که در سال ۱۸۰۹ منتشر شد، توصیف کرد^[۵]. MD شایع‌ترین ناهنجاری مادرزادی دستگاه گوارش است که به دلیل محو ناقص قسمت پروگزیمال مجرای امفالومزنتریک^[۶] در هفته هفتم بارداری رخ می‌دهد^[۶]. این ناهنجاری مادرزادی که اغلب با "Rule of Twos" نامیده می‌شود، معمولاً در فاصله ۶۰ سانتی‌متری نزدیک دریچه ایلئوساکال و قبل از ۲ سالگی وجود دارد. این عارضه در مردان دو برابر بیشتر از زنان دیده می‌شود و در ۲ درصد از جمعیت رخ می‌دهد^[۷]. این تنها دیورتیکول واقعی روده کوچک است که شامل تمام لایه‌های دیواره روده کوچک می‌باشد. MD به ویژه در بزرگسالان عمدتاً از نظر بالینی خاموش است. چندین عامل خطر برای ایجاد MD علامت‌دار شناسایی شده است: جنس مرد، سن کمتر از ۵۰ سال، وجود دیورتیکول با طول ۲ سانتی‌متر یا بیشتر یا آنهایی که حاوی مخاط هتروتوپیک هستند^[۸]. هنگامی که دو، سه یا چهار مورد از این معیارها برآورده شدند، نسبت MD علامت دار به ترتیب به ۲۵، ۴۲ و ۷۰ درصد افزایش می‌یابد^[۹]. همچنین، Robijn و همکاران (۲۰۰۶) وجود چسبندگی فیبری به دیواره شکم را به عنوان عامل خطر معرفی^[۱۰].

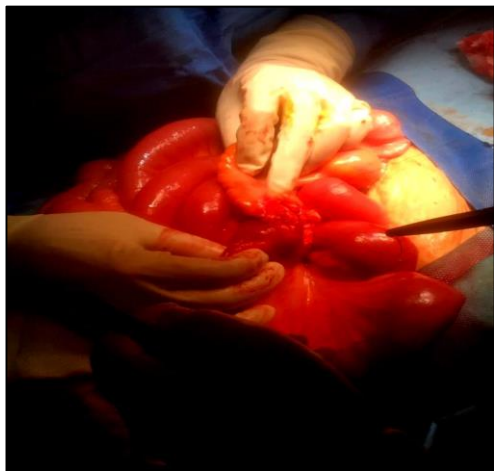
شایع‌ترین تظاهرات بالینی دیورتیکول عارضه‌دار در کودکان، خونریزی و در افراد بالای ۳۰ سال انسداد روده می‌باشد، که در این بین انواژیناسیون^[۱۱] و ولولوس^[۱۲] شایع‌ترین مکانیسم‌های انسداد روده به دلیل این دیورتیکول می‌باشند^[۱۱]. دیورتیکولیت مکل علائمی شبیه به آپاندیسیت حاد دارد^[۱۳]. اگر پاتولوژی آن توجیه کننده علائم بیماری نباشد، در حین جراحی و با بررسی‌های بیشتر در سایر نواحی شکم از جمله MD که تا ۴۰ الی ۶۰ سانتی‌متری دریچه ایلئوسکال صورت می‌گیرد، تشخیص داده می‌شود^[۱۴]. یک روش تشخیص استاندارد طلایی برای MD وجود ندارد. اسکن‌های رادیونوکلئید (TC 99m پرکتنتات) فقط در صورت وجود مخاط هتروتوپیک معده یا وجود خونریزی در دیورتیکول، آن را تشخیص

Intussusception[‡]
Volvulus[‡]

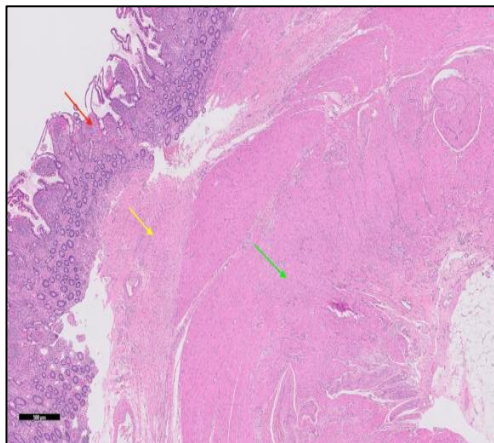
Meckel's Diverticulum[†]
Johann Friedrich Meckel[†]
Omphalomesenteric[†]

مجله تحقیقات پزشکی صارم

C



D



شکل A) تصویر دیورتیکول مکل؛ B) داخل دیورتیکول مکل، چین های مخاطی، دیورتیکول مکل مزانتری و ایلئوم را نشان می دهد؛ C) تصویر دیورتیکول مکل؛ D) بافت شناسی دیورتیکول معکوس مکل در $\times 10$. این تصویر با قدرت بالاتر مخاط روده کوچک (فلش قرمز)، بافت فیبرو همبند زیر مخاطی (فلش زرد) و ماهیچه صاف (فلش سبز) را در پیکربندی معکوس روده طبیعی مطابق با وارونگی نشان می دهد^[۱۶].

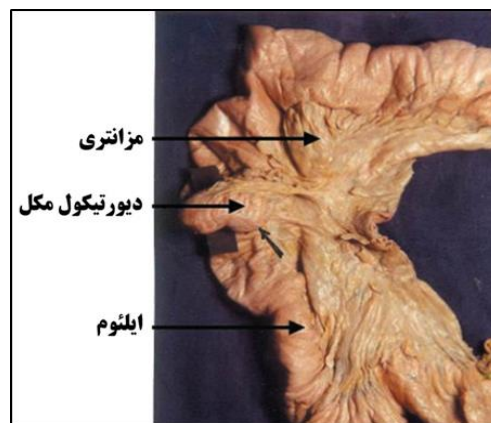
مطالعه سی تی اسپیرال شکم و لگن بدون ماده حاجب در این بیمار نشان داد که کبد بدون اشغال فضای کانونی و دارای تراکم طبیعی بود. پانکراس و طحال با اندازه و تراکم طبیعی دیده شدند و آنورت شکمی با قطر طبیعی مشاهده گردید. هیچ شواهدی از لنفادنوپاتی در ناحیه پارآنورت وجود نداشت و غدد فوق کلیوی طبیعی بودند. کلیه ها از نظر اندازه و ضخامت پارانشیم نرمال و هیچ شواهدی از سنگ، هیدرونفروز و توده دیده نشد. مثانه دارای محتوای بدون لگن بدون ضایعه اشغال کننده فضا بود و هیچ مایع آزاد در شکم و لگن تشخیص داده نشد. روده کوچک گشاد شده بود (حداکثر قطر = ۴۰ میلی متر) بدون اینکه ضایعه فضای واضحی را اشغال کند. انسداد روده کوچک به دلیل چسبندگی وجود داشت و تغییر تورم چربی زیر جلدی با هوا در RT دیواره قدامی شکم مشاهده شد. بیمار تحت

می دهند. آنژیوگرافی نیز فقط هنگام خونریزی، قادر است محل دیورتیکول را مشخص نماید^[۱۵]. ما تجربه خود را با یک مورد انسداد روده مکرر به دلیل MD ارائه کردیم و عوامل مسؤول این وضعیت را مورد بحث قرار دادیم. بنابراین؛ هدف از این تحقیق، معرفی یک مورد عود دیورتیکول مکل متعاقب درد شکم و آناستوموز روده بود.

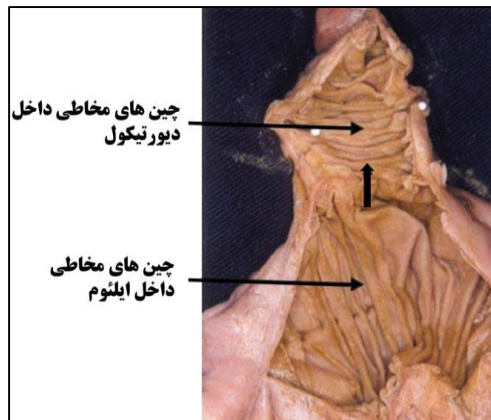
معرفی مورد:

بیمار خانم ۲۷ ساله با درد شدید شکم که از صبح به بیمارستان فوق تخصصی صرم مراجعه کرده بود و با تشخیص فتق جدار شکم جاناندازی و سپس ترخیص گردید. بیمار عصر همان روز با درد مجدد و برجستگی جدار شکم مراجعه نمود، که در سونوگرافی انجام شده انسداد پارشیال گزارش گردید. با شک به هرنی اینکارسره، بیمار کاندید ترمیم هرنی گیر کرده کشاله ران شد. با توجه به معاینه صبح و سونوگرافی، این بیمار در لیست عمل شب قرار گرفت، که پس از انتقال به اتاق عمل و معاینه مجدد، عدم وجود هرنی و انسداد با دیستانسیون شکم دیده شد. شکم در میدلاین باز شد و انسداد کامل در ناحیه ۶۰ سانتیمتری دریچه ایلئوسکال بود که در بررسی، دیورتیکول مکل دیده شد. رزکشن سگمان مسدود و دیورتیکول انجام شد و آناستوموز صورت گرفت (شکل ۱).

A



B



عمل جراحی قرار گرفت و پس از اولین ویزیت بعد ترخیص و برای کشیدن بخیه‌ها هیچ گونه مشکلی نداشت.

بحث:

شیوع دیورتیکول مکل (MD) علامت‌دار از ۴ درصد تا ۱۶ درصد در جمعیت‌های بزرگ متغیر است^[۱۷]. در یک مطالعه گذشته‌نگر با ۱۴۷۶ بیمار از کلینیک Mayo، ۱۶ درصد از تمام بیماران مبتلا به MD علامت‌دار بودند و طول دیورتیکول بیش از ۲ سانتی‌متر با علایم همراه بود^[۱۸]. انسداد روده شایع‌ترین تظاهر در بزرگسالان است که ۴۰ درصد موارد علامت‌دار را تشکیل می‌دهد. شایع‌ترین علت انسداد، انواژیناسیون^۱ است که MD نقطه اصلی آن می‌باشد، و یا یک ولولوس^۲ مکانیکی روده کوچک در اطراف یک نوار فیبری پایدار که MD را به ناف متصل می‌کند. مشخص شده است که انسداد با یک MD بزرگ، بیشتر رخ می‌دهد^[۱۹]. ولولوس همچنین می‌تواند ناقص و عودکننده باشد که منجر به موارد مکرر نیمه انسداد^۳ روده شود. سایر علل انسداد عبارتند از حبس دیورتیکول در فتق مغبنی، چسبندگی التهابی، تنگی دیورتیکول و MD حاوی تومور^[۲۰].

MD در ۲ تا ۴ درصد از جمعیت به دلیل عدم انسداد در مجرای ویتلین^۴ روده ای ایجاد می‌شود. این شایع‌ترین بیماری مادرزادی دستگاه گوارش است؛ با این حال، در جمعیت بالغ نادر می‌باشد. تعیین تشخیص این عارضه قبل از عمل دشوار است، اما روش‌هایی از قبیل توموگرافی کامپیوتری (CT)، تکنسیوم-۹۹ متر و سونوگرافی برای رد علل دیگر و تعیین برخی از عوارض مانند ولولوس و سوراخ شدن مفید هستند. خونریزی، انسداد روده و دیورتیکولیت شایع‌ترین عوارض MD می‌باشند^[۲۱، ۲۲]. اکثر موارد بدون علامت هستند، اما اگر انسداد روده وجود داشته باشد، حاد است و به دلیل چسبندگی در اطراف آن، مواردی مانند توده MD، ولولوس، فتق حبس شده و یک حس درونی^۱ ممکن است رخ دهد^[۲۱]. در مورد بیمار ما، علت چسبندگی انسداد روده بود اما تشخیص اولیه انسداد منجر به لاپاراتومی و رزکشن آناستوموز روده و تشخیص نهایی هم انسداد آن ناشی از MD بود^[۲۳].

سی‌تی معمولاً نمی‌تواند MD را از شکل ظاهری طبیعی روده در بیماران بدون علامت تشخیص دهد. با این حال، MD به عنوان یک ساختار انتهایی بسته شده پر از گاز یا مایع در ارتباط با روده کوچک و پوشیده شده با یک پوشش ضخیم از بافت نرم تقویت کننده ظاهر می‌شود^[۲۴]. عوارض دیورتیکول مکل شامل انتروکولیت^۲، انواژیناسیون (درهم روی روده)^۳، دیورتیکولیتیس (التهاب دیورتیکول) و انسداد روده کوچک هستند که می‌توان با سی‌تی اسکن ارزیابی کرد. سی‌تی آنژیوگرافی ممکن است شریان امفالومزنتریک^۴ پایدار را در برخی از افراد مبتلا به MD که با خونریزی ادامه دار مراجعه می‌کنند، نشان دهد^[۲۵].

نتیجه گیری

دیورتیکول مکل (MD) می‌تواند به عنوان طیف‌های مختلف عوارض، از جمله انسداد روده کوچک، پریتونیت، و کم خونی شدید فقر آهن، که ممکن است در تشخیص قطعی، به ویژه در کودکان، مشکل ایجاد کند، ظاهر شود. برداشتن قطعه‌ای از روده کوچک با آناستوموز اولیه روش‌های جراحی مؤثری هستند و نتایج خوبی را برای بیماران مبتلا به این عارضه نشان می‌دهند. همچنین، MD شایع‌ترین ناهنجاری مادرزادی دستگاه گوارش است که در ۱ تا ۳ درصد بیماران ظاهر می‌شود که حدود ۴ درصد از آن‌ها ممکن است علامت‌دار شوند. هنگامی که بدون علامت است، به طور اتفاقی در طی اکتشاف جراحی یا از طریق تصویربرداری تشخیصی کشف می‌شود. عوارض خونریزی که در اثر التهابی و انسدادی ایجاد می‌شود، ممکن است منجر به مجموعه‌ای از تظاهرات شود. با این وجود، عارضه MD به عنوان علت ایجاد کننده انسداد حاد روده کوچک یک معمای بالینی باقی مانده است که در بیشتر موارد به اشتباه به چسبندگی‌های بعد از عمل و/یا فتق‌های شکمی نسبت داده می‌شود. تشخیص زودهنگام و شاخص بالای سوء ظن برای ارایه بهینه‌ترین درمان ضروری است. اگرچه در بزرگسالان نسبتاً نادر می‌باشد، ولی باید در فهرست تشخیص‌های افتراقی بیماران مبتلا به انواژیشن منجر به انسداد روده ی کوچک در نظر گرفته شود.

تشکر و قدردانی:

بدین وسیله از همکاران محترم در بیمارستان فوق تخصصی صارم تقدیر و تشکر به عمل می‌آید.

تاییدیه اخلاقی:

هویت بیمار کاملاً محرمانه بوده و این پژوهش با دریافت رضایت نامه کتبی از بیمار انجام گرفته است.

تعارض منافع:

نویسندگان هیچ منبع مالی و تضاد منافی نداشتند.

منابع مالی:

این طرح هزینه چندانی نداشت.

Interception^۱
Enterocolitis^۲
Intussusception^۳
Omphalomesenteric^۴

Intussusception^۱
Volvulus^۲
Sub-occlusion^۳
Vitelline Duct (VD)^۴
Technetium-99m^۵

دانشنامه صارم در طب باروری

- 13 Devi, G. K. *et al.* Meckel's diverticulum—Clinical presentation and pitfalls in diagnosis in the pediatric age group in Singapore. *Journal of Indian Association of Pediatric Surgeons* **27**, 340 (2022).
- 14 Lequet, J., Menahem, B., Alves, A., Fohlen, A. & Mulliri, A. Meckel's diverticulum in the adult. *Journal of visceral surgery* **154**, 253-259 (2017).
- 15 Davoodabadi, A., Naghavi, M. & Mianesaz, E. Symptomatic meckel's diverticulum after appendectomy. *KAUMS Journal (FEYZ)* **13**, 327-331 (2010).
- 16 Rhodes, E., Stone, T., Spruill, L. & Hardie, A. D. A case report of inverted Meckel's diverticulum. *Radiology Case Reports* **16**, 1118-1122 (2021).
- 17 Mora-Guzmán, I., Muñoz de Nova, J. L. & Martín-Pérez, E. Meckel's diverticulum in the adult: surgical treatment. *Acta Chirurgica Belgica* **119**, 277-281 (2019).
- 18 Blouhos, K. *et al.* Meckel's diverticulum in adults: surgical concerns. *Frontiers in surgery* **5**, 55 (2018).
- 19 Akbulut, S. & Yagmur, Y. Giant Meckel's diverticulum: An exceptional cause of intestinal obstruction. *World journal of gastrointestinal surgery* **6**, 47-50 (2014).
- 20 Cartanese, C. *et al.* Intestinal obstruction caused by torsed gangrenous Meckel's diverticulum encircling terminal ileum. *World Journal of Gastrointestinal Surgery* **3**, 106-109 (2011).
- 21 Dumper, J. *et al.* Complications of Meckel's diverticula in adults. *Canadian Journal of Surgery* **49**, 353-357 (2006).
- 22 van Malderen, K., Vijayvargiya, P., Camilleri, M., Larson, D. W. & Cima, R. Malignancy and Meckel's diverticulum: A systematic literature review and 14-year experience at a tertiary referral center. *United European gastroenterology journal* **6**, 739-747 (2018).
- 23 Cakmak, G. K. *et al.* Lipoma within inverted Meckel's diverticulum as a cause of recurrent partial intestinal obstruction and hemorrhage: a case report and review of literature. *World Journal of Gastroenterology: WJG* **13**, 1141-1143 (2007).
- 24 Chong, E. H., Kim, D. J., Kim, S., Kim, G. & Kim, W. R. Inverted Meckel's diverticulum: Two case reports and a review of the literature. *World Journal of Gastrointestinal Surgery* **10**, 70-74 (2018).
- 25 Elsayes, K. M., Menias, C. O., Harvin, H. J. & Francis, I. R. Imaging manifestations of Meckel's diverticulum. *American Journal of Roentgenology* **189**, 81-88 (2007).
- 1 Almas, T. *et al.* Meckel's diverticulum causing acute intestinal obstruction: A case report and comprehensive review of the literature. *Annals of Medicine and Surgery* **78**, 103734 (2022).
- 2 Chy, U. K., Sultana, A. & Faruq, M. O. A case of Appendicitis on contrast CT abdomen. *Bangladesh Critical Care Journal* **10**, 78-79 (2022).
- 3 Wong, C. S., Dupley, L., Varia, H. N., Golka, D. & Linn, T. Meckel's diverticulitis: a rare entity of Meckel's diverticulum. *Journal of Surgical Case Reports* **2017** (2017).
- 4 Stone, P. A., Hofeldt, M. J., Lohan, J. A., Kessel, J. W. & Flaherty, S. K. A rare case of massive gastrointestinal hemorrhage caused by Meckel's diverticulum in a 53-year-old man. *The West Virginia medical journal* **101**, 64-66 (2005).
- 5 Yorganci, K., Ozdemir, A., Hamaloglu, E. & Sokmener, C. Perforation of acute calculous Meckel's diverticulitis: a rare cause of acute abdomen in elderly. *Acta Chirurgica Belgica* **100**, 226-227 (2000).
- 6 Keese, D., Rolle, U., Gfroerer, S. & Fiegel, H. Symptomatic Meckel's diverticulum in pediatric patients—case reports and systematic review of the literature. *Frontiers in pediatrics* **7**, 267 (2019).
- 7 Uppal, K., Shane Tubbs, R., Matusz, P., Shaffer, K. & Loukas, M. Meckel's diverticulum: a review. *Clinical anatomy* **24**, 416-422 (2011).
- 8 Zani, A., Eaton, S., Rees, C. M. & Pierro, A. Incidentally detected Meckel diverticulum: to resect or not to resect? *Annals of surgery* **247**, 276-281 (2008).
- 9 Thirunavukarasu, P. *et al.* Meckel's diverticulum—a high-risk region for malignancy in the ileum: insights from a population-based epidemiological study and implications in surgical management. *Annals of surgery* **253**, 223 (2011).
- 10 Robijn, J., Sebrechts, E. & Miserez, M. Management of incidentally found Meckel's diverticulum a new approach: resection based on a Risk Score. *Acta Chirurgica Belgica* **106**, 467-470 (2006).
- 11 Fu, T. *et al.* The clinical manifestation variety and management choice of Meckel's diverticulum with complication: a Single center experience. *Gastroenterology Research and Practice* **202**, (2021) 1
- 12 Vaabengaard, S. *et al.* Complicated Meckel's diverticulum in children: clinical presentation, diagnostic work-out, surgical approach and postoperative complications. *Cureus* **12** (2020).