

## The role of lorazepam drug in uterus and sex hormones of adult female Balb/C mice

### ARTICLE INFO

#### Article Type

Original article

#### Authors

Zahra Karami<sup>1</sup> , PhD

Parvin Torabzadeh<sup>2\*</sup> , PhD

<sup>1</sup> Ph.D. Student of developmental biology, Department of Biology, Karaj Branch, Islamic Azad University, Karaj, Iran.

<sup>2</sup> Ph.D. Assistant Professor, Department of Biology, Karaj Branch, Islamic Azad University, Karaj, Iran.

#### \*Corresponding Author

Address: Ph.D. Assistant Professor, Department of Biology, Karaj Branch, Islamic Azad University, Karaj, Iran.

Phone: +98 02634484686

Mobile: +98 9123330734

[p.torabzadeh@gmail.com](mailto:p.torabzadeh@gmail.com)

#### Article History

Received: June 05, 2021

Accepted: June 21, 2021

Published: December 16, 2021

### ABSTRACT

**Introduction:** Lorazepam or Ativan is one of the drugs used for depression and anxiety treatment, especially in young people worldwide. Regarding the use of this drug in women, the present study was performed to investigate the role of lorazepam on the uterus and sex hormones of adult female Balb/C mice.

**Material and methods:** Lorazepam was injected intraperitoneal (IP) in 75 female mice at a fixed dose of 2 mg/kg body weight. The effect of this drug was studied for three groups along with two groups of control and sham and also in three different time intervals (5, 10, and 15 days). Estradiol and progesterone sex hormones were evaluated by ELFA (Enzyme Linked Fluorescence Assay) and the uterus of mice was described by eosin and hematoxylin staining. Data were analyzed by SPSS software version 22 with Duncan test and ANOVA method and P-value of 0.05 was considered.

**Results:** The results of this study showed that there was a statistically significant decrease in the weight of animals, number of open secretory glands, and progesterone compared to the control and sham groups after increasing the duration of drug injection. However, there was a significant decrease in factors such as closed secretory glands and estradiol. The thickness of uterine layers increased after drug injection but this increase was not significant.

**Conclusion:** The use of lorazepam for a long period has a damaging effect on the reproductive system of female mice. It is recommended the use of lorazepam, especially in young girls, should be done under the supervision of a physician and with full awareness.

**Keywords:** Lorazepam, Uterus, Estradiol, Progesterone, Mouse.

معناداری دیده شد. ضخامت لایه‌های رحمی پس از تزریق دارو افزایش یافت ولی این افزایش معنادار نبود.

**نتیجه‌گیری:** استفاده از داروی لورازپام در مدت زمان طولانی اثر تخریبی بر روی سیستم تولید مثل موش ماده داشته و استفاده از آن خصوصاً در دختران جوان باید تحت نظارت پزشک و آگاهانه صورت گیرد.

**کلیدواژه‌ها:** لورازپام؛ رحم؛ استرادیول؛ پروژسترون؛ موش.

تاریخ دریافت: ۱۴۰۰/۰۳/۱۵

تاریخ پذیرش: ۱۴۰۰/۰۳/۳۱

\*نویسنده مسئول: پروین تراب زاده

#### مقدمه

افسردگی یکی از شایع‌ترین اختلالات روان پزشکی است که ۱۰ الی ۲۵ درصد از زنان و ۵ الی ۱۲ درصد از مردان در طول عمر به آن دچار می‌شوند<sup>[۱]</sup>. عدم درمان این اختلال، آسیب‌های روانی و عوارض اجتماعی و اقتصادی بسیاری برای بیماران ایجاد می‌کند<sup>[۲]</sup>. عوامل خطر ساز مانند افسردگی و اضطراب با کاهش میزان باروری و عوارض دوران بارداری در ارتباط هستند. مصرف داروهای روانپزشکی به همراه مشکلات روحی روانی و با تأثیر بر محور هیپوتالاموسی-هیپوفیزی-گنادی<sup>[۳]</sup> می‌توانند بر عملکرد جنسی تأثیر بگذارند<sup>[۴]</sup>.

لورازپام یکی از داروهایی است که در درمان افسردگی و اضطراب خصوصاً در جوانان مصرف جهانی دارد. در حقیقت، لورازپام سبب مهار بازجذب سروتونین می‌شود و جزء پرمصرف‌ترین داروها بوده و به طور وسیعی به عنوان یک داروی ضد افسردگی و آرام‌بخش تجویز می‌گردد<sup>[۴]</sup>. همچنین، این دارو در درمان بی‌خوابی، شل کننده عضلانی، اضطراب، صرع، ترک مشروبات الکلی و خواب پریشی کاربرد دارند<sup>[۵]</sup>. عوارض آن شامل، خواب آلودگی، گیجی، سردرد، تهوع و استفراغ، بیبوست، تاری دید، تغییر در میل جنسی، ریفلاکس و تغییر در اشتها، فراموشی و عدم آگاهی به مکان و زمان، لرزش، اختلال در تکلم و اسپاسم عضلانی می‌باشد<sup>[۶]</sup>. لورازپام با فرمول ساختاری C<sub>15</sub>H<sub>10</sub>Cl<sub>2</sub>N<sub>2</sub>O<sub>2</sub> اولین بار در سال ۱۹۳۳ ساخته شد و در سال ۱۹۶۵ برای درمان صرع مورد استفاده قرار گرفت<sup>[۷]</sup>. لورازپام به گروهی از داروها به نام بنزودیازپین‌ها<sup>[۸]</sup> تعلق دارد که بسته به سرعت اثر و نیمه عمر به انواع کوتاه اثر (مانند میدازولام<sup>[۹]</sup> و تریازولام<sup>[۱۰]</sup>) متوسط اثر مانند

## نقش داروی لورازپام بر رحم و هورمون‌های جنسی موش ماده ی بالغ نژاد Balb/C

زهرا کرمی<sup>۱</sup>، پروین تراب زاده<sup>۲\*</sup>

<sup>۱</sup> دانشجوی دکتری زیست شناسی تکوین، مرکز زیست شناسی دانشگاه آزاد اسلامی واحد کرج، کرج- ایران.

<sup>۲</sup> دکترای تخصصی، استادیار گروه زیست شناسی (تکوین جانوری)، دانشگاه آزاد اسلامی واحد کرج، کرج- ایران.

#### چکیده

**مقدمه:** لورازپام (Lorazepam) با نام تجاری Ativan یکی از داروهای است که در درمان افسردگی و اضطراب خصوصاً در جوانان مصرف جهانی دارد. با توجه به مصرف این دارو در زنان، مطالعه حاضر با هدف بررسی نقش داروی لورازپام بر رحم و هورمون‌های جنسی موش‌های ماده بالغ نژاد Balb/C انجام شد.

**مواد و روش‌ها:** در این مطالعه، داروی لورازپام به صورت درون صفاقی بر روی تعداد ۷۵ سر موش ماده با انتخاب دوز ثابت ۲ میلی گرم بر کیلوگرم وزن بدن تزریق شد. اثر این دارو برای سه گروه به همراه دو گروه کنترل و شم و نیز در سه زمان مختلف (۵، ۱۰ و ۱۵ روز) مورد بررسی قرار گرفت. هورمون‌های جنسی استرادیول و پروژسترون به روش (ELFA) (Enzyme Linked Fluorescence Assay) و رحم موش‌های تشریح شده با رنگ آمیزی انوزین و هماتوکسیلین مورد ارزیابی قرار گرفتند. داده‌ها با نرم افزار SPSS نسخه ۲۲، تست دانکن و نیز روش ANOVA با سطح معناداری کمتر از ۰،۰۵ سنجیده شدند.

**یافته‌ها:** نتایج این مطالعه نشان داد که در وزن حیوانات، تعداد غدد ترشحی باز و هورمون پروژسترون کاهش معناداری از نظر آماری نسبت به گروه کنترل و شم پس از افزایش مدت زمان تزریق دارو مشاهده گردید. اما، در فاکتورهایی از قبیل غدد ترشحی بسته و هورمون استرادیول کاهش

Midazolam<sup>۹</sup>  
Triazolam<sup>۱۰</sup>

Hypothalamic-Pituitary-Gonadal Axis (HPG axis)<sup>۸</sup>  
Lorazepam (Ativan)<sup>۴</sup>  
Benzodiazepines<sup>۱۰</sup>

مجله تحقیقات پزشکی صرام

## مواد و روش‌ها

### تهیه داروی مورد تزریق

جهت بررسی، ابتدا قرص لورازپام ۲ میلی گرم تهیه شد و سپس مقدار ۰,۰۵ میلی گرم از پودر این قرص با ۰,۱ سی سی آب مقطر توسط شیکر حل و رقیق گردید. محلول مورد نظر برای تزریق آماده و به هر موش ۲۵ گرمی تزریق شد.

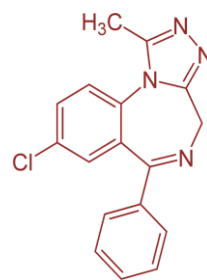
### حیوانات و گروه بندی

در این تحقیق، موش‌های آزمایشگاهی نژاد Balb/C ماده از مؤسسه سرم و واکسن سازی رازی حصارک خریداری و در اتاق پرورش حیوانات دانشگاه کرج تحت شرایط کنترل شده از نظر نور، دما و رطوبت نگهداری شدند. با استفاده از تایمر اتوماتیک برقی، پریرود نوری ۱۲ ساعت روشنایی و ۱۲ ساعت تاریکی برقرار شد. دمای اتاق در  $22 \pm 2$  درجه سانتی‌گراد و رطوبت اتاق نیز با دستگاه بخور در حد طبیعی (۵۰-۴۰ درصد) تنظیم گردید. قفس‌های نگهداری حیوانات به طور هفتگی تمیز، شسته و استریل شدند و در کف آن تراشه‌های ظریف چوب ریخته شد. همچنین، شیشه‌های آب آنها نیز روزانه کنترل و تمیز می‌شدند. تغذیه این حیوانات با استفاده از پلیت‌های آماده صورت گرفت. در طی انجام این پژوهش، برای اطمینان از بالغ بودن موش‌ها، از موش‌های ماده ۱۰ هفته‌ای با وزن ۲۴ تا ۲۶ گرم استفاده گردید. نمونه‌های جامعه آماری شامل پنج گروه بود. گروه ۱ (کنترل)، شامل ۱۵ سر حیوان بود که در طی آزمایش، هیچ گونه حلال یا دارویی دریافت نکردند؛ گروه ۲ (شم)؛ تعداد ۱۵ سر حیوان که در طی بازه زمانی ۱۵ روز، تزریق آب مقطر دریافت نمودند؛ گروه ۳ (تجربی ۱)، دربرگیرنده ۱۵ سر حیوان بود که در مدت زمان ۵ روز بدون استراحت، به آنها مقدار ۲ میلی گرم بر کیلوگرم لورازپام تجویز شد؛ گروه ۴ (تجربی ۲)، شامل ۱۵ سر حیوان بود که در مدت زمان ۱۰ روز بدون استراحت، ۲ میلی گرم بر کیلوگرم لورازپام دریافت کردند و گروه ۵ (تجربی ۳)، شامل ۱۵ سر حیوان بود که در بازه زمانی ۱۵ روز بدون استراحت، ۲ میلی گرم بر کیلوگرم لورازپام دریافت نمودند.

## روش کار

در طول انجام آزمایش‌ها، تزریق به روش درون صفاقی<sup>۷</sup> به صورت دوره‌ای در هر دو سمت بدن (یک روز سمت راست و روز بعد سمت چپ) صورت گرفت و با رعایت موازین اخلاقی انجام شد. بعد از انجام تزریقات و مدت زمان لازم در هر گروه (۵، ۱۰ و ۱۵ روز)، موش‌ها با کلروفورم<sup>۸</sup> بیهوش شده و با وارد کردن سرنگ انسولین به ناحیه قفسه سینه و قلب، خون‌گیری

آلپرازولام<sup>۶</sup>، کلونازپام<sup>۷</sup>، تمازپام<sup>۸</sup> و لورازپام و طولانی اثر مانند ديازپام<sup>۹</sup>؛ فلورازپام<sup>۱۰</sup> و کلردیازپوکساید<sup>۱۱</sup> تقسیم می‌شوند (شکل ۱)<sup>۸،۹</sup>. Faghani و همکاران در سال ۱۳۸۱ با بررسی اثرات تراژونیک<sup>۱۲</sup> لورازپام در مورفوژنز و ارگانوژنز کام سخت جنین موش به این نتیجه رسیدند که لورازپام در نیمه دوم زندگی جنین موجب تسریع در سنتز پروتئین می‌شود و اثر آن روی جنین کاملاً تراژونیک و غیرقابل برگشت می‌باشد<sup>۹</sup>. Jankovic و همکاران در سال ۲۰۰۶ با بررسی اثرات بازدارنده لورازپام بر تحرک خودبخودی مجرای اوویدکت<sup>۱۳</sup> که یک عامل مهم در بارداری است با گرفتن بخش‌های لوله فالوپ ۳۴ بیمار که تحت درمان با لورازپام بودند، بیان داشتند که مصرف داروهای ضد صرع دپولاریزاسیون را افزایش می‌دهد و باعث انقباض خودبخودی می‌شود و فعالیت انقباضی را در مرحله تخمک گذاری افزایش می‌دهد. این انقباضات به وسیله نورآدرنالین<sup>۱۴</sup> منع شده و اثرات داروهای ضد صرع بر تحرک لوله فالوپ عملاً ناشناخته باقی مانده است<sup>۱۰-۱۱</sup>. Kanto در سال ۱۹۸۰ با بررسی اثر لورازپام در دوزهای ۲ و ۲,۵ میلی گرم به ترتیب در زایمان طبیعی و سزارین به این نتیجه رسیدند که لورازپام یک عامل ضد اضطراب مفید در طول زایمان طبیعی و به عنوان یک داروی آرام‌بخش در شب قبل از سزارین می‌باشد<sup>۱۱</sup>. Lin و همکارانش در سال ۲۰۰۸ بیان داشتند که استفاده همزمان لورازپام و سیبوترامین<sup>۱۵</sup> که به عنوان داروی ضد چاقی استفاده می‌شود، می‌تواند باعث کاهش شدید قند خون در بیماران شود<sup>۱۲</sup>. با شناخت اثرات مفید و مضر این دارو می‌توان از مصرف غیر اصولی لورازپام جلوگیری کرد و افراد جامعه را نسبت به این دارو که از خانواده داروهای افسردگی و آرام‌بخش و ضد اضطراب است، آگاه کرد تا به عوارض مصرف بیش از حد این دارو دچار نشده و فقط از دوز و مقدار تایید شده توسط پزشک معالج خود استفاده نمایند. بنابراین، هدف اصلی این پژوهش بررسی اثرات لورازپام بر بافت رحم و بررسی اثر این دارو بر هورمون های جنسی زنانه شامل استروژن و پروژسترون در موش ماده بالغ نژاد Balb/C است.



جدول ۱. ساختار مولکولی لورازپام (۱۱)

Oviduct<sup>۱۳</sup>  
Noradrenaline<sup>۱۴</sup>  
Sibutramine<sup>۱۵</sup>  
Sham<sup>۱۶</sup>  
Intraperitoneal (IP)<sup>۱۷</sup>  
Chloroform<sup>۱۸</sup>

Alprazolam<sup>۱</sup>  
Clonazepam<sup>۷</sup>  
Temazepam<sup>۸</sup>  
Diazepam<sup>۹</sup>  
Flurazepam<sup>۱۰</sup>  
Chlordiazepoxide<sup>۱۱</sup>  
Teratogenicity<sup>۱۲</sup>

مجله تحقیقات پزشکی صرام

رحمی وجود ندارد ( $P>0.05$ ). اطراف فضای لومن از سلول‌های اپی‌تلیوم پوشیده شده بود و همچنین بیشترین تعداد غدد ترش‌چی باز در این دوز قابل مشاهده بود (شکل ۳C). در بررسی‌های میکروسکوپی بافت رحم با دوز تزریقی ۲ میلی‌گرم بر کیلوگرم در ۱۰ روز مشاهده گردید که ضخامت لایه اندومتر، پری‌متریوم و میومتر، افزایش یافته که البته هیچ یک معنادار نبود ( $P>0.05$ ). همچنین، اندومتر و سلول‌های اپی‌تلیوم نیز در حال تخریب شدن بودند و از میزان تعداد غدد ترش‌چی باز کاسته شده بود (شکل ۳D). همچنین، شکل E و F مشخص شد که با بررسی‌های میکروسکوپی بافت رحم و نیز با دوز تزریقی ۲ میلی‌گرم بر کیلوگرم لورازپام در ۱۵ روز، ضخامت لایه اندومتر، پری‌متریوم و میومتر، افزایش یافت ولی این افزایش معنادار نبود ( $P>0.05$ ). همچنین، اندومتر و سلول‌های اپی‌تلیوم نیز در حال تخریب شدن بودند و از میزان تعداد غدد ترش‌چی باز کاسته شده بود (شکل E و F). در اندازه‌گیری ضخامت لایه اندومتر، میکرومتر، افزایش قطر اندومتر در هر سه گروه تزریقی با دوز ثابت ۲ میلی‌گرم بر کیلوگرم لورازپام در ۵، ۱۰ و ۱۵ روز در مقایسه با گروه کنترل و شم کاملاً مشهود بود؛ اما این افزایش قطر معنادار نبود ( $P>0.05$ ). ضخامت لایه اندومتر، پری‌متریوم و سوم تجربی نسبت به گروه اول تجربی بیشتر بود ولی باز هم این افزایش ضخامت از نظر آماری معنادار دیده نشد ( $P>0.05$ ). با اندازه‌گیری ضخامت لایه میومتر، میکرومتر، افزایش قطر این لایه در هر سه گروه تجربی در مقایسه با گروه کنترل و شم کاملاً مشهود بود که البته هیچ یک معنادار نبودند ( $P>0.05$ ). ضمناً، ضخامت لایه میومتر، پری‌متریوم و سوم تجربی نسبت به گروه اول تجربی بیشتر بود ولی معنادار دیده نشد ( $P>0.05$ ). در این مطالعه نیز مشخص شد که با اندازه‌گیری ضخامت لایه پری‌متریوم با میکرومتر در مقایسه با گروه کنترل و شم، افزایش ضخامت این لایه کاملاً مشهود بود؛ اما، این افزایش معنادار نبود ( $P>0.05$ ) و ضخامت آن در گروه دوم و سوم تجربی نسبت به گروه اول تجربی بیشتر بود که البته این افزایش از لحاظ آماری معنی‌دار در نظر گرفته نشد ( $P>0.05$ ) (نمودار ۱B). در اندازه‌گیری قطر کلی رحم با میکرومتر مشخص شد که قطر رحم در سه گروه تجربی نسبت به گروه کنترل و شم افزایش یافته اما این افزایش معنادار نبود ( $P>0.05$ ) و ضخامت لایه رحم در گروه دوم و سوم تجربی نسبت به گروه اول بیشتر بود که این افزایش معنی‌دار نبود ( $P>0.05$ ) (نمودار ۱). با شمارش تعداد غدد ترش‌چی باز رحمی، معلوم گردید که با افزایش دوز تزریقی داروی لورازپام، تعداد غدد باز رحمی نسبت به گروه کنترل و شم کاهش معناداری ( $P<0.001$ ) داشت و تعداد غدد باز رحمی در گروه سوم تجربی نسبت به گروه اول و دوم تجربی کاهش معنی‌داری پیدا کرد ( $P>0.05$ ) (نمودار ۱C). با شمارش تعداد غدد بسته رحمی، معلوم گردید که با افزایش روزهای تزریقی داروی لورازپام، تعداد غدد ترش‌چی بسته رحمی نسبت به گروه کنترل و شم افزایش معنادار یافته است ( $P<0.05$ ) و در گروه دوم و سوم تجربی نسبت به گروه اول تجربی این افزایش معنی‌دار کاملاً مشهود بود ( $P<0.05$ )

انجام گردید و چون موش‌ها در بیهوشی کامل بودند، دردی را احساس نکردند. پس از تهیه سرم خون، هورمون‌های جنسی استرادیول و پروژسترون به روش ELFA مُورد سنجش قرار گرفتند. برای این کار از دستگاه مینی‌ویداس<sup>۱۹</sup> استفاده شد. بعد از خون‌گیری، رحم موش‌های تشریح شده، به دقت خارج گشته و پس از شست و شو در محلول سرم فیزیولوژی، نمونه‌ها در فرمالدئید ۱۰ درصد جهت ثبوت قرار گرفتند. پس از ثبوت کامل نمونه‌ها، مراحل آب‌گیری، شفاف‌سازی، آغشتگی و برش‌گیری توسط میکروتوم صورت گرفت. سپس، نمونه‌ها توسط رنگ اتوزین و هماتوکسیلین<sup>۲۰</sup> مُورد رنگ‌آمیزی قرار گرفتند و لام‌ها جهت مطالعه آماده شد. طی بررسی‌های ماکروسکوپی و میکروسکوپی تغییراتی در رحم و بافت رحمی موش‌های تجربی مشاهده شد.

## آنالیز آماری

پس از انجام اندازه‌گیری‌های لازم و ثبت اطلاعات، داده‌های بدست آمده از تمامی مراحل آزمایشات با نرم‌افزار آماری SPSS نسخه ۲۲، توسط تست آماری ANOVA و سپس آزمون تعقیبی دانکن<sup>۲۱</sup> با شرط معنی‌داری  $P<0.05$ ، مورد بررسی قرار گرفتند.

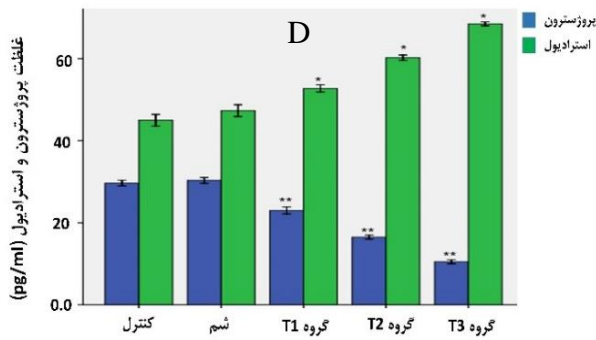
## نتایج

در بررسی‌های صورت گرفته در مورد اختلاف وزن در قبل از اولین و بعد از آخرین تزریق، مشخص شد که وزن موش‌ها در هر سه گروه تجربی با دوز تزریقی ۲ میلی‌گرم بر کیلوگرم وزن بدن نسبت به گروه کنترل و شم از نظر آماری کاهش معنی‌دار پیدا کرد ( $P<0.05$ )؛ اما، وزن موش‌ها در هر سه گروه تجربی نسبت به هم کاهش معنی‌داری نداشت ( $P>0.05$ ) (نمودار ۱A). در بررسی‌های ماکروسکوپی، قطر رحم نسبت به گروه کنترل و شم افزایش یافته بود که این نتایج با اندازه‌گیری‌های میکروسکوپی نیز مقایسه و تأیید گردید ( $P<0.05$ ). نتایج تحلیل آماری نیز نشان داد که قطر رحم در هر یک از گروه‌های تجربی نسبت به گروه کنترل و شم افزایش را نشان داد که با توجه به نمودار آماری با افزایش مدت زمان تزریق دارو، افزایش قطر رحمی و کاهش طول رحم مشاهده شد ( $P<0.05$ ) (شکل ۲). با مطالعه برش‌گیری‌های انجام گرفته بر روی رحم موش‌های کنترل، شم و گروه‌های تجربی با دوز تزریقی ثابت ۲ میلی‌گرم بر کیلوگرم در زمان‌های متفاوت و با مطالعات میکروسکوپی مشخص شد که به تدریج با افزایش مدت زمان تزریق داروی لورازپام، ضخامت رحم و لایه‌های رحمی (اندومتر، پری‌متریوم<sup>۲۲</sup> و میومتر<sup>۲۳</sup>) افزایش یافتند و ضخامت لایه‌های رحمی در گروه تجربی دوم سوم نسبت به گروه اول بیشتر شد و نیز تغییرات واضحی در فضای لومن نسبت به گروه کنترل و شم مشاهده گردید (شکل A و B). در بررسی‌های میکروسکوپی بافت رحم با دوز تزریقی مورد نظر در ۵ روز مشاهده گردید که افزایش معنی‌داری از نظر ضخامت لایه‌های

Endometrium<sup>۲۳</sup>  
Myometrium<sup>۲۴</sup>  
Perimetrium<sup>۲۵</sup>

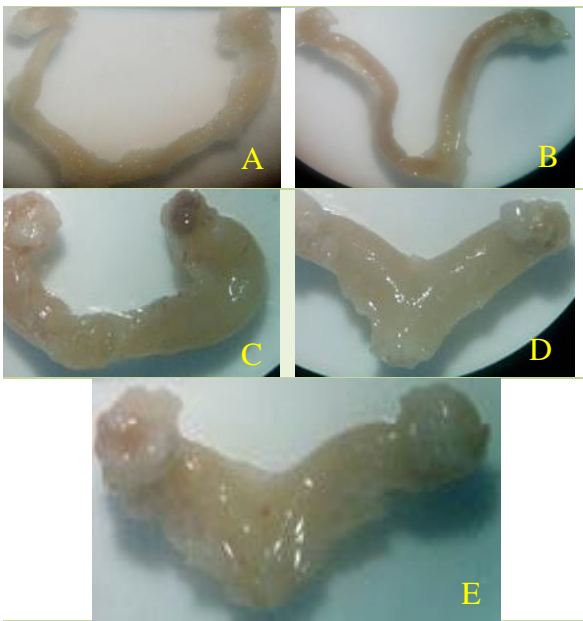
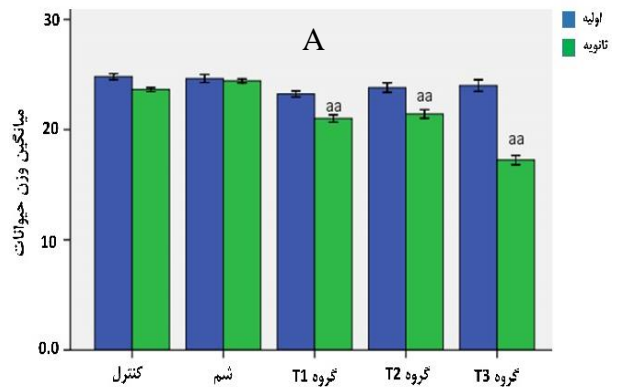
Enzyme Linked Fluorescence Assay (ELFA)<sup>۱۹</sup>  
mini VIDAS (bioMérieux, UK)<sup>۲۰</sup>  
Hematoxylin and Eosin (H&E)<sup>۲۱</sup>  
Duncan's Post Hoc Test<sup>۲۲</sup>

مجله تحقیقات پزشکی صرام

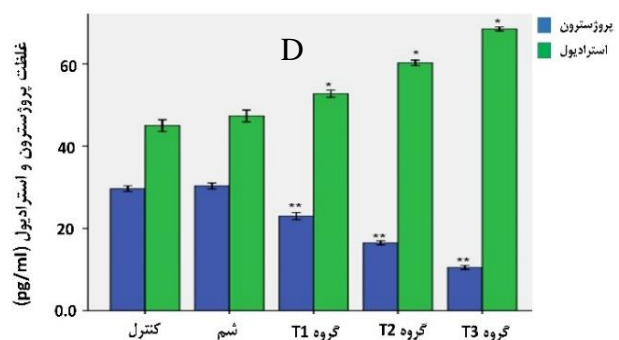
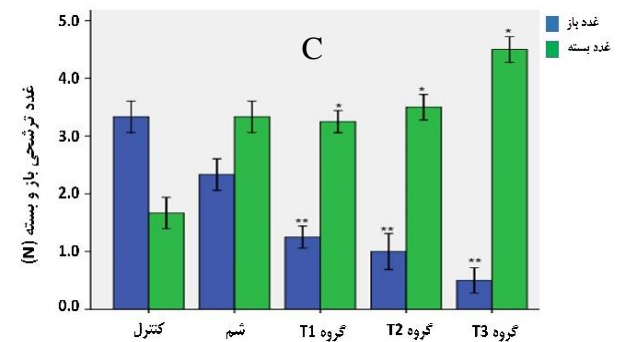
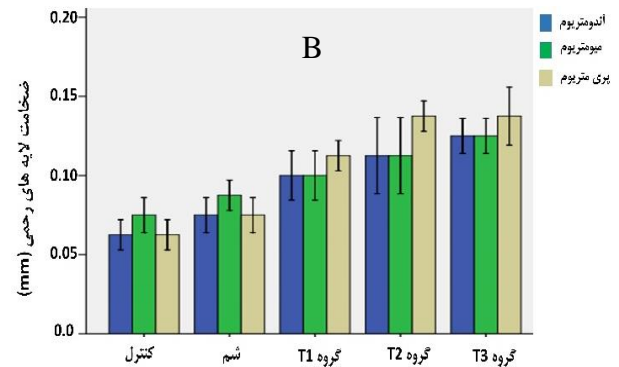


نمودار ۱. مقایسه بین وزن بدن (A)، ضخامت لایه های رحمی (B)، تعداد غدد ترشحاتی باز و بسته (C) و غلظت پروژسترون و استرادیول سرم (D) با دوز ثابت لورازپام در گروه‌ها و زمان‌های مختلف در موش‌های ماده بالغ Balb/C. گروه T1: دوز ۲ میلی‌گرم بر کیلوگرم وزن بدن در بازه زمانی ۵ روز تزریق؛ گروه T2: دوز ۲ میلی‌گرم بر کیلوگرم وزن بدن در بازه زمانی ۱۰ روز تزریق؛ گروه T3: دوز ۲ میلی‌گرم بر کیلوگرم وزن بدن در بازه زمانی ۱۵ روز تزریق.  
\*\*P<0.001, \*P<0.05, aaP<0.05

(نمودار ۱C). در بررسی‌های آماری تغییرات هورمون پروژسترون، در هر سه گروه تجربی با دوز تزریقی ۲ میلی‌گرم بر کیلوگرم وزن بدن شاهد کاهش معناداری در میزان دوز نسبت به گروه کنترل و شم بودیم و در گروه دوم و سوم تجربی این کاهش معنادار در مقایسه با گروه اول تجربی مشهود بود ( $P<0.001$ ) (نمودار ۱D). در بررسی‌های آماری نشان داده شد که تغییرات هورمون استرادیول در گروه اول، دوم و سوم تجربی افزایش معناداری از نظر آماری در سطح این هورمون نسبت به گروه کنترل و شم در زمان دیده شد ( $P<0.05$ ) (نمودار ۱D).



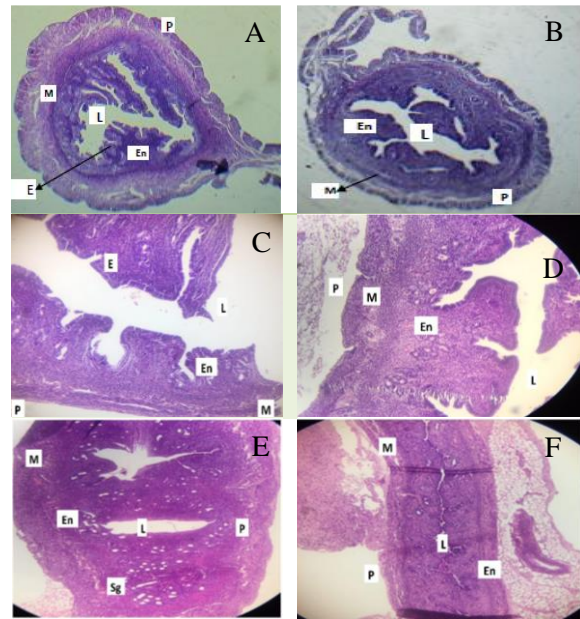
شکل ۲. تصویر استریومیکروسکوپ از رحم دو شاخه موش‌های ماده بالغ نژاد Balb/C در گروه‌های کنترل (A)، شم (B)، گروه T1 با دوز ثابت ۲ میلی‌گرم بر کیلوگرم وزن بدن داروی لورازپام در ۵ روز تزریق (C)، گروه T2 با دوز ثابت ۲ میلی‌گرم بر کیلوگرم وزن بدن داروی لورازپام در ۱۰ روز تزریق (D) و گروه T3 با دوز ثابت ۲ میلی‌گرم بر کیلوگرم وزن بدن داروی لورازپام در ۱۵ روز تزریق (E) (با بزرگنمایی ۱۱,۵×).



تضعیف می‌کند. همچنین، سبب خواب آلودگی و شل شدن عضلات و کاهش اضطراب و کاهش وزن می‌شود.<sup>[۱۴]</sup>

جوهری و همکاران در سال ۱۳۹۲ با بررسی داروی اولانزاپین<sup>۸</sup> بر محور هیپوفیز-گناد و اسپرماتوژنز در موش‌های صحرانی نر بالغ به این نتیجه رسیدند که افزایش معناداری در وزن بدن در گروه حداکثر دریافت کننده دارو وجود داشت که با این پژوهش در تناقض بود. علت این مغایرت این بود که این دارو میزان تولید Y نوروپتید را در هسته قوسی هیپوتالاموس افزایش می‌دهد و موجب افزایش وزن می‌شود. علاوه بر این، نتایج سنجش هورمونی نشان داد که در گروه‌های تجربی نسبت به گروه کنترل تغییر معناداری نداشت، در حالی که افزایش معناداری در غلظت پرولاکتین و کاهش معناداری در غلظت‌های LH، FSH و تستوسترون در گروه‌های دریافت کننده اولانزاپین دیده شد.<sup>[۱۵]</sup> در پژوهش حاضر، تزریق داروی لورازپام در هر سه گروه تجربی (۵، ۱۰ و ۱۵ روز تزریق) سبب کاهش معنادار وزن گردید و وزن این حیوانات در هر سه گروه تجربی نسبت به هم کاهش معنی داری نداشت؛ به طوری که در طول تزریق، ما شاهد شل شدن مدفوع در موش‌ها بودیم و حالت آرامش و سکونی که در موش‌ها ایجاد شده بود به سبب تزریق لورازپام بود و این دارو باعث شد تا حالت استراحت و خواب آلودگی در موش‌های گروه تجربی ایجاد شود و آن‌ها زمان کمتری را مشغول صرف و کسب غذا باشند که این امر با نتایج Chesley و همکاران<sup>[۱۴]</sup> شایسته تطبیقت داشت.

زمانی که فولیکول‌ها بالغ می‌شوند، مقدار زیادی استرادیول ترشح می‌کنند. استروژن شروع به تشکیل یک لایه جدید در اندومتر رحم می‌کند. استروژن نیز باعث تحریک کریپت‌ها در سرویکس<sup>۹</sup> رحم می‌شود تا موکوس بارور سرویکس را تولید کنند.<sup>[۱۶]</sup> استروژن و پروژسترون در سلول‌های اندومتر رحمی برای افزایش استحکام و عدم ریزش رحم و حفظ جنین مورد استفاده قرار می‌گیرند.<sup>[۱۷، ۱۸]</sup> از آنجایی که استروژن (استرادیول) به عنوان مهمترین عامل القای تکثیر سلولی و بازسازی اندومتر به حساب می‌آید و نیز در مطالعه حاضر شاهد افزایش استروژن در هر سه گروه تزریقی بودیم، بنابراین اندازه ضخامت لایه‌های رحم نیز در هر سه گروه تزریقی وابسته به هورمون استرادیول بود که البته افزایش این لایه‌ها در این پژوهش معنادار نبود. مرحله ترشچی، از فعالیت پروژسترون ترشح شده توسط جسم زرد پس از مرحله تخمک‌گذاری آغاز می‌شود.<sup>[۱۹]</sup> پروژسترون با تأثیر بر غدد ترشچی رحمی که تا به این لحظه به وسیله فعالیت استروژن ایجاد شده‌اند، آن‌ها را تحریک می‌نماید. در این مرحله، سلول‌های اپی‌تلیال شروع به تجمع گلیکوژن در زیر هسته‌های خود می‌کنند. سپس، مقدار گلیکوژن کاهش می‌یابد و فرآورده‌های ترشچی گلیکوپروتئینی، لومن این غده را گشاد می‌کنند. مهم‌ترین ویژگی مرحله ترشچی رحمی آن است که غدد ترشچی رحمی در این مرحله بسیار پیچ خورده می‌شوند.<sup>[۲۰، ۲۱]</sup> Erdö و همکارانش در سال ۱۹۸۵ با بررسی اثر تجویز انتقال دهنده‌های GABA بر ترشح هورمون‌ها و جریان خون تخمدانی به این نتیجه رسیدند که افزایش جریان



شکل ۳. نمای میکروسکوپی رحم‌های گروه کنترل (A)، گروه شم (B)، گروه تجربی با دوز ۲ میلی‌گرم بر کیلوگرم لورازپام به مدت ۵ روز (C)، گروه تجربی با دوز ۲ میلی‌گرم بر کیلوگرم لورازپام در بازه ۱۰ روز (D) و گروه تجربی با دوز ۲ میلی‌گرم بر کیلوگرم لورازپام در بازه ۱۵ روز (E و F)؛ (بزرگنمایی  $\times 40$ ). L: فضای لومن، P: پری متریوم، En: اندومتريوم، M: میومتريوم، E: اپیتلیوم، Sg: غدد ترشچی.

## بحث

هدف از این مطالعه، بررسی نقش داروی لورازپام بر رحم و هورمون‌های جنسی موش‌های ماده بالغ نژاد Balb/C بود. Whitelaw و همکارانش در سال ۱۹۸۱ با بررسی لورازپام در دوران بارداری انسان به این نتیجه رسیدند که لورازپام از جفت عبور می‌کند، در جنین تجمع می‌یابد و سبب تغییرات عصبی رفتاری، علائم حیاتی پایین، ضعف در مکیدن شیر و زردی در جفت و کاهش وزن می‌شود.<sup>[۱۳]</sup> Kanto و همکارانش در سال ۱۹۸۰ با بررسی اثر لورازپام در دوران شیردهی به این نتیجه رسیدند که لورازپام به راحتی در جفت و جنین تجمع یافته و سبب شکاف کام و لب، خواب آلودگی و کاهش وزن در نوزادان می‌شود.<sup>[۱۱]</sup> همچنین، Chesley و همکاران (۱۹۹۱) با بررسی اینکه موش‌ها قبل از تولد در معرض بنزودیازپین‌ها و لورازپام قرار گیرند، به این نتیجه رسیدند که قرار گرفتن در معرض بنزودیازپین‌ها قبل از تولد، منجر به ناهنجاری و محدودیت رشدی، روانی، حرکتی و عقب ماندگی ذهنی در انسان و حیوان شده و سبب افزایش عملکرد گیرنده گابا<sup>۲۲</sup> می‌گردد. این دارو از طریق مهار واسطه انتقال دهنده عصبی گابا عمل کرده و بخش‌های زیر قشری و سیستم لیمبیک<sup>۲۷</sup> مغز را

Olanzapine<sup>۲۸</sup>  
Cervix<sup>۲۹</sup>

Gamma-Aminobutyric Acid (GABA)<sup>۲۲</sup>  
Limbic System<sup>۲۷</sup>

مجله تحقیقات پزشکی صرام

جوانان خطرآفرین می باشد. بنابراین توصیه می شود دختران جوان، خانمها در مرحله ی اقدام به باروری و یا در حین بارداری این دارو را مصرف نکرده و یا در صورت لزوم با توجه به دستور پزشک معالج از این دارو استفاده نمایند. از آن جایی که با تزریق لورازپام شاهد اختلالات هورمون های جنسی بودیم، این دارو باعث کاهش میل جنسی شده و استفاده این دارو در مدت زمان طولانی سبب ناباروری و در صورت بارداری سبب سقط جنین می شود. نکته قابل ذکر دیگر اشاره به این موضوع می باشد که طبق نتایج ما این دارو سبب افزایش معنادار استروژن می گردد و از آن جایی که مصرف این دارو در آقایان نیز عمومیت دارد حتما باید این موضوع مورد بررسی قرار گیرد. این داروی شیمیایی ارزش سرمایه گذاری از جنبه ایجاد ناباروری موقتی را دارد.

### تشکر و قدردانی

این مقاله ی استخراجی از پایان نامه دوره کارشناسی ارشد توسط دانشگاه آزاد اسلامی واحد کرج حمایت شد. محققان همچنین از همکاری دلسوزانه همه پرسنل در این دانشگاه و نیز آکادمی علوم بیمارستان صارم قدردانی می کنند.

### سهام نویسندگان در مقاله

زهرا کرمی (نویسنده ی اول)، نگارنده ی مقدمه/روش شناسی/پژوهشگر اصلی/تحلیلگر آماری ۷۰٪؛ پروین تراب زاده (نویسنده ی دوم و مسئول)، طراحی ایده/پژوهشگر کمکی ۳۰٪.

### تأییدیه اخلاقی

فرآیندهای آزمایشگاهی و حمایت از حیوانات دقیقاً بر اساس کد اخلاقی دانشگاه آزاد اسلامی واحد کرج رعایت گردید. این پژوهش به تأیید کمیته اخلاق دانشگاه دانشگاه آزاد اسلامی واحد کرج رسیده است (IR.IAU.K.REC.1396.78).

### تعارض منافع

در این مطالعه تعارض منافع وجود نداشت.

### منابع

1. Bohra, N., Srivastava, S. & Bhatia, M. S. Depression in women in Indian context. *Indian J. Psychiatry* 57, S239 (2015).
2. Bauer, J., Stoffel-Wagner, B., Flügel, D., Kluge, M. & Elger, C. E. The impact of epilepsy surgery on sex

خون، کاهش ترشح پروژسترون و افزایش استروژن در گروه تیمار با GABA را به همراه دارد که با نتایج ما مطابقت داشت [۱۵]. در این پژوهش، همگام با افزایش مدت زمان تزریق دارو، کاهش غدد ترشحاتی باز رحمی و همچنین افزایش غدد ترشحاتی بسته رحمی دیده شد. آزاد سازی تخمک سبب تغییر ساختار و عملکرد سلول های گرانولوزاً و سلول های تکای داخلی و تبدیل آن ها به جسم زرد می شود. در نهایت با تحریک ناشی از LH، سلول های جسم زرد نیز مجموعه آنزیم های خود را تغییر داده، شروع به ترشح استروژن و مخصوصاً پروژسترون می کنند [۲۲]. با توجه به این مطالب، کاهش معناداری که در سطح پروژسترون سرمی ایجاد شده است خود می تواند سبب سقط زایی و عدم باروری موفق گردد. این مطالب با پژوهش حاضر همخوانی دارد به طوری که لورازپام سبب کاهش پروژسترون گردیده و این کاهش در گروه دوم و سوم تجربی (۵ و ۱۰ روز تزریق) نسبت به گروه اول تجربی (۵ روز تزریق) و گروه کنترل و شم کاملاً مشهود بود. در حقیقت، پروژسترون مخاط رحم را برای آبستنی و نگهداری جنین مهیا می کند. در نمونه های تزریقی پژوهش حاضر، سطح پروژسترون نسبت به گروه کنترل از نظر آماری کاهش معناداری یافته بود. مطالعات مختلف بیان کردند که سلول های تکا در حین تمایز سبب ساختن یک هورمون استروئیدی بنام آندروستندیون [۲۳] می شوند که به لایه گرانولوزا انتقال می یابد [۲۴،۲۳]. سلول های این لایه تحت تأثیر هورمون محرک فولیکولی، آنزیم آروماتاز [۲۳] می سازند که آندروستندیون را به استروژن تبدیل می کنند. استروژن به استرومای احاطه کننده فولیکول باز گشته و به عروق خونی وارد می شود و در نهایت به سرتاسر بدن توزیع می گردد [۲۵].

با بررسی های صورت گرفته در این پژوهش که بر روی هورمون های جنسی موش ماده بالغ نژاد Balb/C صورت گرفت، تغییرات سطح هورمون های استرادیول سرمی پس از تزریق داروی لورازپام در مدت زمان مختلف به وجود آمد.

همچنین، افزایش معناداری در میزان هورمون استرادیول در هر سه گروه تجربی نسبت به گروه کنترل دیده شد و نیز در بین گروه های تجربی این افزایش در گروه دوم و سوم تجربی (۱۰ و ۱۵ روز تزریق) نسبت به گروه اول تجربی (۵ روز تزریق) کاملاً مشهود بود. این پژوهش با تحقیق Villanueva و همکاران در سال ۱۹۹۶ که بیان داشتند غلظت زیاد پرولاکتین باعث کاهش گیرنده FSH و تولید استروژن می شود، همخوانی داشت زیرا در مطالب بالا اشاره شد که لورازپام سبب افزایش پرولاکتین می شود [۲۶].

### نتیجه گیری

با توجه به این مشاهدات می توان این طور نتیجه گرفت که استفاده از داروی لورازپام در مدت زمان طولانی اثر مخرب بر روی رحم و هورمون های جنسی ماده داشته و استفاده از این دارو بدون دستور پزشک معالج خصوصاً در

Androstenedione<sup>۲۲</sup>  
Aromatase<sup>۲۳</sup>

Granulosa Cells<sup>۲۴</sup>  
Theca Interna Cells<sup>۲۵</sup>

مجله تحقیقات پزشکی صارم

15. Johari, H. *et al.* Effect of Olanzapine on Pituitary-Gonad Axis and Spermatogenesis in Adult Male Rats. *J. Fasa Univ. Med. Sci.* **3**, 42–48 (2013).
16. Barbieri, R. L. The endocrinology of the menstrual cycle. in *Human Fertility* 145–169 (Springer, 2014).
17. Obeagu, E. I. & Obeagu, G. U. A review on haematological profile in menstruating, premenopausal and menopausal women. *Int. J. Adv. Res. Biol. Sci.* **3**, 92–108 (2016).
18. Beshay, V. E. & Carr, B. R. Hypothalamic-pituitary-ovarian axis and control of the menstrual cycle. in *Clinical reproductive medicine and surgery* 1–17 (Springer, 2017).
19. Rodriguez, A. C., Blanchard, Z., Maurer, K. A. & Gertz, J. Estrogen signaling in endometrial cancer: a key oncogenic pathway with several open questions. *Horm. Cancer* 1–13 (2019).
20. Reis, F. M. *et al.* Progesterone receptor ligands for the treatment of endometriosis: the mechanisms behind therapeutic success and failure. *Hum. Reprod. Update* **26**, 565–585 (2020).
21. Young, S. L. Oestrogen and progesterone action on endometrium: a translational approach to understanding endometrial receptivity. *Reprod. Biomed. Online* **27**, 497–505 (2013).
22. Naftolin, F., Khafaga, A. & Nachtigall, M. The Hypothalamic-Pituitary-Ovarian Axis and Regulation of the Menstrual Cycle. in *Menstrual Cycle Related Disorders* 1–13 (Springer, 2019).
23. Zhang, J. *et al.* Granulosa cell-conditioned medium enhances steroidogenic competence of buffalo (*Bubalus bubalis*) theca cells. *Vitr. Cell. Dev. Biol.* **56**, 799–807 (2020).
24. Liu, X. *et al.* Paracrine regulation of steroidogenesis in theca cells by granulosa cells derived from mouse preantral follicles. *Biomed Res. Int.* **2015**, (2015).
25. Montserrat, N., González, A., Méndez, E., Piferrer, F. & Planas, J. V. Effects of follicle stimulating hormone on estradiol-17 $\beta$  production and P-450 aromatase (CYP19) activity and mRNA expression in brown trout vitellogenic ovarian follicles in vitro. *Gen. Comp. Endocrinol.* **137**, 123–131 (2004).
26. Villanueva, L. A., Méndez, I., Ampuero, S. & Larrea, F. The prolactin inhibition of follicle-stimulating hormone-induced aromatase activity in cultured rat granulosa cells is in part tyrosine kinase and protein kinase-C dependent. *MHR Basic Sci. Reprod. Med.* **2**, 725–731 (1996).
- hormones and the menstrual cycle in female patients. *Seizure* **9**, 389–393 (2000).
3. Ebrahimian, A., Hemayatkhah-Jahromi, V. & Forouzanfar, M. Effect of fluoxetine on hormonal axis of pituitary-gonad in adult female rats. *Feyz J. Kashan Univ. Med. Sci.* **17**, (2014).
4. Jurand, A. & Martin, L. V. H. Cleft palate and open eyelids inducing activity of lorazepam and the effect of flumazenil, the benzodiazepine antagonist. *Pharmacol. Toxicol.* **74**, 228–235 (1994).
5. Erdő, S. L., Varga, B. & Horváth, E. Effect of local GABA administration on rat ovarian blood flow, and on progesterone and estradiol secretion. *Eur. J. Pharmacol.* **111**, 397–400 (1985).
6. Ahir, B. K. & Pratten, M. K. Association of anxiolytic drugs diazepam and lorazepam, and the antiepileptic valproate, with heart defects—Effects on cardiomyocytes in micromass (MM) and embryonic stem cell culture. *Reprod. Toxicol.* **31**, 66–74 (2011).
7. Wiebe, E., Podhradsky, L. & Dijak, V. The effect of lorazepam on pain and anxiety in abortion. *Contraception* **67**, 219–221 (2003).
8. Garbacz, P., Paukszta, D., Sikorski, A. & Wesolowski, M. Structural characterization of co-crystals of chlordiazepoxide with p-aminobenzoic acid and lorazepam with nicotinamide by DSC, X-ray diffraction, FTIR and Raman Spectroscopy. *Pharmaceutics* **12**, 648 (2020).
9. Faghani, M., NADIA, S. Z. & SALSABILI, N. Effect of lorazepam on the anatomical development of morphogenesis of the secondary palate in the rat embryo. **10**, 21–26 (2003).
10. Jankovic, S. M., Jankovic, S. V., Kostic, J., Kostic, I. & Jakovljevic, M. Inhibitory effects of selected antiepileptics on spontaneous motility of isolated human oviducts. *Eur. J. Clin. Pharmacol.* **62**, 707–712 (2006).
11. Kanto, J., Aaltonen, L., Liukko, P. & Mäenpää, K. Transfer of lorazepam and its conjugate across the human placenta. *Acta Pharmacol. Toxicol. (Copenh)*. **47**, 130–134 (1980).
12. Lin, Y.-Y., Hsu, C.-W., Chu, S.-J. & Tsai, S.-H. Another dangerous combination for hypoglycemic coma: concurrent use of sibutramine and lorazepam. *QJM An Int. J. Med.* **101**, 243–245 (2008).
13. Whitelaw, A. G., Cummings, A. J. & McFadyen, I. R. Effect of maternal lorazepam on the neonate. *Br Med J (Clin Res Ed)* **282**, 1106–1108 (1981).
14. Chesley, S. *et al.* Prenatal exposure to benzodiazepine—I. Prenatal exposure to lorazepam in mice alters open-field activity and GABAA receptor function. *Neuropharmacology* **30**, 53–58 (1991).