


A Patient with Partial Duplication of Long Arm of Chromosome 5; dup (5) (q22q31.1): A Case Report and Literature Review

ARTICLE INFO

Article Type
Case Report

Authors

Amir Salar Behjati¹,  M.Sc
Iman Salahshourifar^{1,2*}, , PhD

¹ Noor Pathobiology and Genetic Laboratory
² Department of Biology, Science and Research Branch, Islamic Azad University, Tehran, Iran.

*Corresponding Author

Address: Department of Biology, Science and Research Branch, Islamic Azad University, Tehran, Iran.
isalahshouri@gmail.com

Article History

Received: May 02, 2021
Accepted: June 21, 2021
e Published: November 03, 2021

ABSTRACT

Objective: We present 20-days old boy with congenital heart defects, partial syndactyly and mild facial anomalies including thin upper lip and high arched eyebrows. Chromosomal analysis revealed an extra chromosomal material on the long arm of one chromosome 5, resulting in 46, XY, dup (5) (q22q31.3). We compare the clinical characteristic of our patient with those of the previously reported cases with 5q duplication in an attempt to define the phenotype-genotype correlation.

Introduction: Partial duplication of long arm of chromosome 5, based on the length and the loci can lead to different clinical problems and phenotypic features. These include congenital heart defects, growth and developmental delay, facial anomalies, psychomotor retardation, syndactyly and brachydactyly. To our knowledge, twelve patients have so far been reported with the duplication of long arm of one chromosome 5.

Patient information: The patient is a 20-days-old boy and the only child. He was born at 37+ 0 weeks of gestation after an uneventful pregnancy. His weight at birth was 2570 grams and height was 45 centimetres. His mother was 26 years old and had no history of abortion. She does not have any familial relationship with her husband. Both his parents have normal karyotype.

Conclusion: Cytogenetic investigation in patients with congenital heart defects is of great value and is highly recommended.

Keywords: Chromosomal Duplication; Chromosome 5, Face Anomaly, Congenital Heart Defects, Case Report

تاریخ دریافت: ۱۴۰۰/۰۲/۱۲

تاریخ پذیرش: ۱۴۰۰/۰۳/۳۱

*نویسنده مسئول: ایمان سلحشوری فر

گزارش یک بیمار دارای دوپلیکاسیون جزیی بر روی بازوی بلند کروموزوم شماره ۵، (dup(5)(q22q31.1): گزارش مورد و بررسی مقالات

امیر سالار بهجتی^۱، ایمان سلحشوری فر^{۱،۲*} 

^۱ آزمایشگاه پاتوبیولوژی و ژنتیک نور، تهران، ایران.

^۲ دانشگاه آزاد اسلامی واحد علوم تحقیقات، تهران، ایران.

مقدمه

دوپلیکاسیون‌های کروموزومی^۱ به طور ساده مضاعف شدن ناحیه‌ای از ماده ژنتیکی است که به یک تریزومی^۲ نسبی می‌انجامد. دوپلیکاسیون‌ها موجب ایجاد مشکلات بالینی و فنوتیپ غیر طبیعی گردیده و می‌توانند بطور اتفاقی از طریق یک کراس‌اُور^۳ یا برابر کروموزومی در طی فرآیند میوز و یا فرزندان حاملین یک جابجایی متقابل ایجاد شوند. مضاعف شدگی ناحیه‌ای از بازوی بلند کروموزوم شماره ۵، در ارتباط با ناهنجاری‌های مادرزادی متفاوتی است^۱. علایم فنوتیپی گزارش شده بیماران، شامل عقب افتادگی ذهنی و حرکتی، میکروسفالی، وجود آنومالی در صورت و رشد کند می‌باشد^۲. ما در این مطالعه، یک مضاعف شدگی نادر در نوزاد ۲۰ روزه باعلی‌امی همچون ناهنجاری قلبی مادرزادی، سین داکتیلی جزئی و آنومالی خفیف در صورت مانند خط لب بالایی نازک، ابرو رو به بالا و پل بینی صاف را گزارش کرده و به بررسی مقالات متعدد گزارش شده از مضاعف شدگی جزئی بازوی بلند کروموزوم ۵ پرداختیم.

گزارش مورد

نوزاد ۲۰ روزه با تشخیص ناهنجاری قلبی مادرزادی به آزمایشگاه ژنتیک نوران در زمستان سال ۹۷ ارجاع داده شد که تا ۳ سالگی زیر نظر قرار گرفته بود. نوزاد در هنگام تولد ۳۷ هفته، با وزن ۲۵۷۰ گرم بوده و ۴۵ سانتی‌متر قد داشت. مادر کودک در هنگام زایمان ۲۶ سال سن داشت و بارداری بدون اتفاقی را پشت سر گذاشته و سابقه سقط جنین نداشته بود. آنالیز کروموزومی خون محیطی پدر و مادر نوزاد هیچ گونه ناهنجاری را نشان نداده و همچنین هیچ سابقه بیماری ژنتیکی در خانواده خود نداشتند. کاریوتایپ خون محیطی با رزولوشن بالا برای مشخص شدن علت ناهنجاری قلبی نوزاد انجام شد و در این بررسی تعداد ۲۰ گستره متافازی با رزولوشن بند ۴۵۰ تا ۵۵۰ مورد بررسی قرار گرفت. آنالیز کروموزومی بیمار، مضاعف شدگی را در بازوی بلند یکی از کروموزوم‌های شماره ۵ مشخص نمود و کاریوتایپ بیمار (۴۶,XY,dup(5)(q22q31.3)) تشخیص داده شد. نوزاد دارای علایم فنوتیپی بود که بعضی از این علایم را در مقالات گذشته نمی‌توان پیدا کرد. مهم‌ترین فنوتیپی که در بیمار وجود داشت، ناهنجاری کوآرکتاسیون^۴ ائورت قلبی مادرزادی بود. دیگر ناهنجاری‌هایی که در نوزاد مشاهده شد شامل

چکیده

مقدمه: دوپلیکاسیون کروموزوم شماره ۵ بسیار نادر است. مضاعف شدگی جزئی کروموزوم ۵ می‌تواند باعث بروز ناهنجاری‌های مادرزادی متفاوتی شود. نوع ناهنجاری مادرزادی ایجاد شده بستگی به سایز و ناحیه مضاعف شده دارد و می‌تواند علایمی مانند ناهنجاری قلبی مادرزادی، بروز آنومالی در صورت، عقب ماندگی ذهنی و جسمی، تأخیر در رشد و کاهش سطح شنوایی را ایجاد نماید. هدف این مطالعه گزارش یک مورد نادر مضاعف شدگی جزئی در بازوی بلند کروموزوم ۵ می‌باشد.

مشخصات بیمار: نوزاد ۲۰ روزه پسر با تشخیص ناهنجاری قلبی مادرزادی و به قصد تشخیص ناهنجاری کروموزومی به آزمایشگاه ژنتیک نوران در زمستان سال ۹۷ ارجاع داده شد. در کاریوتایپ، آنالیز کروموزومی بر روی نمونه خون نوزاد با استفاده از تکنیک GTG باندینگ با رزولوشن بالا، مضاعف شدگی جزئی را بر روی بازوی بلند یکی از کروموزوم‌های ۵ نشان داد.

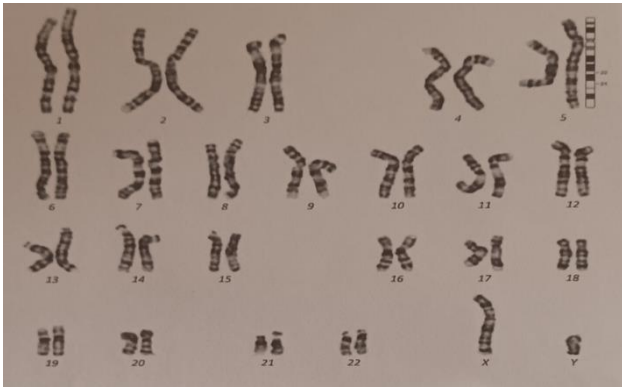نتیجه‌گیری: یافته‌های سیتوژنتیکی در افراد مبتلا به ناهنجاری قلبی مادرزادی دارای ارزش تشخیصی بالایی است و توصیه می‌شود.

کلید واژه‌ها: مضاعف شدگی کروموزومی، کروموزوم ۵، آنومالی صورت، ناهنجاری قلبی مادرزادی، گزارش مورد.

Crossover^۳
Coarctation of the Aorta^۴

Chromosomal Duplication^۱
Trisomy^۲

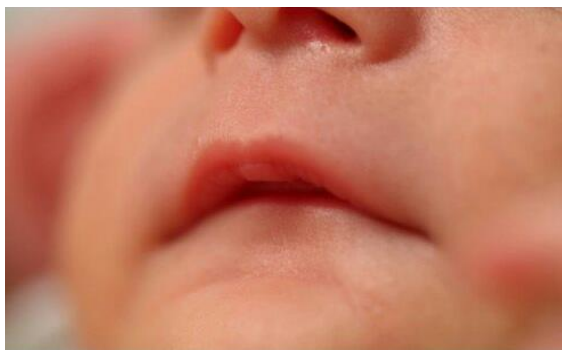مجله تحقیقات پزشکی صرام



تصویر شماره ۱: کاریوتایپ کروموزوم‌های خون محیطی نوزاد

فنتوپ نوزاد:

بیمار از ۲۰ روزگی تا زمان تهیه این گزارش که ۳ ساله شده است زیر نظر قرار گرفته بود. در ۲۰ روزگی، این دوپلیکاسیون، علائم خود را از طریق وجود ناهنجاری قلبی، وجود آنومالی در صورت از قبیل، ابروی رو به بالا (عکس شماره ۲) بینی پیزی شکل^۵، خط نازک لب بالا^۶، پل بینی صاف^۷، پیشانی شیب دار^۸ و همچنین ایجاد سین‌داکتیلی^۹ جزئی در پاها و انگشت چنگکی^{۱۰} در دست‌های بیمار نشان داد (تصاویر شماره ۲ تا ۷). با گذشت زمان و افزایش سن بیمار تا ۳ سالگی علائم دیگری همچون پایین بودن سطح شنوایی و در نتیجه آن عدم توانایی در صحبت کردن در کودک مشاهده شد. از علائم دیگر می‌توان به عدم توانایی در راه رفتن، قد کوتاه، وزن کم، تاخیر در رشد، مشکل تیروئید، تشنج، عدم واکنش به درد و عقب ماندگی ذهنی اشاره کرد.



تصویر شماره ۲: ورمیلیون نازک و فیلتروم بلند

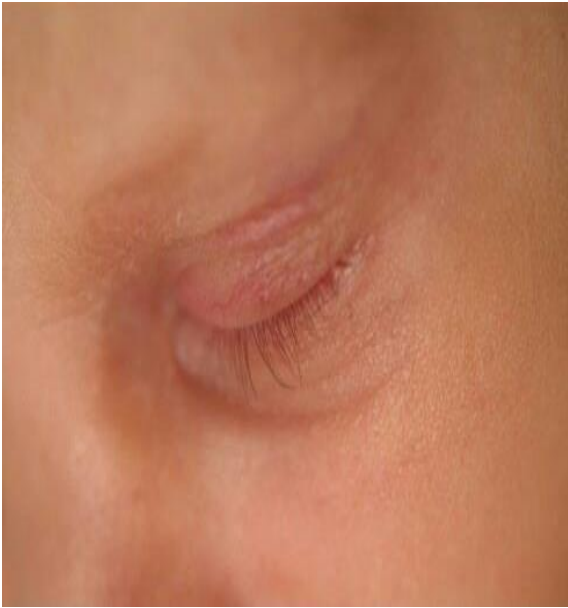آنومالی صورت مانند، بینی پیزی شکل^۵ خط نازک لب بالا^۶، پل بینی صاف، پیشانی شیب دار و همچنین سین‌داکتیلی^۹، پلی‌داکتیلی^{۱۱} جزئی و انگشتان چنگکی^{۱۰} بود.

برای انجام آزمایش کاریوتایپ خون، لنفوسیت‌های خون محیطی بیمار در محیط کشت کامل، کشت داده شد. محیط کشت کامل، حاوی محیط F10^{۱۲} و سرم جنین گاوی^{۱۱} بود. فیتوهمگلوتینین^{۱۳} جهت تحریک رشد لنفوسیت‌های خون محیطی به محیط کشت کامل اضافه و داخل انکوباتور ۳۷ درجه سانتی‌گراد انکوبه شد. پس از گذشت ۷۲ ساعت به لوله حاوی نمونه، کلسمید^{۱۴} اضافه شده و ۲۰ دقیقه بعد سلول‌ها هاروست^{۱۵} گردید. گستره متافازی بر روی لام‌های شیشه‌ای تهیه و بعد از یک مرحله پیرسازی^{۱۶} به مدت یک شبانه روز، لام‌ها با تکنیک باندینگ گیمسا^{۱۷} رنگ شدند. جهت بررسی کروموزوم‌ها، میکروسکوپ نوری و نرم افزار Ikaros^{۱۸} مورد استفاده قرار گرفتند.

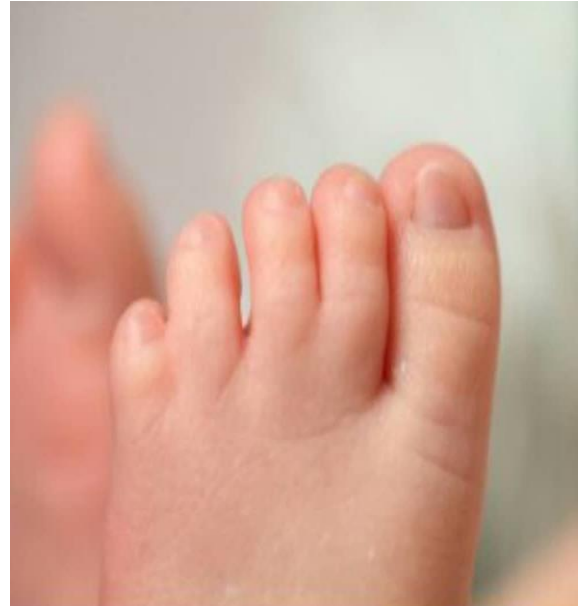
بررسی کروموزوم‌های نوزاد و تهیه کاریوتایپ از آن ناهنجاری جزئی را بر روی کروموزوم شماره ۵ نشان میداد. با آنالیز کروموزومی، وجود دوپلیکاسیون جزئی^{۱۹} بر روی بازوی بلند کروموزوم شماره ۵ نوزاد مشخص شد. کاریوتایپ نوزاد ۴۶,XY,dup(5)(q22q31.3) گزارش شد، که این یعنی ناحیه‌ای به طول ۳۲ مگاباز^{۲۰} بر روی بازوی بلند یکی از کروموزوم‌های شماره ۵ مضاعف شده است. طول ناحیه مضاعف شده بین دو ناحیه ۵q۲۲ و ۵q۳۱.۳ با استفاده از سایت Gene Distiller^{۲۱} بدست آمد (شکل ۱).

Aging^{۱۵}
Giemsa Banding (GTG Banding)^{۱۶}
Ikaros Software (MetaSystems), Germany^{۱۸}
Partial Duplication^{۱۹}
Megabases^{۲۰}
www.genedistiller.org^{۲۱}
Flat Nasal Bridge^{۱۱}
Sloping Forehead^{۱۲}

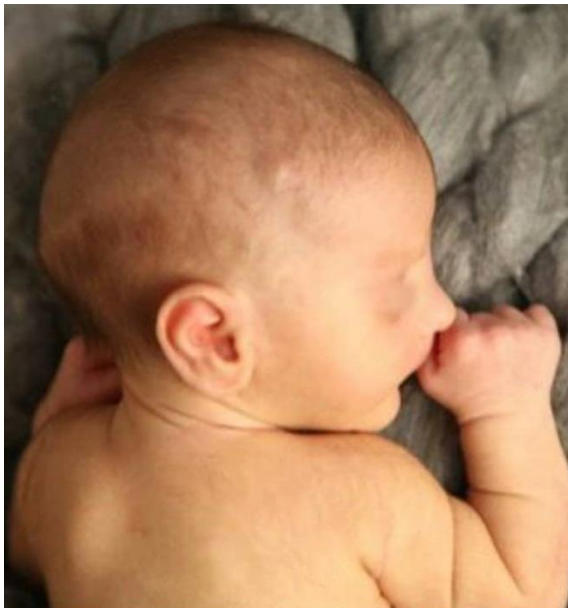Bulbous Nose^۵
Thin Vermilion^۶
Syndactyly^۹
Polydactyly^{۱۱}
Clench Finger^{۱۰}
Ham's F10^{۱۲}
Fetal Bovine Serum (FBS)^{۱۱}
Phytohemagglutinin (PHA)^{۱۳}
Colcemid^{۱۴}
Harvest^{۱۵}



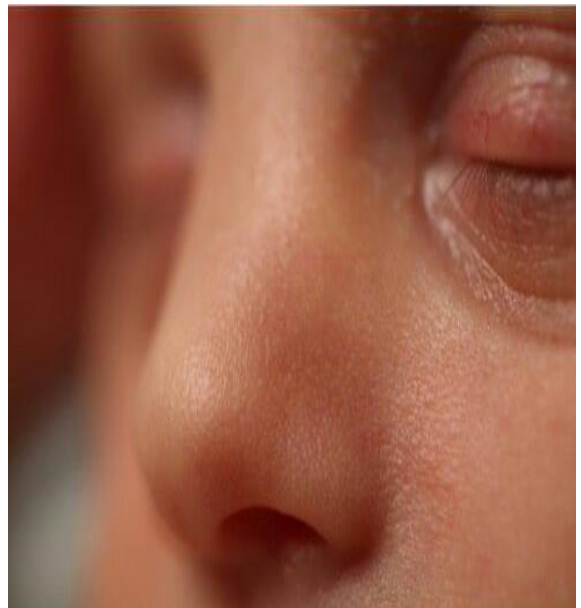
تصویر شماره ۵: ابروهای رو به بالا



تصویر شماره ۳: سین داکتیلی جزئی در پاها

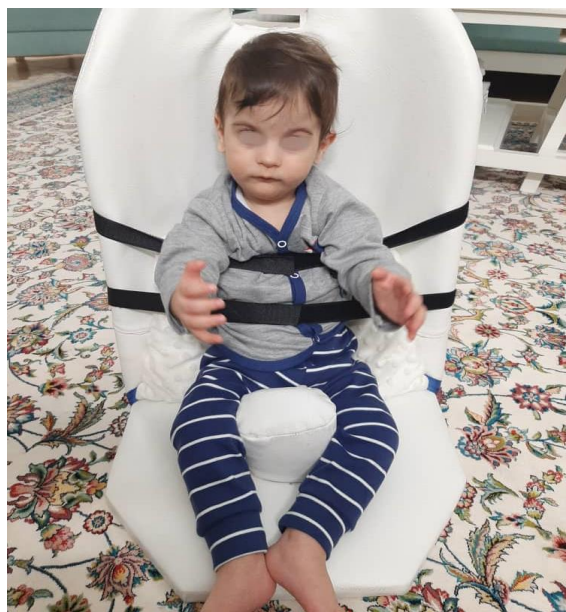

تصویر شماره ۶: دیسپلازی گوش‌ها و دیگر آنومالی‌های صورت



تصویر شماره ۴: پل بینی بلند و بینی پبازی شکل

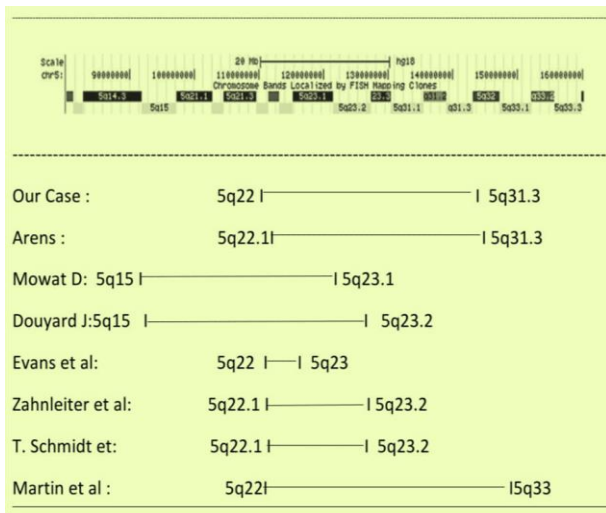
dup(5)(q34-qter)، علایمی همچون عقب ماندگی ذهنی جزئی، چاقی، براکی داکتیلی، میکروسفالی و آنومالی در صورت را بروز می‌دهند [۴]. بیمار ما اولین عضو از خانواده خود می‌باشد که دارای دوپلیکاسیون جزئی شامل ۴۶,XY,dup(5)(q22q31.3) می‌باشد. در بین مقالات گذشته، دو مورد از دوپلیکاسیون در ناحیه پروکسیمال بازوی بلند کروموزوم شماره ۵ و پنج مورد در ناحیه دیستال آن گزارش شده است ولی تاکنون هیچ موردی از داپلیکاسیون ۳۱.۳(q22q31.3)dup(5) گزارش نشده است. ما در این مقاله به مقایسه بیمار خود با دیگر بیماران گزارش شده پرداختیم که نتیجه این مقایسه در جداول ۱ و ۲ آورده شده است. یک بیمار مونث با دوپلیکاسیون کوتاه ۲۳(q22q23) از خود علایمی همچون عقب ماندگی ذهنی و جسمی، اختلال در صحبت کردن، قد کوتاه، میکروسفالی و آنومالی صورت را بروز داده است [۵]. دو بیمار با جنسیت متفاوت مونث و مذکر، و با ناحیه مضاعف شده مشابه، با کاریوتایپ ۲۱.۲(q22.1q23.2)dup(5) گزارش شده‌اند که دارای علایمی همچون انگشتان چنگکی، تاخیر در تکلم، عقب ماندگی جسمی، وجود آنومالی‌های متعدد در صورت و قد کوتاه بودند [۶]. دو بیمار دیگر با مضاعف‌شدگی در نواحی ۱.۱(q15q23.1) و ۲.۲(q15q23.2) گزارش شده‌اند که علاوه بر عقب افتادگی ذهنی و ناهنجاری قلبی، علایم دیگری مانند لوچ بودن چشم‌ها، میکروسفالی، عقب افتادگی در رشد و آنومالی‌های متعدد در صورت بودند [۷]. نزدیک‌ترین دوپلیکاسیون‌های گزارش شده نسبت به ناحیه مضاعف‌شده در گزارش ما را می‌توان در دو گزارش از Arens و Martin مشاهده کرد [۸،۹].



تصویر شماره ۷: دستان چنگکی

بحث

دوپلیکاسیون بازوی بلند یکی از کروموزوم‌های شماره ۵ موردی بسیار نادر است. با این حال تعدادی بیمار با این نوع آنومالی کروموزومی گزارش شده است. در اکثر گزارش‌ها دوپلیکاسیون کروموزوم ۵ از پدر و یا مادر به ارث رسیده است و تعداد کمی از دوپلیکاسیون خالص که در نتیجه یک جابجایی درون کروموزومی هستند و به صورت de novo ایجاد می‌شوند، وجود دارد. تا به امروز ۱۱ گزارش در مورد این نوع مضاعف‌شدگی منتشر شده است. در بین آن‌ها می‌توان به ۷ مورد اشاره کرد (جدول شماره ۱). علایم کلینیکی بروز پیدا کرده در بیماران مبتلا به دلیل متفاوت بودن ناحیه مضاعف شده متغیر است و گاهی ممکن است ناحیه مضاعف شده مشابه، علایم کلینیکی متفاوتی را در بیماران ایجاد نماید [۳]. به دلیل همبستگی فنوتیپی و کاریوتایپ در تعدادی از بیماران می‌توان دوپلیکاسیون جزئی بر روی کروموزوم شماره ۵ را به ۳ زیرگروه تقسیم کرد. بیماران گروه A دارای کاریوتایپ ۲۲(q11q22)dup(5) می‌باشند و از مهمترین فنوتیپ‌های این بیماران می‌توان به ناهنجاری عضلانی اسکلتی، عقب ماندگی ذهنی، آنومالی در صورت، تاخیر در رشد و انگشتان باریک و کشیده اشاره کرد. بیماران گروه B با دوپلیکاسیون‌های ۳۲(q32-qter), ۲۲(q11-q22)dup(5) و یا ۳۳(q33-qter)، علاوه بر بروز علایمی مانند عقب ماندگی ذهنی و عقب ماندگی در رشد و حرکت، دارای علایمی همچون براکی داکتیلی [۲]، میکروسفالی [۴] و دیسیمورفیهایی [۵] در صورت می‌باشند. بیماران گروه C با کاریوتایپ



جدول شماره ۱. مقایسه ناحیه مضاعف شد در گزارشات قبلی با گزارش حاضر

بیماران گزارش شده در این مقالات دارای علایمی مانند عقب افتادگی ذهنی و جسمی، میکروسفالی و وجود آنومالی‌هایی مانند مژه کوتاه و

Dysmorphia^{۳*}

Brachydactyly^{۳*}
Microcephaly^{۳*}

مجله تحقیقات پزشکی صرام

تشکر و قدردانی:

با تشکر فراوان از خانواده بیمار که بدون کمک و اجازه آن‌ها امکان تهیه این گزارش وجود نداشت. همچنین از مرکز ژنتیک آزمایشگاه نور بابت فراهم کردن تجهیزات مورد نیاز برای تهیه این گزارش، تشکر می‌گردد.

منابع

- Zahnleiter D, Trautmann U, Ekici AB, Goehring I, Reis A, Dörr HG, Thiel, CT. Familial short stature due to a 5q22. 1-q23. 2 duplication refines the 5q duplication spectrum. *European Journal of Medical Genetics*. 2011, 54(5), e521-e524.
- Sanchez-Garcia JF, de Die-Smulders CEM, Weber JW, Jetten AGP, Loneus WH, Hamers, AJH, Engelen JJM. De novo duplication (5)(q31. 3q33. 3): Report of a patient and characterization of the duplicated region using microdissection and FISH. *American journal of medical genetics*. 2001;100(1), 56-61.
- Douyard, J., Hawley, P., Shaham, M., & Kimonis, V. (2006). Duplication of 5q15-q23. 2: Case report and literature review. *Birth Defects Research Part A: Clinical and Molecular Teratology*, 76(4), 272-276.
- Rodewald, A., Zankl, M., Gley, E. O., & Zang, K. D. (1980). Partial trisomie 5q: Three different phenotypes depending on different duplication segments. *Human genetics*, 55(2), 191-198.
- Evans, M. I., White, B. J., Kent, S. G., Levine, M. A., Levin, S. W., & Larsen Jr, J. W. (1984). Balanced rearrangement of chromosomes 2, 5, and 13 in a family with duplication 5q and fetal loss. *American journal of medical genetics*, 19(4), 783-790.
- Schmidt, T., Bartels, I., Liehr, T., Burfeind, P., Zoll, B., & Shoukier, M. (2013). A family with an inverted tandem duplication 5q22. 1q23. 2. *Cytogenetic and genome research*, 139(1), 65-70.
- Mowat, D., Jauch, A., Robson, L., & Smith, A. (1999). Duplication within chromosome 5q characterized by fluorescence in situ hybridization. *American journal of medical genetics*, 83(5), 361-364.
- Arens, Y. H. J. M., Engelen, J. J. M., Govaerts, L. C. P., Van Ravenswaay, C. M., Loneus, W. H., van Lent-Albrechts, J. C. M., ... & Schrande-Stumpel, C. T. R. M. (2004). Familial insertion (3; 5)(q25. 3; q22. 1q31. 3) with deletion or duplication of chromosome region 5q22. 1-5q31. 3 in ten unbalanced carriers. *American Journal of Medical Genetics Part A*, 130(2), 128-133.

ورمیلیون نازک لب بالا بودند. بیمار ما اولین عضو از خانواده خود بود که دارای دوپلیکاسیون کروموزوم ۵ می‌باشد. در ۲۰ روزگی به دلیل کوارکتاسیون آئورت^۴ و برای مشخص شدن وجود ناهنجاری کروموزومی به آزمایشگاه نوران مراجعه کرد. با معاینه دقیق تر نوزاد سین‌داکتیلی جزیی در انگشتان پا، انگشتان چنگکی و دیسمورف‌های مختلف در صورت مانند دیسپلازی گوش‌ها، نازک بودن خط بالای لب، نازک بودن ورمیلیون و فاصله زیاد پل بینی تشخیص داده شد. در یک سالگی برای رفع مشکل قلبی تحت عمل جراحی قرار گرفت. با افزایش سن کودک مشخص شد که سطح شنوایی کودک بسیار پایین است که همین امر موجب شده است که تا زمان ارایه این گزارش، کودک فاقد قدرت تکلم باشد. کودک بدون کمک والدین نمی‌تواند بر روی پاهای خود بایستد و راه برود و همچنین درد را احساس نمی‌کند. قد کوتاه و عدم توانایی در جویدن غذا از دیگر مشکلات کودک است که نشان از عقب افتادگی در تکوین کودک است.

Clinical Features	Duplicated Segment									
	Dup 5q11-q22 [Sanchez-Garcia et al., 2001]	Dup 5q22q35 [Giardino et al., 2004]	Dup 5q15q23.2 [Douyard et al., 2006]	Dup 5q15q23.1 [Mowat et al., 1999]	Mos46,xy,dup(5), (q13q31) [Rauen et al., 2001]	Dup 5q22q23 [Evans et al., 1984]	Dup 5q22.1q23.2 [Zahnleiter et al., 2011]	Dup 5q22.1q23.2 [T. Schmidt et al., 2011]	Dup 5q22q31.3 Present Report	
ناگشتن چنگکی										+
طب منحنی زنی	+						+			+
تنگی در کفاله							+			+
طب منحنی روی	+	+		+			+			+
جراحی حلقه حلقه								+	+	+
ناهموار در قفسه سینه		+					+			+
قوت کوتاه				+			+	+	+	+
طب منحنی رشت								+		+
ناگشتن بویک						+				
برای ناگشتی							+	+		
میکروسفلی	+		+				+	+		
براسکی پیشانی		+								+
پیشانی شیب دار							+			+
میکروگلیا								+		
هائرتورسم		+								
استریم				+						
این کشتوس			+							
ایرو رو به بالا								+		+
پوزوس								+		
Downslanting palpebral fissure	+						+			
گوش های پایین تر		+					+			
گوش های			+	+	+					+
بسیار بزرگ			+		+			+		+
پل بینی بلند	+						+			+
ورمیلیون بویک	+					+	+	+		+
جنسیت	M	M	F	M	M	F	F	M	M	
تنگی در کفاله	+	+	+	+						+
نومال های صورت	+			+						+
سین ناگشتی جزئی		+								+
فیتروم بلند										+

جدول شماره ۱. مقایسه فنوتیپ در گزارشات قلبی و گزارش حاضر

- 9- Martin, N. J., Cartwright, D. W., Harvey, P. J., Opitz, J. M., & Reynolds, J. F. (1985). Duplication 5q (5q22→5q33): From an intrachromosomal insertion. *American journal of medical genetics*, 20(1), 57-62.