Sarem Journal of Medical Research. Volume 6, Issue 1, spring 2021: 19-25

A Patient with Partial Duplication of Long Arm of Chromosome 5; dup (5) (q22q31.1): A Case Report and Literature Review

ARTICLE INFO

Article Type
Case Report

Authors

Amir Salar Behjati [1], M.Sc
Iman Salahshourifar[1,2*], PhD

[1] Noor Pathobiology and Genetic Laboratory
[2] Department of Biology, Science and Research Branch, Islamic Azad University, Tehran, Iran.

Corresponding Author
Address: Department of Biology, Science and Research Branch, Islamic Azad University, Tehran, Iran.
isalahshouri@gmail.com

Article History
Received: May 02, 2021
Accepted: June 21, 2021
e Published: November 03, 2021

ABSTRACT

Objective: We present 20-days old boy with congenital heart defects, partial syndactyly and mild facial anomalies including thin upper lip and high arched eyebrows. Chromosomal analysis revealed an extra chromosomal material on the long arm of one chromosome 5, resulting in 46, XY, dup (5) (q22q31.3). We compare the clinical characteristic of our patient with those of the previously reported cases with 5q duplication in an attempt to define the phenotype-genotype correlation.

Introduction: Partial duplication of long arm of chromosome 5, based on the length and the loci can lead to different clinical problems and phenotypic features. These include congenital heart defects, growth and developmental delay, facial anomalies, psychomotor retardation, syndactyly and brachydactyly. To our knowledge, twelve patients have so far been reported with the duplication of long arm of one chromosome 5.

Patient information: The patient is a 20-days-old boy and the only child. He was born at 37+ 0 weeks of gestation after an uneventful pregnancy. His weight at birth was 2570 grams and height was 45 centimetres. His mother was 26 years old and had no history of abortion. She does not have any familial relationship with her husband. Both his parents have normal karyotype.

Conclusion: Cytogenetic investigation in patients with congenital heart defects is of great value and is highly recommended.

Keywords: Chromosomal Duplication; Chromosome 5, Face Anomaly, Congenital Heart Defects, Case Report

[Downloaded from saremjrm.com on 2025-10-30]

[DOI: 10.52547/sjrm.6.1.19]

Copyright© 2021, ASP Ins. This open-access article is published under the terms of the Creative Commons Attribution-Noncommercial 4.0 International License which permits Share (copy and distribute the material in any medium or format) and Adapt (remix, transform, and build upon the material) under the Attribution-Noncommercial terms.

گزارش یک بیمار دارای دوپلیکاسیون جزیی بر روی بازوی بلند کروموزوم شماره ۵، dup(5)(q22q31.1): گزارش مورد و بررسی مقالات

امیر سالار بهجتی[۱] ، ایمان سلحشوری فر[۱و۲*]

[۱] آزمایشگاه پاتوبیولوژی و ژنتیک نور، تهران، ایران.
[۲] دانشگاه آزاد اسلامی واحد علوم تحقیقات، تهران، ایران.

تاریخ دریافت: ۱۴۰۰/۰۲/۱۲
تاریخ پذیرش: ۱۴۰۰/۰۳/۳۱
*نویسنده مسئول: ایمان سلحشوری فر

چکیده

مقدمه: دوپلیکاسیون کروموزوم شماره ۵ بسیار نادر است. مضاعف‌شدگی جزیی کروموزوم ۵ می‌تواند باعث بروز ناهنجاری‌های مادرزادی متفاوتی شود. نوع ناهنجاری مادرزادی ایجاد شده بستگی به سایز و ناحیه مضاعف شده دارد و می‌تواند علایمی مانند ناهنجاری قلبی مادرزادی، بروز آنومالی در صورت، عقب ماندگی ذهنی و جسمی، تأخیر در رشد و کاهش سطح شنوایی را ایجاد نماید. هدف این مطالعه گزارش یک مورد نادر مضاعف شدگی جزیی در بازوی بلند کروموزوم ۵ می‌باشد.

مشخصات بیمار: نوزاد ۲۰ روزه پسر با تشخیص ناهنجاری قلبی مادرزادی و به قصد تشخیص ناهنجاری کروموزومی به آزمایشگاه ژنتیک نوران در زمستان سال ۹۷ ارجاع داده شد. در کاریوتایپ، آنالیز کروموزومی بر روی نمونه خون نوزاد با استفاده از تکنیک GTG باندینگ با رزولوشن بالا، مضاعف‌شدگی جزیی را بر روی بازوی بلند یکی از کروموزوم‌های ۵ نشان داد.

نتیجه‌گیری: یافته‌های سیتوژنتیکی در افراد مبتلا به ناهنجاری قلبی مادرزادی دارای ارزش تشخیصی بالایی است و توصیه می‌شود.

کلید واژه‌ها: مضاعف شدگی کروموزومی، کروموزوم ۵، آنومالی صورت، ناهنجاری قلبی مادرزادی، گزارش مورد.

مقدمه

دوپلیکاسیون‌های کروموزومی[۱] به طور ساده مضاعف شدن ناحیه‌ای از ماده ژنتیکی است که به یک تریزومی[۲] نسبی می‌انجامد. دوپلیکاسیون‌ها موجب ایجاد مشکلات بالینی و فنوتیپ غیر طبیعی گردیده و می‌توانند بطور اتفاقی از طریق یک کراس‌آور[۳] نابرابر کروموزومی در طی فرآیند میوز و یا فرزندان حاملین یک جابجایی متقابل ایجاد شوند. مضاعف شدگی ناحیه‌ای از بازوی بلند کروموزوم شماره ۵، در ارتباط با ناهنجاری‌های مادرزادی متفاوتی است [۱]. علایم فنوتیپی گزارش شده بیمارن، شامل عقب افتادگی ذهنی و حرکتی، میکروسفالی، وجود آنومالی در صورت و رشد کند می‌باشد [۲]. ما در این مطالعه، یک مضاعف شدگی نادر در نوزاد ۲۰ روزه باعلایمی همچون، ناهنجاری قلبی مادرزادی، سین داکتیلی جزئی و آنومالی خفیف در صورت مانند خط لب بالایی نازک، ابرو رو به بالا و پل بینی صاف را گزارش کرده و به بررسی مقالات متعدد گزارش شده از مضاعف شدگی جزیی بازوی بلند کروموزوم ۵ پرداختیم.

گزارش مورد

نوزاد ۲۰ روزه با تشخیص ناهنجاری قلبی مادرزادی به آزمایشگاه ژنتیک نوران در زمستان سال ۹۷ ارجاع داده شد که تا ۳ سالگی زیر نظر قرار گرفته بود. نوزاد در هنگام تولد ۳۷ هفته، با وزن ۲۵۷۰ گرم بوده و ۴۵سانتی‌متر قد داشت. مادر کودک در هنگام زایمان ۲۶ سال سن داشت و بارداری بدون اتفاقی را پشت سر گذاشته و سابقه سقط جنین نداشته بود. آنالیز کروموزومی خون محیطی پدر و مادر نوزاد هیچ گونه ناهنجاری را نشان نداده و همچنین هیچ سابقه بیماری ژنتیکی در خانواده خود نداشتند. کاریوتایپ خون محیطی با رزولوشن بالا برای مشخص شدن علت ناهنجاری قلبی نوزاد انجام شد و در این بررسی تعداد ۲۰ گستره متافازی با رزولوشن بند ۴۵۰ تا ۵۵۰ مورد بررسی قرار گرفت.

آنالیز کروموزومی بیمار، مضاعف شدگی را در بازوی بلند یکی از کروموزوم‌های شماره ۵ مشخص نمود و کاریوتایپ بیمار ٤٦,XY,dup(5)(q22q31.3) تشخیص داده شد. نوزاد دارای علایم فنوتیپی بود که بعضی از این علایم را در مقالات گذشته نمی‌توان پیدا کرد. مهم‌ترین فنوتیپی که در بیمار وجود داشت، ناهنجاری کوآرکتاسیون آئورت[۴] قلبی مادرزادی بود. دیگر ناهنجاری‌هایی که در نوزاد مشاهده شد شامل

[۱] Chromosomal Duplication
[۲] Trisomy
[۳] Crossover
[۴] Coarctation of the Aorta

[Downloaded from saremjrm.com on 2025-10-30]
[DOI: 10.52547/sjrm.6.1.19]

آنومالی صورت مانند، بینی پیازی شکل [۵]، خط نازک لب بالا [۶]، پل بینی صاف، پیشانی شیب دار و همچنین سین‌داکتیلی [۷]، پلی‌داکتیلی [۸] جزیی و انگشتان چنگکی [۹] بود.

برای انجام آزمایش کاریوتایپ خون، لنفوسیت‌های خون محیطی بیمار در محیط کشت کامل، کشت داده شد. محیط کشت کامل، حاوی محیط F10 [۱۰] و سرم جنین گاوی [۱۱] بود. فیتوهماگلوتینین [۱۲] جهت تحریک رشد لنفوسیت‌های خون محیطی به محیط کشت کامل اضافه و داخل انکوباتور ۳۷ درجه سانتی گراد انکوبه شد. پس از گذشت ۷۲ ساعت به لوله حاوی نمونه، کلسمید [۱۳] اضافه شده و ۲۰ دقیقه بعد سلول‌ها هاروست [۱۴] گردید. گستره متافازی بر روی لام‌های شیشه‌ای تهیه و بعد از یک مرحله پیرسازی [۱۵] به مدت یک شبانه روز، لام‌ها با تکنیک باندینگ گیمسا [۱۶] رنگ شدند. جهت بررسی کروموزوم‌ها، میکروسکوپ نوری و نرم افزار Ikaros [۱۷] مورد استفاده قرار گرفتند.

بررسی کروموزوم‌های نوزاد و تهیه کاریوتایپ از آن ناهنجاری جزیی را بروی کروموزوم شماره ۵ نشان میداد. با آنالیز کروموزومی، وجود دوپلیکاسیون جزیی [۱۸] بر روی بازوی بلند کروموزوم شماره ۵ نوزاد مشخص شد. کاریوتایپ نوزاد (٤٦,XY,dup(5)(q22q31.3 گزارش شد، که این یعنی ناحیه‌ای به طول ۳۲ مگاباز [۱۹] بر روی بازوی بلند یکی از کروموزوم‌های شماره ۵ مضاعف شده است. طول ناحیه مضاعف شده بین دو ناحیه ۵q۲۲ و ۵q۳۱,۳ با استفاده از سایت Gene Distiller [۲۰] بدست آمد (شکل ۱).

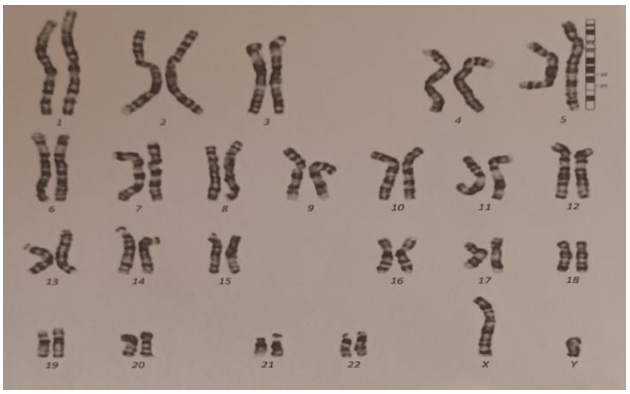

تصویر شماره ۱: کاریوتایپ کروموزوم‌های خون محیطی نوزاد

فنوتیپ نوزاد:

بیمار از ۲۰ روزگی تا زمان تهیه این گزارش که ۳ ساله شده است زیر نظر قرار گرفته بود. در ۲۰ روزگی، این دوپلیکاسیون، علایم خود را از طریق وجود ناهنجاری قلبی، وجود آنومالی در صورت از قبیل، ابروی رو به بالا (عکس شماره ۲) بینی پیازی شکل [۵]، خط نازک لب بالا [۶]، پل بینی صاف [۲۱]، پیشانی شیب دار [۲۲] و همچنین ایجاد سین‌داکتیلی [۷] جزیی در پاها و انگشت چنگکی [۹] در دست‌های بیمار نشان داد (تصاویر شماره ۲ تا ۷). با گذشت زمان و افزایش سن بیمار تا ۳ سالگی علایم دیگری همچون پایین بودن سطح شنوایی و در نتیجه آن عدم توانایی در صحبت کردن در کودک مشاهده شد. از علایم دیگر می‌توان به عدم توانایی در راه رفتن، قد کوتاه، وزن کم، تاخیر در رشد، مشکل تیرویید، تشنج، عدم واکنش به درد و عقب ماندگی ذهنی اشاره کرد.

تصویر شماره ۲: ورمیلیون نازک و فیلتروم بلند

[۵] Bulbous Nose
[۶] Thin Vermilion
[۷] Syndactyly
[۸] Polydactyly
[۹] Clench Finger
[۱۰] Ham's F10
[۱۱] Fetal Bovine Serum (FBS)
[۱۲] Phytohemagglutinin (PHA)
[۱۳] Colcemid
[۱۴] Harvest
[۱۵] Aging
[۱۶] Giemsa Banding (GTG Banding)
[۱۷] Ikaros Software (MetaSystems), Germany
[۱۸] Partial Duplication
[۱۹] Megabases
[۲۰] www.genedistiller.org
[۲۱] Flat Nasal Bridge
[۲۲] Sloping Forehead

[Downloaded from saremjrm.com on 2025-10-30]

[DOI: 10.52547/sjrm.6.1.19]

تصویر شماره ۳: سین داکتیلی جزیی در پاها

تصویر شماره ۵: ابروهای رو به بالا

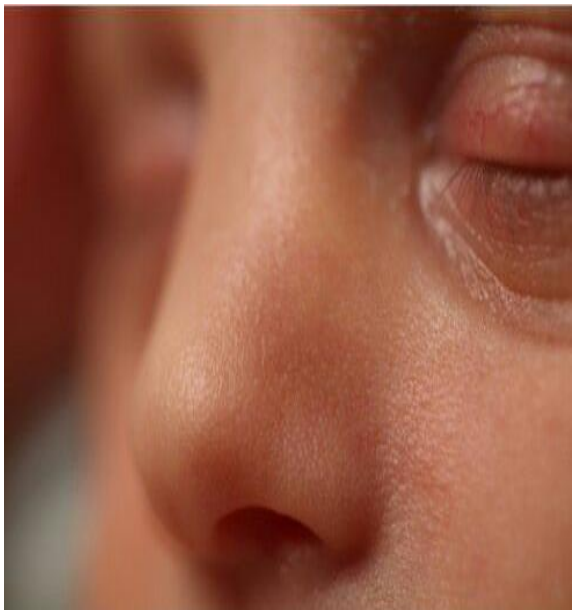

تصویر شماره ۴: پل بینی بلند و بینی پیازی شکل

تصویر شماره ۶: دیسپلازی گوش‌ها و دیگر آنومالی‌های صورت

[Downloaded from saremjrm.com on 2025-10-30]

[DOI: 10.52547/sjrm.6.1.19]

تصویر شماره ۷: دستان چنگکی

بحث

دوپلیکاسیون بازوی بلند یکی از کروموزوم‌های شماره ۵ موردی بسیار نادر است. با این حال تعدادی بیمار با این نوع آنومالی کروموزومی گزارش شده است. در اکثر گزارش‌ها دوپلیکاسیون کروموزوم ۵ از پدر و یا مادر به ارث رسیده است و تعداد کمی از دوپلیکاسیون خالص که در نتیجه یک جابجایی درون کروموزومی هستند و به صورت de novo ایجاد می‌شوند، وجود دارد. تا به امروز ۱۱ گزارش در مورد این نوع مضاعف شدگی منتشر شده است. در بین آن‌ها می‌توان به ۷ مورد اشاره کرد (جدول شماره ۱). علایم کلینیکی بروز پیدا کرده در بیماران مبتلا به دلیل متفاوت بودن ناحیه مضاعف شده متغیر است و گاهی ممکن است ناحیه مضاعف شده مشابه، علایم کلینیکی متفاوتی را در بیماران ایجاد نماید [۳]. به دلیل همبستگی فنوتیپی و کاریوتایپ در تعدادی از بیماران می‌توان دوپلیکاسیون جزیی بر روی کروموزوم شماره ۵ را به ۳ زیرگروه تقسیم کرد. بیماران گروه A دارای کاریوتایپ dup(5)(q11q22) می باشند و از مهمترین فنوتیپ‌های این بیماران می‌توان به ناهنجاری عضلانی اسکلتی، عقب ماندگی ذهنی، آنومالی در صورت، تاخیر در رشد و انگشتان باریک و کشیده اشاره کرد. بیماران گروه B با دوپلیکاسیونهای dup(5)(q11-q22), (q32-qter) و یا (q33-qter)، علاوه بر بروز علایمی مانند عقب ماندگی ذهنی و عقب ماندگی در رشد و حرکت، دارای علایمی همچون براکی‌داکتیلی [۲۳]، میکروسفالی [۲۴] و دیسیمورفهایی [۲۵] در صورت می‌باشند. بیماران گروه C با کاریوتایپ dup(5)(q34-qter)، علایمی همچون عقب ماندگی ذهنی جزیی، چاقی، براکی‌داکتیلی، میکروسفالی و آنومالی در صورت را بروز می‌دهند [۴]. بیمار ما اولین عضو از خانواده خود می‌باشد که دارای دوپلیکاسیون جزیی شامل ٤٦,XY,dup(5)(q22q31.3) می‌باشد. در بین مقالات گذشته، دو مورد از دوپلیکاسیون در ناحیه پروکسیمال بازوی بلند کروموزوم شماره ۵ و پنج مورد در ناحیه دیستال آن گزارش شده است ولی تاکنون هیچ موردی از داپلیکاسیون dup(5)(q22q31.3) گزارش نشده است. ما در این مقاله به مقایسه بیمار خود با دیگر بیماران گزارش شده پرداختیم که نتیجه این مقایسه در جداول ۱ و ۲ آورده شده است. یک بیمار مونث با دوپلیکاسیون کوتاه (q22q23) از خود علایمی همچون عقب ماندگی ذهنی و جسمی، اختلال در صحبت کردن، قد کوتاه، میکروسفالی و آنومالی صورت را بروز داده است [۵]. دو بیمار با جنسیت متفاوت مونث و مذکر، و با ناحیه مضاعف شده مشابه، با کاریوتایپ dup(5)(q22.1q23.2) گزارش شده‌اند که دارای علایمی همچون انگشتان چنگکی، تاخیر در تکلم، عقب ماندگی جسمی، وجود آنومالی‌های متعدد در صورت و قد کوتاه بودند [۱و۶]. دو بیمار دیگر با مضاعف‌شدگی در نواحی (q15q23.1) و (q15q23.2) گزارش شده‌اند که علاوه بر عقب افتادگی ذهنی و ناهنجاری قلبی، علایم دیگری مانند لوچ بودن چشم‌ها، میکروسفالی، عقب افتادگی در رشد و آنومالی‌های متعدد در صورت بودند [۷و۳]. نزدیک‌ترین دوپلیکاسیونهای گزارش شده نسبت به ناحیه مضاعف‌شده در گزارش ما را می‌توان در دو گزارش از Arens و Martin مشاهده کرد [۸و۹].

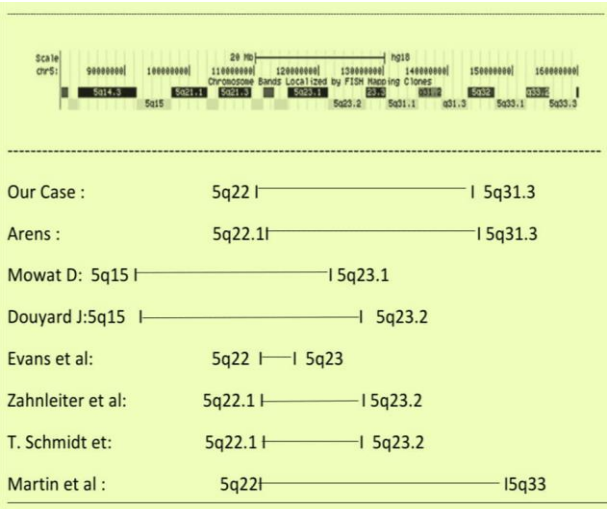

جدول شماره ۱. مقایسه ناحیه مضاعف شد در گزارشات قبلی با گزارش حاضر

بیماران گزارش شده در این مقالات دارای علایمی مانند عقب افتادگی ذهنی و جسمی، میکروسفالی و وجود آنومالی‌هایی مانند مژه کوتاه و

[۲۳] Brachydactyly
[۲۴] Microcephaly
[۲۵] Dysmorphia

[Downloaded from saremjrm.com on 2025-10-30]

[DOI: 10.52547/sjrm.6.1.19]

ورمیلیون[۶] نازک لب بالا بودند. بیمار ما اولین عضو از خانواده خود بود که دارای دوپلیکاسیون کروموزوم ۵ می‌باشد. در ۲۰ روزگی به دلیل کوارکتاسیون آئورت[۴] و برای مشخص شدن وجود ناهنجاری کروموزومی به آزمایشگاه نوران مراجعه کرد. با معاینه دقیق تر نوزاد سین‌داکتیلی جزیی در انگشتان پا، انگشتان چنگکی و دیسمورف‌های مختلف در صورت مانند دیسپلازی گوش‌ها، نازک بودن خط بالای لب، نازک بودن ورمیلیون و فاصله زیاد پل بینی تشخیص داده شد. در یک سالگی برای رفع مشکل قلبی تحت عمل جراحی قرار گرفت. با افزایش سن کودک مشخص شد که سطح شنوایی کودک بسیار پایین است که همین امر موجب شده است که تا زمان ارایه این گزارش، کودک فاقد قدرت تکلم باشد. کودک بدون کمک والدین نمی‌تواند بر روی پاهای خود بایستد و راه برود و همچنین درد را احساس نمیکند. قد کوتاه و عدم توانایی در جویدن غذا از دیگر مشکلات کودک است که نشان از عقب افتادگی در تکوین کودک است.

Clinical features	Duplicated Segment								
	Dup 5q11-q22 [Sanchez-Garcia JF, 2001]	Dup 5q22q35 (Giardino D, 2004)	Dup 5q15q23.2 [Douyard J, 2006]	Dup 5q15q23.1 [Mowat D 1999]	Mos46,xy,dup(5),(q13q33)[6]/46,xy[45] [Rauen KA, 2001]	Dup 5q22q23 [Evans et al., 1984]	Dup 5q22.1q23.2 [Zahnleiter et al., 2011]	Dup 5q22.1q23.2 [T. Schmidt et al.,2011]	Dup 5q22q31.3 Present Report
انگشتان چنگکی								+	+
عقب ماندگی ذهنی	+					+		+	+
تاخیر در گفتار						+		+	+
عقب ماندگی روانی حرکتی	+	+		+		+			+
عقب ماندگی حرکتی							+	+	+
ناهنجاری قفسه سینه‌زادی		+					+		+
قامت کوتاه				+		+	+	+	+
عقب ماندگی رشد							+		+
انگشتان باریک					+				
برآمدگی داکتیلی						+	+		
میکروسفالی	+		+			+	+		
برامدگی پیشانی		+						+	
پیشانی شیب دار						+			+
میکروگناتیا					+		+		
هایپرتلوریسم		+							
استرابیسم				+					
پی گفتوس			+						
ابرو رو به بالا							+	+	
پتوزیس							+		
Downslanting pelpebral fissure	+						+		
گوش های پایین تر		+				+			
گوش های دیسپلاستیک			+	+	+				+
بینی پهن‌تر شکل			+		+		+	+	+
پل بینی بلند	+					+			+
ورمیلیون باریک	+				+		+		+
جنسیت	M	M	F	M	M	F	F	M	M
تاخیر در رشد	+	+	+	+					+
اختلال های صورت	+			+					+
سین داکتیلی جزیی		+							+
فیلترم بلند									+

جدول شماره ۱. مقایسه فنوتیپ در گزارشات قبلی و گزارش حاضر

تشکر و قدردانی:

با تشکر فراوان از خانواده بیمار که بدون کمک و اجازه آن‌ها امکان تهیه این گزارش وجود نداشت. همچنین از مرکز ژنتیک آزمایشگاه نور بابت فراهم کردن تجهیزات مورد نیاز برای تهیه این گزارش، تشکر می‌گردد.

منابع

1- Zahnleiter D, Trautmann U, Ekici AB, Goehring I, Reis A, Dörr HG, Thiel, CT. Familial short stature due to a 5q22. 1–q23. 2 duplication refines the 5q duplication spectrum. European Journal of Medical Genetics. 2011, 54(5), e521-e524.

2- Sanchez-Garcia JF, de Die-Smulders CEM, Weber JW, Jetten AGP, Loneus WH, Hamers, AJH, Engelen JJM. De novo duplication (5)(q31. 3q33. 3): Report of a patient and characterization of the duplicated region using microdissection and FISH. American journal of medical genetics. 2001;100(1), 56-61.

3- Douyard, J., Hawley, P., Shaham, M., & Kimonis, V. (2006). Duplication of 5q15-q23. 2: Case report and literature review. *Birth Defects Research Part A: Clinical and Molecular Teratology*, *76*(4), 272-276.

4- Rodewald, A., Zankl, M., Gley, E. O., & Zang, K. D. (1980). Partial trisomie 5q: Three different phenotypes depending on different duplication segments. *Human genetics*, *55*(2), 191-198.

5- Evans, M. I., White, B. J., Kent, S. G., Levine, M. A., Levin, S. W., & Larsen Jr, J. W. (1984). Balanced rearrangement of chromosomes 2, 5, and 13 in a family with duplication 5q and fetal loss. *American journal of medical genetics*, *19*(4), 783-790.

6- Schmidt, T., Bartels, I., Liehr, T., Burfeind, P., Zoll, B., & Shoukier, M. (2013). A family with an inverted tandem duplication 5q22. 1q23. 2. *Cytogenetic and genome research*, *139*(1), 65-70.

7- Mowat, D., Jauch, A., Robson, L., & Smith, A. (1999). Duplication within chromosome 5q characterized by fluorescence in situ hybridization. *American journal of medical genetics*, *83*(5), 361-364.

8- Arens, Y. H. J. M., Engelen, J. J. M., Govaerts, L. C. P., Van Ravenswaay, C. M., Loneus, W. H., van Lent-Albrechts, J. C. M., ... & Schrander-Stumpel, C. T. R. M. (2004). Familial insertion (3; 5)(q25. 3; q22. 1q31. 3) with deletion or duplication of chromosome region 5q22. 1-5q31. 3 in ten unbalanced carriers. *American Journal of Medical Genetics Part A*, *130*(2), 128-133.

[۶] Vermilion Border

[Downloaded from saremjrm.com on 2025-10-30]

[DOI: 10.52547/sjrm.6.1.19]

9- Martin, N. J., Cartwright, D. W., Harvey, P. J., Opitz, J. M., & Reynolds, J. F. (1985). Duplication 5q (5q22→ 5q33): From an intrachromosomal insertion. *American journal of medical genetics*, *20*(1), 57-62.

[Downloaded from saremjrm.com on 2025-10-30]

[DOI: 10.52547/sjrm.6.1.19]