Sarem Journal of Reproductive Medicine. Volume 5, Issue 1, Spring 2020: 34-41

Effects of Lorazepam on Ovary and Ovulation of Balb/C adult Female Mouse

ARTICLE INFO

Article Type
Original Research

Authors

Zahra Karami [1], MSc
Parvin Torabzadeh [*2], PhD
Javad Amini Mahabadi [3,4], PhD

[1] PhD Student of developmental biology, Department of Biology, Karaj Branch, Islamic Azad University, Karaj, Iran.
[2] Ph.D. Assistant Professor, Department of Biology, Karaj Branch, Islamic Azad University, karaj
[3] Sarem Fertility and Infertility Research Center (SAFIR), Sarem Women's Hospital, Iran University of Medical Sciences (IUMS), Tehran, Iran.
[4] PhD of reproductive biology, Gametogenesis Research Center, Kashan University of Medical Sciences, Kashan, Iran.

Corresponding Author

Address: Karaj Branch, Islamic Azad University, karaj, Iran.
Phone: +98 00989123330734
p.torabzadeh@gmail.com

Article History

Received: April 03, 2020
Accepted: May 17, 2020
e Published: February 02, 2021

ABSTRACT

Aims: The usage of antidepressants and sedatives such as lorazepam can cause side effects, including temporary or permanent infertility. The aim of this study was to evaluate the effect of lorazepam on the ovaries and ovulation of adult female Balb/C mice.

Methods: 75 adult female mice were studied in 5 groups and 15 mice in each group. Lorazepam drug injection was done intraperitoneally (IP) by selecting a fixed dose of 2 mg/kg.bw for three groups at three different times. The study groups were included: the first experimental group for 5 days, the second experimental group for 10 days and the third experimental group for 15 days' injection, sham group (distilled water injection) and control group (without injection). The day after the last injection, the mice were carefully dissected and their ovaries were removed for tissue examination.

Results: Parameters such as animal weight, high and small diameter of ovary, the follicles number of primary, secondary, growing and graph and corpus luteum were significantly decreased by duration increasing of drug injection in experimental groups in compared with control group ($P<0.05$). There was a significant increase in parameters such as the number of destructive follicles and folded zona pellucida compared to the control group.

Conclusion: In general, it can be concluded that the use of lorazepam for a long time had a destructive effect on female mice ovaries.

Keywords: Lorazepam; Ovary; Histomorphology; Mice.

[Downloaded from saremjrm.com on 2026-11-28]

[DOI: 10.52547/sjrm.5.1.34]

Copyright© 2021, ASP Ins. This open-access article is published under the terms of the Creative Commons Attribution-Noncommercial 4.0 International License which permits Share (copy and distribute the material in any medium or format) and Adapt (remix, transform, and build upon the material) under the Attribution-Noncommercial terms.

اثر لورازپام بر روی تخمدان و تخمک گذاری موش های ماده بالغ نژاد Balb/C

زهرا کرمی[۱]، پروین تراب زاده[۲]*، جواد امینی مهابادی[۳و۴]

[۱] دانشجوی دکتری زیست شناسی تکوین، مرکز زیست شناسی دانشگاه آزاد کرج ،کرج، ایران

مرکز تحقیقات باروری و ناباروری صارم، بیمارستان فوق تخصصی صارم، دانشگاه علوم پزشکی ایران، تهران، ایران.

[۲] دکترای تخصصی، استادیار گروه زیست شناسی (تکوین جانوری)، دانشگاه آزاد اسلامی واحد کرج، کرج، ایران.

[۳] دکتری تخصصی بیولوژی تولیدمثل، مرکز تحقیقات گامتوژنزیس دانشگاه علوم پزشکی کاشان، کاشان، ایران.

[۴] مرکز تحقیقات باروری و ناباروری صارم، بیمارستان فوق تخصصی صارم، دانشگاه علوم پزشکی ایران، تهران، ایران.

چکیده

اهداف: استفاده از داروهای ضد افسردگی و آرامبخش مانند لورازپام می تواند عوارضی از جمله ناباروری های موقت یا دائم ایجاد کند. هدف از مطالعه ی حاضر، بررسی اثر لورازپام بر روی تخمدان و تخمک گذاری موش های ماده بالغ نژاد Balb/C می باشد.

روش ها: تعداد ۷۵ سر موش ماده ی بالغ در ۵ گروه و هر گروه ۱۵ سر موش مورد بررسی قرار گرفتند. تزریق داروی لورازپام به صورت درون صفاقی (IP) با انتخاب دوز ثابت ۲ میلی گرم بر کیلوگرم وزن بدن برای سه گروه در سه زمان مختلف صورت گرفت. گروه های مورد مطالعه شامل: گروه اول آزمایشی به مدت ۵ روز، گروه دوم آزمایشی به مدت ۱۰ روز و گروه سوم آزمایشی به مدت ۱۵ روز تزریق، گروه شم (تزریق آب مقطر) و گروه کنترل (بدون تزریق) بودند. در روز بعد از آخرین تزریق، موش ها به دقت تشریح شدند و تخمدان آن ها جهت بررسی بافتی خارج گردید.

یافته ها: پارامترهایی نظیر وزن حیوان، قطر بزرگ و کوچک تخمدان و تعداد فولیکول های اولیه و ثانویه، درحال رشد و گراف و جسم زرد با احتمال معناداری در گروه های تجربی در مقایسه با گروه کنترل به ترتیب با افزایش مدت زمان تزریق دارو کاهش معنادار داشتند. در پارامترهایی نظیر تعداد فولیکول های تخریبی و زوناپلوسیدای چین خورده نسبت به گروه کنترل افزایش معنادار نشان داده شد.

نتیجه‌گیری: به طور کلی می توان این گونه نتیجه گرفت که استفاده از داروی لورازپام در مدت زمان طولانی اثر تخریبی بر روی تخمدان موش ماده داشت.

کلید واژه‌ها: لورازپام؛ تخمدان؛ هیستومورفولوژی؛ موش.

تاریخ دریافت: ۹۹/۰۱/۱۵

تاریخ پذیرش: ۹۹/۰۲/۲۸

*نویسنده مسئول: پروین تراب زاده

مقدمه

افسردگی و اضطراب با کاهش میزان باروری و عوارض دوران بارداری در ارتباط هستند، بنابراین مصرف داروهای روان‌پزشکی به دنبال این مشکلات روانی با تأثیر بر محور هیپوتالاموسی-هیپوفیزی-گنادی (HPG) می‌توانند بر عملکرد جنسی تأثیرگذار باشند[۱و۲]. اختلالات افسردگی یکی از شایع‌ترین اختلالات روان پزشکی است که ۱۰ الی ۲۵ درصد از زنان و ۵ الی ۱۲ درصد از مردان در طول عمر به آن دچار می‌شوند. عدم درمان این اختلال، آسیب های روانی و عوارض اجتماعی و اقتصادی بسیاری برای بیماران ایجاد می‌کند [۳].

لورازپام با نام تجاری Ativan یکی از داروهایی است که در درمان افسردگی و اضطراب خصوصاً در جوانان مصرف جهانی دارد. در حقیقت لورازپام سبب مهار باز جذب سروتونین می‌شود و جزء پرمصرف‌ترین داروها بوده و به طور وسیع به‌عنوان یک داروی ضد افسردگی و آرام بخش تجویز می‌شود [۳و۴]. لورازپام در درمان بی‌خوابی، شل کننده عضلانی، اضطراب، صرع، محرومیت از الکل و خواب‌پریشی کاربرد دارد [۵]. عوارض این دارو شامل: خواب آلودگی، گیجی، سردرد، تهوع، یبوست، تاری دید، تغییر در میل جنسی و اشتها، فراموشی و عدم آگاهی به مکان و زمان، لرزش، اختلال در تکلم و اسپاسم عضلانی می باشد[۶]. لورازپام با فرمول ساختاری C15H10Cl2N2O2 اولین بار در سال ۱۹۳۳ ساخته شد و در سال ۱۹۶۵ برای درمان صرع مورد استفاده قرار گرفت. این دارو به گروهی از داروها به نام بنزودیازپین‌ها تعلق دارد که بسته به سرعت اثر و نیمه‌عمر به انواع کوتاه اثر (مانند میدازولام و تریازولام)، متوسط اثر (مانند آلپرازولام، کلونازپام، تمازپام و لورازپام) و طولانی اثر (مانند دیازپام، فلورازپام و کلردیازپوکساید) تقسیم می‌شوند [۷].

فغانی و همکاران در سال ۲۰۰۳ با بررسی اثرات تراتوژنیک لورازپام در مورفوژنز و ارگانوژنز کام سخت جنین موش به این نتیجه رسیدند که لورازپام در نیمه دوم زندگی جنین موجب تسریع در سنتز پروتئین می شود و اثر آن روی جنین کاملا تراتوژنیک و غیر قابل برگشت می باشد[۸]. Jankovic و همکاران (۲۰۰۶) با بررسی اثرات بازدارنده لورازپام بر تحرک خود به خودی مجرای اوویدکت که یک عامل مهم در

[Downloaded from saremjrm.com on 2026-11-28]

[DOI: 10.52547/sjrm.5.1.34]

بارداری است با گرفتن بخش های لوله فالوپ ۳۴ بیمار که تحت درمان با لورازپام بودند، بیان داشتند که مصرف داروهای ضد صرع دیولاریزاسیون را افزایش می دهد و باعث انقباض خود به خودی می شود. همچنین، فعالیت انقباضی در مرحله تخمک گذاری را افزایش داده و این انقباضات به وسیله نورآدرنالین منع می شود. اثرات داروهای ضد صرع بر تحرک لوله فالوپ عملا ناشناخته باقی مانده است [۹]. Rebecca H و همکارانش در سال ۲۰۰۶ با بررسی اثر لورازپام به منظور کاهش درد در عمل سقط جنین بیان داشتند زنانی که لورازپام به مقدار ۱ تا ۲ میلی گرم را از طریق تزریق وریدی دریافت کرده بودند، به طور قابل توجهی نسبت به کنترل درد رضایت داشتند [۱۰]. Y.Lin و همکارانش در سال ۲۰۰۸ بیان داشتند که استفاده همزمان لورازپام و سیبوترامین که به عنوان داروی ضد چاقی استفاده می شود می تواند باعث کاهش شدید قند خون در بیماران شود[۱۱]. Kelly Van و همکارانش در سال ۲۰۰۵ با بررسی اثر دیازپام بر روی رشد فولیکول های تخمدان و کیفیت اووسیت به این نتیجه رسیدند که رشد فولیکول، تمایز، استروئیدوژنز و شروع میوز به طور قابل توجهی دچار اختلال شد[۱۲].

با شناخت اثرات مفید و مضر این دارو می توان از مصرف غیر اصولی لورازپام جلوگیری کرد و افراد جامعه را نسبت به این دارو که از خانواده داروهای افسردگی و آرام بخش و ضد اضطراب است، آگاه کرد تا به عوارض مصرف بیش از حد این دارو دچار نشده و فقط از دوز و مقدار تایید شده ی پزشک معالج خود استفاده نمایند. بنابراین هدف اصلی این پژوهش، بررسی اثرات لورازپام بر بافت تخمدان و تخمک گذاری در موش ماده بالغ Balb/C می باشد.

روش بررسی

حیوانات و آماده سازی دارو

برای اطمینان از بالغ بودن موش‌ها، از موش های ماده ی ۱۰ هفته‌ای با وزن ۲۶ ۲۴ گرم استفاده گردید. در این تحقیق موش های آزمایشگاهی نژاد Balb/C ماده از موسسه سرم و واکسن سازی رازی حصارک خریداری و در اتاق پرورش حیوانات دانشگاه کرج تحت شرایط کنترل شده از نظر نور، دما و رطوبت نگهداری شدند. با استفاده از تایمر اتوماتیک برقی، پریود نوری ۱۲ ساعت روشنایی و ۱۲ ساعت تاریکی برقرار شد. دمای اتاق در ۲۲±۲ درجه سانتیگراد و رطوبت اتاق ۴۰ تا ۵۰ درصد تنظیم گردید. قفس های نگهداری حیوانات به طور هفتگی تمیز، شسته و استریل و در کف آن تراشه های ظریف چوب ریخته شد. بطری آب آن ها نیز روزانه کنترل و تمیز شدند و خوراک حیوان با استفاده از پلیت های آماده صورت می‌گرفت. با تهیه ی قرص لورازپام ۲ میلی گرم، مقدار ۰/۰۵ میلی گرم از پودر آن با مقدار ۰/۱ میلی لیتر آب مقطر توسط شیکر حل و رقیق شد. این محلول لورازپام برای تزریق آماده و به هر موش با وزن ۲۵ گرم تزریق گردید [۸].

گروه بندی حیوانات

در این تحقیق، نمونه های جامعه آماری شامل ۵ گروه (هر گروه ۱۵ سر موش) بود. همزمان با گروه های تجربی، گروه کنترل و شم هم برای مقایسه ی جواب ها در نظر گرفته شدند. گروه ۱ (کنترل): شامل ۱۵ سر حیوان بود که در طی آزمایش لورازپام دریافت نکردند. گروه ۲ شم (Sham): شامل حیواناتی که در طی ۱۵ روز تزریق سرم فیزیولوژی دریافت کردند. گروه ۳ (تجربی ۱): شامل حیواناتی بودند که مقدار ۲ میلی گرم بر کیلوگرم وزن بدن داروی لورازپام به مدت ۵ روز دریافت کردند. گروه ۴ (تجربی ۲): در بر گیرنده ی حیواناتی اند که مقدار ۲ میلی گرم بر کیلوگرم وزن بدن داروی لورازپام به مدت ۱۰ روز دریافت کردند. گروه ۵ (تجربی ۳): شامل حیواناتی بودند که مقدار ۲ میلی گرم بر کیلوگرم وزن بدن داروی لورازپام به مدت ۱۵ روز دریافت کردند. در طی این پژوهش، تزریق به روش درون صفاقی (Intraperitoneal) صورت گرفت.

بافت شناسی

بعد از انجام تزریقات، موش ها تشریح و تخمدان آن ها به دقت خارج شد و پس از شست و شو در محلول سرم فیزیولوژی، نمونه‌ها در فرمآلدئید ۱۰ درصد جهت ثبوت قرار گرفتند. پس از ثبوت کامل نمونه ها، مراحل آبگیری، شفاف کردن، آغشتگی و برش گیری توسط میکروتوم صورت گرفت. سپس، نمونه ها توسط رنگ ائوزین و هماتوکسیلین مورد رنگ آمیزی قرار گرفتند و لام ها جهت مطالعه آماده شدند. طی بررسی های میکروسکوپی، تغییراتی در بافت تخمدان موش های تجربی مشاهده شد. بنابراین، پس از انجام اندازه گیری های لازم و ثبت اطلاعات، داده های بدست آمده از تمامی مراحل آزمایشات با نرم افزار SPSS ورژن ۲۲ و توسط آنالیز ANOVA و سپس تست دانکن با شرط معنی داری ($P<۰/۰۰۱$) و ($P<۰/۰۵$) مورد بررسی قرار گرفتند.

نتایج

در بررسی بافت تخمدان توسط میکروسکوپ نوری در گروه اول تجربی با دوز تزریقی لورازپام مشاهده گردید که تعداد فولیکول گراف، فولیکول در حال رشد، فولیکول اولیه، ثانویه و تعداد اجسام زرد نسبت به گروه کنترل به میزان قابل توجهی کاهش یافتند و فولیکول‌های در حال تخریب و زونا پلوسیدای چین خورده به طور واضحی افزایش پیدا کردند (شکل ۱ و ۲).

[Downloaded from saremjrm.com on 2026-11-28]

[DOI: 10.52547/sjrm.5.1.34]

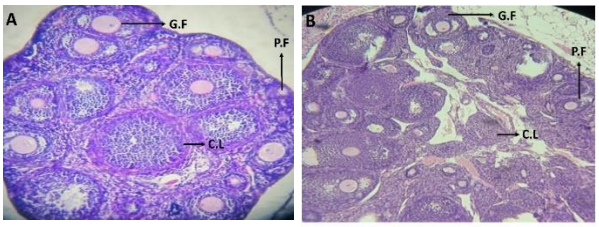

شکل ۱: میکروگراف برش عرضی از تخمدان گروه کنترل (A) و تخمدان سمت چپ گروه تجربی با داروی لورازپام در ۵ روز (B) (بزرگنمایی×۴۰). P.F: فولیکول اولیه، C.L: جسم زرد، G.F: فولیکول در حال رشد.

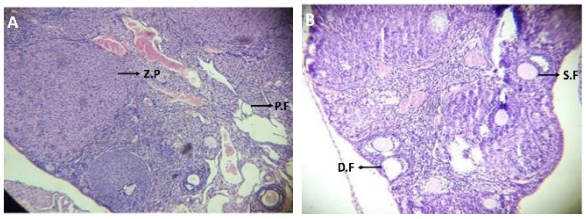

شکل ۲: میکروگراف برش عرضی از تخمدان تجربی با داروی لورازپام در ۵ روز (A و B) (بزرگنمایی ×۴۰). D.F: فولیکول در حال تخریب، S.F: فولیکول ثانویه، P.F: فولیکول اولیه، Z.P: زوناپلوسیدای چین خورده.

در مطالعات با میکروسکوپ نوری در بافت تخمدان در گروه دوم و سوم تجربی با دوز تزریقی لورازپام مشاهده گردید که تعداد فولیکول گراف، فولیکول در حال رشد، فولیکول اولیه و فولیکول ثانویه نسبت به گروه کنترل به میزان قابل‌توجهی کاهش پیدا کرد و جسم زرد مشاهده نشد، اما افزایش معنادار تعداد فولیکول‌های در حال تخریب مشاهده گردید. همچنین، رگ های خونی قطور تر از گروه کنترل دیده شد (شکل ۳ و۴).

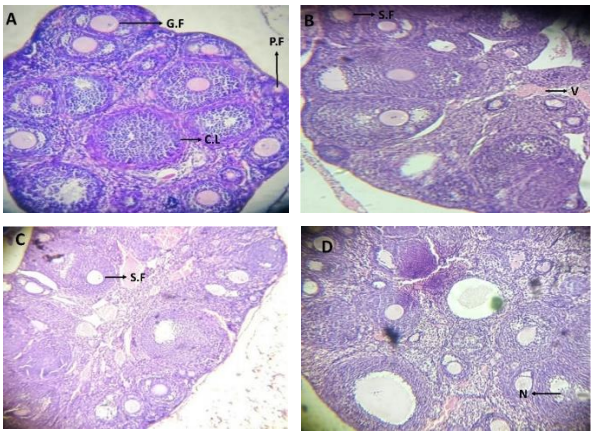

شکل ۳: میکروگراف برش عرضی از تخمدان کنترل (A) و تخمدان تجربی با داروی لورازپام در ۱۰ روز (B، C و D) (بزرگنمایی×۴۰). S.F: فولیکول ثانویه، V: رگ، C.L: جسم زرد، G.F: فولیکول در حال رشد، N: هسته

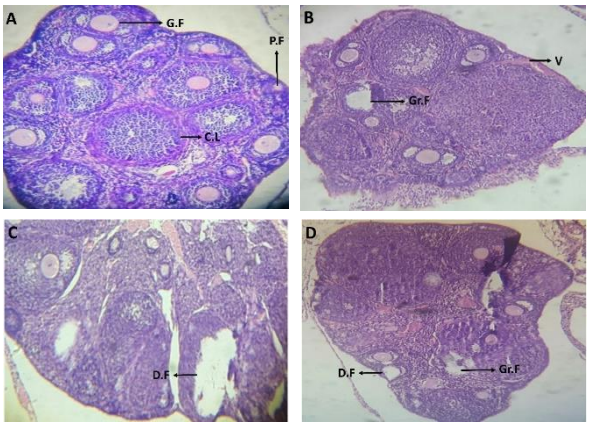

شکل ۴: میکروگراف برش عرضی از تخمدان کنترل (A) و تخمدان تجربی با داروی لورازپام در ۱۵روز (B، C و D) (بزرگنمایی×۴۰). P.F: فولیکول اولیه، C.L: جسم زرد، G.F: فولیکول در حال رشد، Gr.F: فولیکول گراف تخریب شده، V: رگ خونی، D.F: فولیکول در حال تخریب

در بررسی آماری و در گروه های کنترل، شم و در هر سه گروه تجربی با تزریق داروی مورد نظر در سه زمان مختلف، کاهش معناداری در قطر بزرگ تخمدان دیده شد (**P<۰/۰۵**) و در گروه دوم و سوم تجربی نسبت به گروه اول تجربی این کاهش معنادار مشهود بود (نمودار۱). همچنین، قطر کوچک تخمدان در گروه های دوم و سوم تجربی در مدت زمان ۱۰ و ۱۵ روز با لورازپام در مقایسه با گروه کنترل و شد (**P<۰/۰۵**) کاهش معناداری در قطر کوچک تخمدان مشاهده شد. البته در گروه اول تجربی (۵ روز تزریق)، نیز کاهش قطر کوچک تخمدان دیده شد اما این کاهش معنادار نبود و در گروه دوم و سوم تجربی نسبت به گروه اول تجربی این کاهش مشهود و معنی دار بود (نمودار۱).

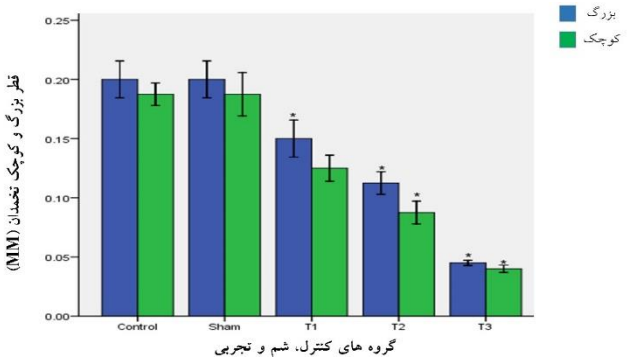

نمودار ۱: مقایسه قطر بزرگ و کوچک تخمدان در نمونه های کنترل، شم و تجربی. *P<0.05

در بررسی تعداد فولیکول‌های اولیه در گروه کنترل و شم از نظر آماری تفاوت معنی‌داری مشاهده نگردید، در حالی که در گروه دوم و سوم تجربی

[Downloaded from saremjrm.com on 2026-11-28]

[DOI: 10.52547/sjrm.5.1.34]

در ۱۵-۱۰ روز تزریق نسب به گروه کنترل و شم کاهش معناداری (P<۰/۰۵) وجود داشت که در گروه سوم تجربی نیز این کاهش معناداری (P<۰/۰۰۱) از نظر آماری بیشتر بود و در گروه دوم و سوم تجربی نسبت به گروه اول تجربی این کاهش معنی دار کاملا مشهود بود (نمودار ۲). در بررسی تعداد فولیکول‌های ثانویه بین گروه کنترل و شم از نظر آماری تفاوتی دیده نشد. اما در گروه دوم و سوم تجربی با تزریق این دارو در مدت زمان ۱۰ و ۱۵ روز نسبت به گروه کنترل و شم کاهش معنی داری وجود داشت (P<۰/۰۵) که در گروه سوم تجربی این کاهش معناداری بیشتر بود (P<۰/۰۰۱) و این کاهش معنی داری در گروه دوم و سوم تجربی نسبت به گروه اول تجربی کاملا مشهود بود (نمودار۲). در بررسی تعداد فولیکول‌های در حال رشد، بین دو گروه کنترل و شم از نظر آماری تفاوت معنی‌داری مشاهده نگردید، درحالی که درگروه دوم و سوم تجربی نسبت به گروه کنترل و شم شاهد کاهش معنی داری (P<۰/۰۵) از نظر این فاکتور بودیم که این کاهش تنها در گروه تجربی دوم و سوم معنی دار بود (نمودار۲).

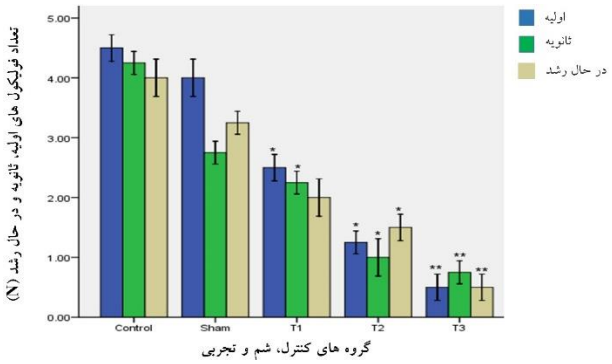

نمودار ۲: مقایسه تعداد فولیکول‌های اولیه، ثانویه و در حال رشد تخمدان در نمونه‌های کنترل، شم و تجربی. P<0.05* و P<0.001**

از نظر بررسی تعداد فولیکول‌های گراف، در گروه کنترل و شم از نظر آماری تفاوت معنی‌داری مشاهده نگردید، در حالی که در گروه دوم تجربی تعداد فولیکول های گراف با معناداری (P<۰/۰۵) و در گروه سوم تجربی با کاهش معناداری (P<۰/۰۰۱) نسبت به گروه کنترل و شم دیده شد. همچنین، این فاکتور در گروه دوم و سوم تجربی نسبت به گروه اول تجربی کاهش معنادار بود (نمودار ۳).

در بررسی پارامتر تعداد اجسام زرد، بین گروه کنترل و شم از نظر آماری تفاوت معنی‌داری مشاهده نگردید. اما در گروه دوم و سوم تجربی در مقایسه با گروه کنترل و شم کاهش معنادار بود (نمودار۳). تعداد زوناپلوسیدای چین خورده در گروه کنترل، شم و همچنین در گروه اول تجربی با داروی لورازپام از نظر آماری تفاوت معناداری مشاهده نگردید در حالی که در گروه تجربی دوم شاهد افزایش معنادار (P<۰/۰۵) و در گروه سوم تجربی شاهد افزایش معناداری بیشتری (P<۰/۰۰۱) نسبت به گروه کنترل و اول تجربی بودیم و این افزایش معنادار در گروه دوم و سوم تجربی در مقایسه با گروه اول تجربی مشهود بود (نمودار ۳). در بررسی تعداد فولیکول های تخریبی، افزایش معناداری (P<۰/۰۰۱) از نظر فولیکول‌های تخریبی در هر سه گروه تزریقی ۵، ۱۰ و ۱۵ روز در مقایسه با گروه کنترل و شم مشاهده شد و این افزایش در گروه دوم و سوم تجربی نسبت به گروه اول تجربی کاملا مشهود بود (نمودار ۳).

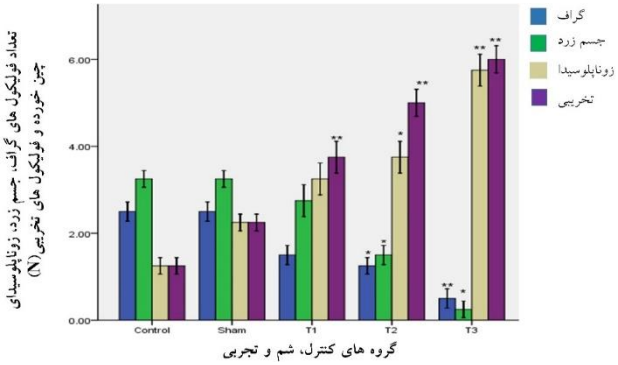

نمودار ۳: مقایسه تعداد فولیکول های گراف، جسم زرد، زوناپلوسیدای چین خورده و تخریبی در نمونه‌های کنترل، شم و تجربی. P<0.05* و P<0.001**

بحث

کاهش قطر بزرگ و کوچک و متعاقب آن کاهش اندازه تخمدان از نتایج دیگری بود که در پی این پژوهش به‌دست آمد و به دنبال بررسی پارامترهایی از قبیل فولیکول تخریبی، کاهش تعداد فولیکول گراف، فولیکول اولیه، فولیکول ثانویه، فولیکول در حال رشد و اجسام زرد مشاهده شد. هدف از این مطالعه، اثر لورازپام بر روی تخمدان و تخمک گذاری موش های ماده بالغ نژاد Balb/C بود.

Van Wemmel و همکارانش در سال ۲۰۰۵ با بررسی اثر دیازپام بر روی رشد فولیکول های تخمدان و کیفیت اووسیت به این نتیجه رسیدند که رشد فولیکول، تمایز و استروئیدوژنز و شروع میوز به طور قابل توجهی دچار اختلال شد [۱۲]. بنابراین، نتایج و مشاهدات ما در مورد کاهش اندازه تخمدان که توسط میکروسکوپ نوری انجام شد، با نتایج Van Wemmel و همکاران در فولیکول های تخمدان هم خوانی داشت. در مطالعه ی ما، تغییرات بافتی از جمله کاهش اندازه‌ی تخمدان‌ها در موش‌ها مشاهده گردید که این کاهش معنی‌دار در قطر بزرگ و کوچک تخمدان و متعاقب آن، کاهش اندازه تخمدان احتمالا می‌تواند به دلیل کاهش تعداد فولیکول‌های گراف، کاهش اجسام زرد، کاهش فولیکول اولیه و کاهش فولیکول ثانویه و در نهایت کاهش مایع درون بافتی تخمدان باشد و این کاهش در گروه دوم و سوم تجربی نسبت به گروه اول تجربی و گروه کنترل

[Downloaded from saremjrm.com on 2026-11-28]

[DOI: 10.52547/sjrm.5.1.34]

بیشتر بود. به طوری که اثر این دارو در مدت زمان طولانی بر روی بافت تخمدان مخرب بود.

در این پژوهش، تعداد فولیکول اولیه، ثانویه و در حال رشد کاهش یافت. نارسایی زودرس تخمدان سبب کاهش تعداد فولیکول های تخمدان می‌گردد و به همراه کاهش فولیکول های اولیه و ثانویه، فولیکول در حال رشد نیز کاهش می یابد زیرا تعداد اندکی فولیکول اولیه برای رشد تا مرحله تشکیل انتروم موجود می‌باشد و ممکن است همان تعداد نیز به علت کاهش خون‌رسانی و عدم تغذیه مناسب، رشد محدودی داشته و در حد دو یا سه لایه سلول گرانولوزا بیشتر نتوانند تشکیل شوند. در پژوهش جوهری و همکارانش (۲۰۱۳) که بر روی اولانزاپین (از گروه بنزودیازپین ها) کار کردند، به این نتیجه رسیدند که این دارو سبب افزایش پرولاکتین و کاهش تستوسترون شد [۱۳] و با نتایج این تحقیق همخوانی داشت. استفاده از داروی لورازپام در مدت زمان کوتاه (۵ روز تزریق) بهتر بود و اثرات تخریبی کمتری به همراه داشت ولی در گروه دوم و سوم تجربی اثرات تخریبی بیشتر بود و تعداد فولیکول اولیه و ثانویه کاهش معناداری نسبت به گروه اول تجربی و گروه کنترل داشتند. همچنین با پژوهش Van Wemmel و همکارانش در سال ۲۰۰۵ که بررسی اثر دیازپام از بنزودیازپین ها است بر روی رشد فولیکول های تخمدان و کیفیت اووسیت به این نتیجه رسیدند که رشد فولیکول، تمایز و استروئیدوژنز و شروع میوز به طور قابل توجهی کاهش می یابد همخوانی داشت [۱۲]. در مورد عدم رشد فولیکول، تولید ناکافی استرادیول در آن و تداخل در عمل این هورمون مسلم است که باید بین تکامل فولیکول و تحریک هورمونی آن هماهنگی کاملی وجود داشته باشد. این اختلال احتمالا ممکن است ناشی از یک فرایند عفونی، آندومتریوز یا علت های دیگر باشد [۱۴]. بنابراین، داروی لورازپام سبب کاهش مایع درون فولیکولی شد و در نتیجه این کاهش مایع فولیکولی مانع از سازمان‌یابی مناسب سلول های فولیکولی و تشکیل فولیکول گراف می‌شود. پس به علت عدم توانایی تخمدان در بلوغ کامل اووسیت، مشاهده گردید که در هر سه گروه تزریقی داروی لورازپام، فولیکول های گراف کاهش یافت و اثر این دارو در گروه دوم و سوم تجربی بیشتر از گروه اول تجربی و گروه کنترل بود و با گذر زمان فولیکول گراف کاهش معناداری داشت (نمودار ۳).

آزاد شدن تخمک سبب تبدیل سلول های گرانولوزا و سلول های تکای داخلی به یک غده درون‌ریز موقتی به نام جسم زرد که درون ناحیه قشری قرار دارد، می‌شود. هرچند که سلول های گرانولوزای درون جسم زرد، پس از تخمک‌گذاری تقسیم نمی‌شوند اما حجم آن ها بسیار افزایش می‌یابد [۱۵]. بنابراین، در صورت مشاهده کاهش تخمک‌گذاری در هر سه گروه تزریقی از داروی لورازپام، اندازه ی جسم زرد و تخمدان در سه گروه تزریقی کاهش معناداری داشتند. شایان ذکر است که در دوز تزریقی در گروه دوم و سوم تجربی، اندازه ی جسم زرد و تخمدان در گروه شاهد نسبت به گروه اول تجربی و گروه کنترل داشتند (نمودار۳). همچنین، در پژوهش صورت گرفته افزایش معناداری در میزان فولیکول های تخریبی و زوناپلوسیدای چین خورده هم نسبت به گروه کنترل و هم در بین گروه‌های تجربی به ترتیب افزایش زمان تزریق مشاهده گردید.

با تجزیه ی کلاژن تونیکا آلبوژینه (ناحیه قشری تخمدان)، کم خونی و مرگ برخی از سلول‌ها، منطقه کوچکی از دیواره فولیکول ضعیف می‌شود. این ضعف همراه با افزایش فشار مایع فولیکولی، منجر به پارگی دیواره خارجی فولیکول و تخمک‌گذاری می‌شود [۱۶]. استیگما منطقه‌ای در سطح فولیکول است که در آنجا جریان خون متوقف‌شده و در نتیجه رنگ آن تغییر کرده و دیواره فولیکول شفاف می‌شود و ظهور آن نشان‌دهنده قریب‌الوقوع بودن تخمک‌گذاری می‌باشد. در صورت مسدود شدن فرآیند تخمک‌گذاری، فولیکول های تخمدانی دچار آترزی یا تحلیل می‌شوند. در طی آترزی، سلول های فولیکولی و اووسیت ها از بین می روند [۱۷]. فولیکول‌ها در هر مرحله از تکامل (فولیکول اولیه) ممکن است دچار فرآیند تحلیل بشوند. این فرآیند با توقف میتوز در سلول های گرانولوزا، جدایی سلول های گرانولوزا از تیغه پایه‌ای و مرگ اووسیت شناخته می‌شود [۱۷]. در پژوهش حاضر در گروه دوم و سوم تجربی، فولیکول های تخریبی و زونا پلوسیدای چین خورده افزایش معناداری داشتند که از علل آن می‌تواند مدت‌زمان باشد و همان طور که در بالا اشاره شد نارسایی تخمدان و عدم تعادل هورمونی از دیگر علل این افزایش هستند و نتیجه گرفته می شود که داروی لورازپام سبب از بین رفتن و تخریب سلول های فولیکولی می شود و این اثرات در گروه دوم و سوم تجربی نسبت به گروه اول و گروه کنترل مشخص تر بود. نتایج ما با پژوهش Merris و همکارانش در سال ۲۰۰۷ هم خوانی داشت که بیان داشتند اثر دگزامتازون سبب اختلال در رشد فولیکول های تخمدان می شود[۱۸]، اما داروی مورد استفاده در این مطالعه با داروی تحقیق ما متفاوت بود.

نتیجه گیری

با توجه به این مشاهدات می توان این طور نتیجه گرفت که استفاده از داروی لورازپام در مدت زمان طولانی اثر مخرب بر روی رحم و هورمون های جنسی ماده داشته و استفاده از این دارو بدون دستور پزشک معالج خصوصا در جوانان خطر آفرین بوده است. بنابراین توصیه می شود دختران جوان، خانم ها در مرحله اقدام به باروری و یا در حین بارداری از این دارو مصرف نکرده و یا درصورت لزوم با توجه به دستور پزشک معالج از این دارو استفاده نمایند. از آن جایی که با تزریق لورازپام شاهد اختلالات هورمون های جنسی بودیم، این دارو باعث کاهش میل جنسی شده و استفاده از این دارو در مدت زمان طولانی سبب ناباروری و در صورت بارداری سبب سقط جنین می شود. نکته قابل ذکر دیگر اشاره به این موضوع می باشد که طبق نتایج ما این دارو سبب افزایش معنادار استروژن می گردد و از آنجایی که مصرف این دارو در آقایان نیز عمومیت دارد حتما باید این موضوع مورد بررسی قرار گیرد. پس این دارویی شیمیایی دارای ارزش سرمایه گذاری از جنبه ایجاد ناباروری موقتی را دارد.

[Downloaded from saremjrm.com on 2026-11-28]

[DOI: 10.52547/sjrm.5.1.34]

تشکر و قدردانی:

این مقاله ی استخراجی از پایان نامه ی دوره ی کارشناسی ارشد توسط دانشگاه آزاد اسلامی واحد کرج حمایت شد. محققان همچنین از همکاری دلسوزانه همه پرسنل در این دانشگاه قدردانی می کنند.

سهم نویسندگان در مقاله:

زهرا کرمی (نویسنده ی اول)، نگارنده ی مقدمه/روش شناس/پژوهشگر اصلی/تحلیلگر آماری ۵۰٪؛ پروین تراب زاده (نویسنده ی دوم و مسئول)، طراحی ایده/ پژوهشگر کمکی ۳۰٪؛ جواد امینی مهابادی (نویسنده ی سوم)، پژوهشگر کمکی ۲۰٪.

تاییدیه اخلاقی:

فرآیندهای آزمایشگاهی و حمایت از حیوانات دقیقاً بر اساس کد اخلاقی دانشگاه آزاد اسلامی واحد کرج رعایت گردید. این پژوهش به تائید کمیته اخلاق دانشگاه دانشگاه آزاد اسلامی واحد کرج رسیده است (IR.IAU.K.REC.1396.78).

تعارض منافع:

در این مطالعه تعارض منافع وجود نداشت.

منابع مالی:

توسط دانشگاه علوم پزشکی کاشان تامین شده است.

منابع:

.1 Ebrahimian A, Hemayatkhah-Jahromi V, Forouzanfar M. Effect of fluoxetine on hormonal axis of pituitary-gonad in adult female rats. Feyz Journal of Kashan University of Medical Sciences. 2014;17(6):517-21.

.2 Fu W, Wilhelm LO, Wei Y, Zhou G, Schwarzer R .Emotional intelligence and dyadic satisfaction buffer the negative effect of stress on prenatal anxiety and depressive symptoms in Chinese women who are pregnant with twins. Anxiety, Stress, & Coping. 2020:1-13.

.3 Lakatos E, Szigeti JF, Ujma PP, Sexty R, Balog P. Anxiety and depression among infertile women: a cross-sectional survey from Hungary. BMC women's health. 2017;17(1):48.

.4 Nguyen N, Fakra E, Pradel V, Jouve E, Alquier C, Le Guern ME, et al. Efficacy of etifoxine compared to lorazepam monotherapy in the treatment of patients with adjustment disorders with anxiety: a double-blind controlled study in general practice. Human Psychopharmacology: Clinical and Experimental. 2006;21(3):139-49.

.5 Wiebe E, Podhradsky L, Dijak V. The effect of lorazepam on pain and anxiety in abortion. Contraception. 2003;67(3):219-21.

.6 Ahir BK, Pratten MK. Association of anxiolytic drugs diazepam and lorazepam, and the antiepileptic valproate, with heart defects—Effects on cardiomyocytes in micromass (MM) and embryonic stem cell culture. Reproductive toxicology. 2011;31(1):66-74.

.7 Jurand A, Martin L. Cleft palate and open eyelids inducing activity of lorazepam and the effect of flumazenil, the benzodiazepine antagonist. Pharmacology & toxicology. 1994;74(6):228-3.5

.8 Faghani M, nadia sZ, salsabili N. Effect of lorazpam on the anatomical development of morphogenesis of the secondary palate in the rat embryo. Journal of Ilam University of Medical Sciences. 2003;10(36-37):21-6.

.9 Kanto J, Aaltonen L, Liukko P, Mäenpää K. Transfer of lorazepam and its conjugate across the human placenta. Acta pharmacologica et toxicologica. 1980;47(2):130-4.

.10 Allen RH, Kumar D, Fitzmaurice G, Lifford KL, Goldberg AB. Pain management of first-trimester surgical abortion: effects of selection of local anesthesia with and without lorazepam or intravenous sedation. Contraception. 2006;74(5):407-13.

.11 Lin Y-Y, Hsu C-W, Chu S-J, Tsai S-H. Another dangerous combination for hypoglycemic coma: concurrent use of sibutramine and lorazepam. QJM: An International Journal of Medicine. 2008;101(3):243-5.

.12 Van Wemmel K, Gobbers E, Eichenlaub-Ritter U, Smitz J, Cortvrindt R. Ovarian follicle bioassay reveals adverse effects of diazepam exposure upon follicle development and oocyte quality .Reproductive Toxicology. 2005;20(2):183-93.

.13 Johari H, Khatamsaz S, Dehghani K, Hemayatkhah Jahromi V, Jamali H, Kafilzadeh F,

[Downloaded from saremjrm.com on 2026-11-28]

[DOI: 10.52547/sjrm.5.1.34]

et al. Effect of Olanzapine on Pituitary–Gonad Axis and Spermatogenesis in Adult Male Rats. Journal of Fasa University of Medical Sciences. 2013;3(1):42-8.

.14 Bauer J, Stoffel-Wagner B, Flügel D, Kluge M, Elger C. The impact of epilepsy surgery on sex hormones and the menstrual cycle in female patients. Seizure. 2000;9(6):389-93.

.15 Devoto L, Kohen P, Munoz A, Strauss III JF .Human corpus luteum physiology and the luteal-phase dysfunction associated with ovarian stimulation. Reproductive biomedicine online. 2009;18:19-24.

.16 Maslyanskaya S, Talib HJ, Northridge JL, Jacobs AM, Coble C, Coupey SM. Polycystic ovary syndrome: an under-recognized cause of abnormal uterine bleeding in adolescents admitted to a children's hospital. Journal of pediatric and adolescent gynecology. 2017;30(3):349-55.

.17 Luciano AM, Sirard M-A. Successful in vitro maturation of oocytes: a matter of follicular differentiation. Biology of reproduction. 2018;98(2):162-9.

.18 Van Merris V, Van Wemmel K, Cortvrindt R. In vitro effects of dexamethasone on mouse ovarian function and pre-implantation embryo development. Reproductive Toxicology. 2007;23(1):32.41-

[Downloaded from saremjrm.com on 2026-11-28]

[DOI: 10.52547/sjrm.5.1.34]