

## An Overview of Harlequin Ichthyosis

### ARTICLE INFO

DOI: 1052547/sjrm.10.4.3

### Article Type

Review article

### Authors

Hadis Mohammadian<sup>1</sup>, Mohammad Reza Nateghi<sup>1,2\*</sup> 

1- Sarem Gynecology, Obstetrics and Infertility Research Center, Sarem Women's Hospital, Iran University of Medical Science (IUMS), Tehran, Iran.

2- Sarem Cell Research Center (SCRC), Sarem Women's Hospital, Tehran, Iran.

### \*Corresponding Authors:

Mohammad Reza Nateghi; Sarem Gynecology, Obstetrics and Infertility Research Center, Sarem Women's Hospital, Iran University of Medical Sciences, Tehran, Iran.

Address: Sarem Women Hospital, Basij Square, Phase 3, Ekbatan Town, Tehran, Iran. Postal code: 1396956111, Phone: +98 (21) 44670888, Fax: +98 (21) 44670432.

### ABSTRACT

Harlequin Ichthyosis is a very rare and severe genetic disorder of the group of congenital keratinization disorders that is inherited as an autosomal recessive trait and is caused by a mutation in the ABCA12 gene. This mutation causes a defect in epidermal lipid transport and, as a result, disruption of the skin lipid barrier. Affected infants are born with very thick, cracked skin and armor-like horny plates, with ectropion, eclampsia and limited limb movement, and are at high risk of dehydration, infection and temperature disorders due to damage to the skin barrier. The diagnosis of the disease is mainly clinical and is confirmed by genetic studies to identify ABCA12 mutations. In carrier families, prenatal diagnosis is possible with amniocentesis or placental villi sampling. Supportive care in the neonatal intensive care unit (NICU), including fluid balance, infection prevention, use of emollients, and systemic retinoid therapy, has improved survival and quality of life.

Despite the lack of a definitive cure, recent advances in molecular genetics and neonatal care have provided new hope for these patients. A detailed understanding of the relationship between genotype and phenotype will pave the way for the development of targeted and gene-based therapies in the future

**Keywords:** Harlequin Ichthyosis; ABCA gene; Autosomal Recessive Congenital Ichthyosis – (ARCI) ; Systemic Retinoids; Skin Barrier; Genetic Mutation; Prenatal Diagnosis.

Received: 09 December 2025

Accepted: 04 February 2026

e Published: 10 February 2026

### Article History

تاریخ پذیرش: ۱۴۰۴/۱۱/۱۵

\***نویسنده مسئول:** محمد رضا ناطقی؛ مرکز تحقیقات زنان، زایمان و ناباروری صرم، بیمارستان فوق تخصصی صرم، دانشگاه علوم پزشکی ایران، تهران، ایران. آدرس: تهران، شهرک اکباتان، فاز ۳، میدان بسیج، بیمارستان فوق تخصصی صرم، کد پستی: ۱۳۹۶۹۵۶۱۱۱. تلفن: ۰۲۱۴۴۶۷۰۸۸۸. فکس: ۰۲۱۴۴۶۷۰۴۳۲.

## ایکتیوز هارلیکوئین

حدیث محمدیان<sup>۱</sup>، محمد رضا ناطقی<sup>۱،۲</sup> ID

<sup>۱</sup> مرکز تحقیقات زنان زایمان و ناباروری صرم، بیمارستان فوق تخصصی صرم، دانشگاه علوم پزشکی ایران، تهران، ایران  
<sup>۲</sup> مرکز تحقیقات سلولی-مولکولی و سلول‌های بنیادی صرم، بیمارستان فوق تخصصی صرم تهران، ایران

### چکیده

ایکتیوز هارلیکوئین (Harlequin Ichthyosis) یک اختلال ژنتیکی بسیار نادر و شدید از گروه اختلالات کراتینیزاسیون مادرزادی است که به صورت اتوزوم مغلوب به ارث می‌رسد و به دلیل جهش در ژن ABCA12 بروز می‌یابد. این جهش موجب نقص در انتقال لیپیدهای اپیدرمی و در نتیجه اختلال در تشکیل سد لیپیدی پوست می‌شود. نوزادان مبتلا در بدو تولد با پوست بسیار ضخیم، ترک‌خورده و صفحات شاخی زره‌مانند، همراه با اکتروپیون، اکلابیوم و محدودیت حرکتی اندام‌ها متولد می‌شوند و به دلیل آسیب سد پوستی، در معرض خطر شدید دهیدراسیون، عفونت و اختلالات دمایی قرار دارند.

تشخیص بیماری عمدتاً بالینی است و با بررسی‌های ژنتیکی برای شناسایی جهش‌های ABCA12 تأیید می‌شود. در خانواده‌های حامل، تشخیص پیش از تولد با آمیونسنتز یا نمونه‌برداری از پرزهای جفت امکان‌پذیر است. مراقبت‌های حمایتی در بخش‌های نوزادان (NICU)، شامل حفظ تعادل مایعات، پیشگیری از عفونت، استفاده از نرم‌کننده‌ها و درمان با رتینوئیدهای سیستمیک، موجب بهبود بقا و کیفیت زندگی بیماران شده است.

با وجود نبود درمان قطعی، پیشرفت‌های اخیر در ژنتیک مولکولی و مراقبت‌های نوزادی، امید تازه‌ای برای این بیماران فراهم کرده است. درک دقیق ارتباط بین ژنوتیپ و فنوتیپ، راهگشای توسعه درمان‌های هدفمند و ژنی در آینده خواهد بود.

**کلیدواژه‌ها:** ایکتیوز هارلیکوئین؛ ژن ABCA؛ اختلالات کراتینیزاسیون مادرزادی؛ رتینوئیدهای سیستمیک؛ سد پوستی؛ جهش ژنتیکی؛ تشخیص پیش از تولد.

تاریخ دریافت: ۱۴۰۴/۰۹/۱۸

### مقدمه

ایکتیوز هارلیکوئین<sup>۱</sup> (HI) یک اختلال بسیار نادر و شدید کراتینیزاسیون<sup>۲</sup> پوست است که به صورت اتوزوم مغلوب<sup>۳</sup> به ارث می‌رسد و با ضخیم‌شدن خیلی شدید لایه شاخی و شکست سد پوستی در نوزادان متولدشده همراه است<sup>۱</sup>. اگرچه در گذشته بقا در این بیماران بسیار ناامیدکننده بود، اما پیشرفت در مراقبت‌های نوزادی، مدیریت عفونی و معرفی رتینوئیدهای سیستمیک زود هنگام سبب بهبود چشمگیر پیش‌آگهی در برخی بیماران شده است<sup>۱</sup>.

هدف این مقاله مروری، بررسی جامع و به‌روز از تعریف، علت‌شناسی، تظاهرات بالینی، تشخیص، درمان و پیش‌آگهی ایکتیوز هارلیکوئین است. امید است که این مرور بتواند نقطه‌ی شروعی برای پژوهشگران و متخصصان مربوط مانند پوست و ژنتیک باشد تا دانش موجود را در جهت بهبود تشخیص، مراقبت و کیفیت زندگی مبتلایان گسترش دهند.

### تعریف

بیماری ایکتیوز هارلیکوئین یک اختلال ژنتیکی بسیار نادر و شدید از گروه اختلالات کراتینیزاسیون پوست<sup>۴</sup> (ARCI) است که با شروع بسیار زودرس و نمای پوستی فوق‌العاده متمیز در نوزادان همراه می‌باشد. عامل اصلی بیماری جهش‌های دوطرفه<sup>۵</sup> (هوموزیگوس یا مرکب هتروزیگوس<sup>۶</sup>) در ژن ABCA12 است. این ژن مسئول تولید یک پروتئین حامل لیپید از خانواده ATP-binding cassette که برای انتقال لیپیدها به لایه شاخی و تشکیل سد لیپیدی لازم است. اکثر موارد شدید (HI کلاسیک) با جهش‌های خاتمه یا حذف در ABCA12 همراه‌اند. جهش‌های loss-of-function در ژن ABCA12 به‌عنوان عامل اصلی این بیماری شناخته شده‌اند؛ این ژن وظیفه حمل و انتقال لیپیدها در گرانول‌های لم‌لاری<sup>۷</sup> کراتینوسیت‌های اپیدرم را بر عهده دارد و نقص آن منجر به اختلال در ساختار و عملکرد سد لیپیدی پوست می‌گردد<sup>۱</sup>.

### علت شناسی:

#### از دیدگاه درماتولوژی

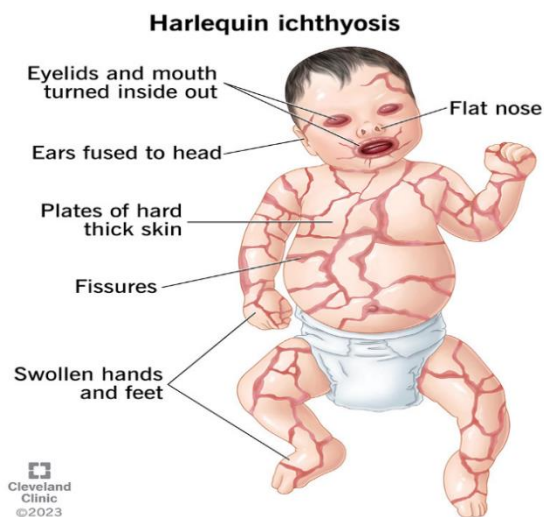
از دید درماتولوژی، نکته محوری این است که HI نمایانگر یک فروپاشی ساختاری-عملکردی سد پوست است تا صرفاً یک «مشکل کراتینه شدن».

Bilateral mutations<sup>۴</sup>  
 Homozygous or compound heterozygous<sup>۵</sup>  
 Lamellar Granules<sup>۷</sup>

Harlequin Ichthyosis<sup>۱</sup>  
 Keratinization<sup>۱</sup>  
 Autosomal Recessive<sup>۲</sup>  
 Autosomal Recessive Congenital Ichthyoses<sup>۳</sup>

### تظاهرات بالینی:

نوزاد تازه متولد پوشیده از پلاک‌های ضخیم، سپتوم‌شکل یا «زره‌ای» با شکاف‌های عمیق بین صفحات شاخی است<sup>[۱]</sup> (شکل ۱). اکتروپیون (برگردان پلک‌ها)، اکلابیون (لب‌های برآمده)، دفورمیتی‌های انقباضی اندام‌ها، و مختل شدن تنفس/بلع ممکن است دیده شود، به عبارتی این نوزادان به شدت دچار اختلال در تنفس، تغذیه، تنظیم دمای بدن و خطر عفونت‌های شدید و دهیدراسیون میباشند؛ نکته‌ای از منظر نئوناتولوژی و مراقبت‌های ویژه بسایر حائز اهمیت است<sup>[۱]</sup> (شکل ۲). همچنین به دلیل نقص سد پوستی، ریسک بالای دهیدراسیون، اختلال در تنظیم دما، و عفونت‌های ثانویه در این نوزادان نیز وجود دارد<sup>[۲]</sup>. پوست کف دست و پا اغلب در HI دچار ضخیم‌شدگی شدید می‌شود، همراه با تورم و محدودیت حرکتی در اندام‌ها. این تظاهرات بخش مهمی از فنوتیپ بیماری است. در مبتلایانی که از دوره نوزادی می‌گذرند، الگوی بالینی ممکن است از صفحات زرهی به وضعیت با مقیاس‌های ضخیم‌تر و اریتم گسترده تغییر کند. این تصویر نمایی از وضعیت پس از عبور از مرحله حاد است (شکل ۳). تصاویر اندام‌ها (بازوها، پاها) که دچار پلاک‌های ضخیم، تورم و گاهی انقباضات هستند، نشان می‌دهند تأثیر HI فقط پوستی نیست بلکه این بیماری اثرات مخرب عملکردی نیز دارد. شکل شماره ۴ نمای شماتیک یا میکروسکوپی مقایسه‌ای انتقال لیپیدها در پوست سالم و مبتلا به HI است که نشان می‌دهد در پوست سالم لملاری گرانول‌ها محتوای لیپیدی را به فضای بین سلولی می‌فرستند، اما در HI به علت نقص ABCA12 این فرایند مختل است<sup>[۲]</sup>.



شکل ۱. تظاهرات بالینی ایکتیوز هارلیکوئین.

کاهش یا فقدان ABCA12 باعث کاهش بار لیپیدی و ناهنجاری در مورفولوژی لملاری گرانول‌ها می‌شود؛ در نتیجه چسبندگی قشری و ریزساختار لایه شاخی مختل شده و صفحات غلیظ و پلکانی تشکیل می‌گردد. مطالعات بافت‌شناسی و مدل‌های ژنتیکی نشان داده‌اند که این اختلال نه تنها ترکیب لیپیدها را تغییر می‌دهد، بلکه فرایند تمایز کراتینوسیت‌ها را نیز دگرگون می‌کند، که تبیین‌کننده نشانه‌هایی مانند اکتروپیون، اکلابیوم و محدودیت حرکتی اندام‌هاست. این دیدگاه به درک بهتر ارتباط نوع جهش (truncating vs missense) با شدت بالینی کمک می‌کند<sup>[۴]</sup>.

### از دیدگاه نئوناتولوژی

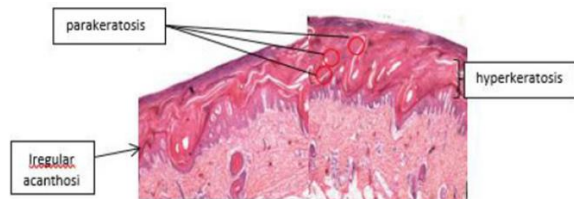
برای نوزادان، ناتوانی در تشکیل سد لیپیدی سریعاً به پیامدهای سیستمیک منجر می‌شود. دهیدراسیون سریع، از دست رفتن شدید الکترولیت‌ها، افزایش نرخ عفونت ثانویه (نفوذ میکروبی از طریق سد آسیب‌دیده)، اختلال در تنظیم دمای مرکزی و در برخی موارد محدودیت تنفسی به دلیل سفتی قشری صورت و قفسه سینه از جمله این موارد است. از منظر نئوناتولوژی، این بدان معناست که علت مولکولی (فقدان عملکرد ABCA12) ترجمه بالینی مستقیمی دارد که نیازمند مراقبت‌های فوری در NICU جهت حفظ هیدراسیون، کنترل دما، پیشگیری و درمان عفونت، و حمایت تغذیه‌ای و تنفسی مناسب است؛ لذا علت‌شناسی مولکولی مستقیماً مدیریت بالینی را تعیین می‌کند. کاربرد زودهنگام رتینوئیدهای سیستمیک در برخی موارد به شکستن پلاک‌های شاخی و تسهیل بقا کمک کرده است، هرچند تصمیم‌درمانی باید با توجه به وضعیت سیستمیک نوزاد و نوع جهش اتخاذ شود<sup>[۵]</sup>.

### از دیدگاه ژنتیک

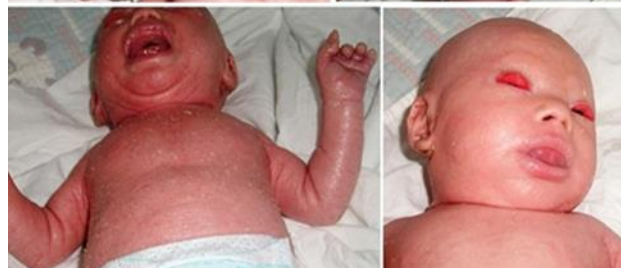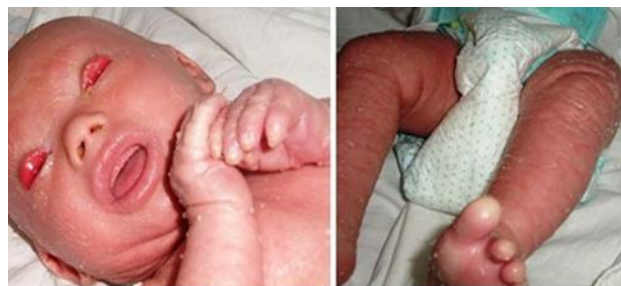از دید ژنتیک مولکولی، HI یک بیماری اتوزوم مغلوب است. زوج‌های حامل هر کدام یک آلل معیوب دارند و ریسک ۲۵٪ برای تولد فرزند مبتلا وجود دارد. طیف جهش‌های ABCA12 گسترده است و میتواند شامل جهش‌های خاتمه‌دهنده<sup>۶</sup>، حذف‌ها و جهش‌های منفرد<sup>۷</sup> باشد. داده‌ها نشان می‌دهد که جهش‌های truncating در هر دو آلل اغلب با فنوتیپ کلاسیک و شدید HI مرتبط هستند؛ حالات compound-heterozygous یا missense-rich ممکن است فنوتیپ‌های ملایم‌تری ایجاد کنند (پیوستگی بین ژنوتیپ و فنوتیپ). تشخیص مولکولی (sequencing/NGS panel/ WES) برای تأیید تشخیص و ارائه مشاوره ژنتیک، و نیز برای تشخیص پیش از تولد یا تشخیص جنینی زودهنگام در حاملگی‌های پرخطر ضروری است. گزارش‌های اخیر نیز موارد ضعیف شد<sup>۸</sup> و جداسازی فنوتیپی را توصیف کرده‌اند که اهمیت آنالیز دقیق ژنوتیپی را نشان می‌دهد<sup>[۴]</sup>.

Attenuated<sup>۱</sup>

Nonsense/Truncating<sup>۶</sup>  
Missense<sup>۷</sup>



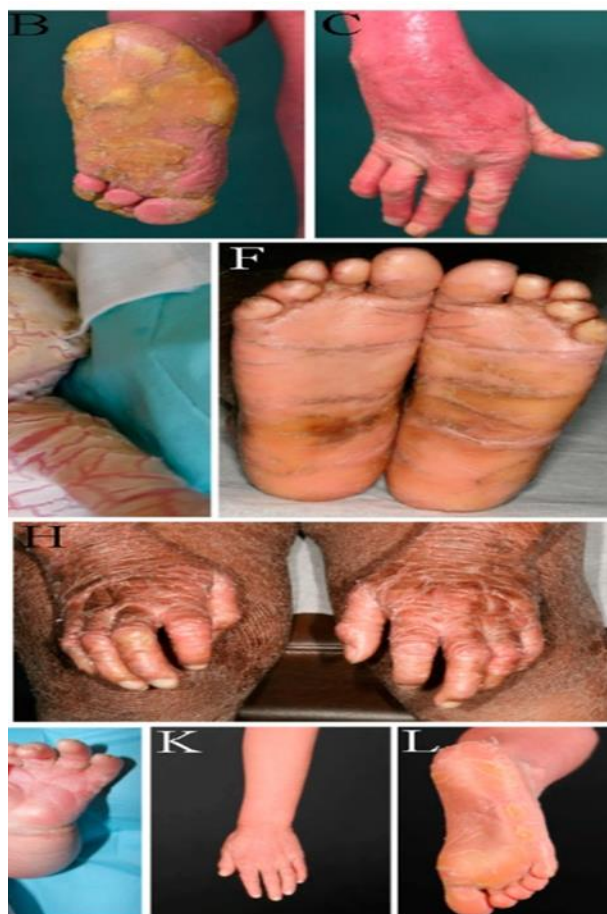شکل ۴. نمای شماتیک یا میکروسکوپی مقایسه‌ای انتقال لیپیدها در پوست سالم و مبتلا به ایکتیوز هارلیکوئین.



شکل ۲. اکتروپیون (برگردان پلک‌ها)، اکلایبون (لب‌های برآمده)، دفورمیتی‌های انقباضی اندام‌ها در ایکتیوز هارلیکوئین.

#### تشخیص:

- تشخیص اولیه معمولاً بالینی و در بدو تولد است؛ تأیید مولکولی با توالی‌یابی یا آنالیز جهش‌های ABCA12 انجام می‌شود.<sup>[۱]</sup>
- غالباً با HI با نمای بالینی بسیار مشخص و شدید در نوزادان تازه‌متولد مشاهده می‌شود (پلاک‌های ضخیم و زردی، شکاف‌های عمیق بین صفحات شاخی، اکتروپیون، اکلایبون، محدودیت حرکتی اندام‌ها) که معاینه بالینی کافی برای مطرح کردن تشخیص می‌باشد. بررسی‌های اولیه باید سریع انجام شوند چون شرایط نوزاد ممکن است بحرانی باشد (دهیدراسیون، عفونت، تنفس مختل).<sup>[۶]</sup>
- بعضاً نمونه‌گیری mRNA از فولیکول موی سر یا سلول‌های اپیدرمی نیز برای آنالیز ژنتیکی به کار رفته است.<sup>[۶]</sup>
- در حاملگی‌های پرخطر، روش‌های تشخیصی پیش از تولد (اولتراسونوگرافی هدفمند و بررسی ژنتیک جنینی) می‌توانند به تشخیص زودهنگام کمک کنند.<sup>[۷]</sup>
- در حاملگی‌های پرخطر (مثلاً والدین حامل یا سابقه فرزند مبتلا) می‌توان از سونوگرافی دو بعدی یا سه بعدی در سه ماهه دوم بارداری برای شناسایی علائم ظاهری مثل ضایعات پوستی جنین، تشکیل کیست در جلوی چشم‌ها، مایع آمینوتیک هیپوئیکو، محدودیت اندام‌ها استفاده کرد.<sup>[۵]</sup>
- تایید تشخیص HI از طریق آزمون ژنتیکی جستجوی جهش در ژن ABCA12 انجام می‌شود؛ این روش دقیق‌ترین راه تشخیص است.<sup>[۸]</sup>
- همچنین با استفاده از آمپوسنتز یا نمونه‌برداری پرزهای جفت (CVS) و سپس آزمون ژنتیکی جهش ABCA12 امکان تشخیص زودهنگام وجود دارد.<sup>[۹]</sup>
- گرچه بیوپسی پوست معمولاً به‌تنهایی برای تشخیص HI کافی نیست، ولی یافته‌های هیستولوژیک شامل ضخیم شدن شدید لایه شاخی (hyperkeratosis)، پاراکراتوز و ضخیم شدن لایه گرانولار است.<sup>[۸]</sup>



شکل ۳. نمایی از وضعیت پس از عبور از مرحله حاد ایکتیوز هارلیکوئین.

## تشخیص‌های افتراقی:

در تشخیص HI، ضروری است سایر شرایط شبیه به آن را در نظر گرفت تا افتراق مناسبی انجام شود. برخی از مهم‌ترین تشخیص‌های افتراقی عبارت‌اند از:

- **Congenital Lamellar Ichthyosis** و **Ichthyosiform Erythroderma (ARCI)** معمولاً در بدو تولد با غشاء کالودینیون یا اریترودرم همراه هستند، ولی شدت و نمای صفحات ضخیم زرهی HI را ندارند<sup>[۱۰]</sup>.
- **Restrictive Dermopathy** یک اختلال نادر با بقا کوتاه و ویژگی‌های پوستی شدیدی است که ممکن است با HI اشتباه شود<sup>[۱۱]</sup>.
- **Netherton Syndrome** شامل Ichthyosis همراه با شکنندگی مو و اختلال ایمنی است، از این رو از HI افتراق می‌یابد<sup>[۱۱]</sup>.
- **Sjögren-Larsson Syndrome** ترکیبی از Ichthyosis، گیبجی عصبی و سایر اختلالات متابولیکی است و ممکن است پوسته‌ریزی گسترده را نشان دهد، اما فنوتیپ HI را ندارد<sup>[۸]</sup>.
- **Gaucher Disease** نوع شدیدی ممکن است به صورت «کودک کالودینیون» ظاهر شود اما با ویژگی‌های سیستمیک متفاوتی است<sup>[۱۲]</sup>.

## درمان و مدیریت:

- درمان قطعی ژنتیکی در عمل هنوز عمومی نشده؛ مراقبت حمایتی در بخش NICU شامل حفظ مایعات و الکترولیت‌ها، کنترل دما، مراقبت از پوست (نرم‌کننده‌ها، پانسمان‌های محافظ)، و کنترل عفونت حیاتی است<sup>[۱]</sup>.
- معرفی زود هنگام رتینوئیدهای سیستمیک مثلاً (acitretin) در دهه‌های اخیر با بهبود بقای بعضی بیماران همراه بوده، اگرچه پاسخ و خطرات بستگی به نوع جهش و شرایط بالینی دارد<sup>[۱]</sup>.

## نتیجه‌گیری:

ایکتیوز هارلیکوئین (Harlequin Ichthyosis) یکی از نادرترین و شدیدترین اختلالات ژنتیکی پوست است که به دلیل جهش در ژن ABCA12 ایجاد می‌شود و منجر به نقص جدی در تشکیل سد لیپیدی پوست می‌گردد. این نقص مولکولی موجب بروز مجموعه‌ای از علائم شدید بالینی از جمله ضخیم‌شدن گسترده پوست، ایجاد پلاک‌های زرهی، اکتروپیون، اکلابیوم، محدودیت حرکتی اندام‌ها و افزایش خطر عفونت و دهیدراسیون می‌شود.

با وجود ماهیت بسیار جدی بیماری، پیشرفت‌های اخیر در مراقبت‌های نوزادی، تشخیص ژنتیکی و درمان‌های رتینوئیدی سیستمیک موجب افزایش چشمگیر بقا و کیفیت زندگی بیماران شده است. شناسایی دقیق نوع جهش‌های ژن ABCA12 و ارتباط آن با فنوتیپ بالینی، در بهبود استراتژی‌های درمانی و مشاوره ژنتیک نقش بسزایی دارد.

تشخیص زود هنگام، چه از طریق بررسی‌های بالینی و ژنتیکی پس از تولد و چه از طریق تشخیص پیش از تولد در خانواده‌های پرخطر، اهمیت ویژه‌ای در کاهش مرگ‌ومیر و پیشگیری از بروز موارد جدید دارد.

با توجه به ماهیت پیچیده این بیماری، همکاری چندرشته‌ای بین متخصصان پوست، نوزادان، ژنتیک و مراقبت‌های ویژه ضروری است تا ضمن ارائه‌ی درمان حمایتی مؤثر، مسیرهای تحقیقاتی جدید برای درمان‌های ژنی و هدفمند نیز گشوده شود. آینده‌ی مدیریت این بیماران در گرو تلفیق دانش مولکولی، مراقبت بالینی دقیق و توسعه فناوری‌های نوین در ژنتیک و داروسازی خواهد بود.

## ملاحظات اخلاقی

این مقاله مروری بوده و ملاحظات اخلاقی در بر نداشته است.

## تعارض منافع

در این مطالعه هیچگونه تعارض منافی وجود ندارد.

## منابع مالی

هزینه‌های این طرح توسط مرکز تحقیقات زنان، زایمان و ناباروری صارم تأمین گردیده است.

بیماری	ویژگی‌های اصلی	یافته‌های تشخیصی کلیدی	تمایز از HI
<b>Lamellar Ichthyosis (LI)</b>	نوزاد با غشاء کالودینیون، پوسته‌های قهوه‌ای-خاکستری ناز	جهش در ژن ALOX12B یا TGM1	بدون پلاک‌های ضخیم زرهی و شکاف‌های عمیق
<b>Congenital Ichthyosiform Erythroderma (CIE)</b>	پوسته‌ریزی منتشر با اریترودرمی خفیف‌تر	جهش در ژن‌های ABCA12, NIPAL4, CERS3	فاقد اکتروپیون شدید و محدودیت حرکتی
<b>Restrictive Dermopathy (RD)</b>	پوست بسیار سفت و نازک، محدودیت شدید حرکتی	جهش در ژن ZMPSTE24	پوست نازک و در کشیده مقابل پوست HI ضخیم در
<b>Netherton Syndrome (NS)</b>	پوسته‌ریزی منتشر، موهای شکننده، افزایش IgE	نقص در ژن SPINK5	وجود موهای بامویی و آلرژی متمایزکننده است
<b>Sjögren-Larsson Syndrome (SLS)</b>	ایکتیوز همراه با عقب‌ماندگی ذهنی و اسپاستیسیته	جهش در ژن ALDH3A2	علائم عصبی در وجود ندارد HI
<b>HbA1C Gaucher Disease type 2 (neonatal form)</b>	پوست ضخیم، کالودینیون‌مانند، همراه با نارسایی عصبی	کاهش گلوکوسربروزیداز	اختلال سیستمیک و عصبی مشخص دارد

8. Anthony Honigman/ DermNet Editor in Chief: Adjunct A/Prof Amanda Oakley, Dermatologist, Hamilton, New Zealand. Copy edited by Gus Mitchell/Maria McGivern. February 2018.
9. Vijayakumari M, Reddy DK, Routhu M, Vuchuru M, Reddy NS. Prenatal diagnosis of harlequin ichthyosis: a case report. *Obstet Gynecol Sci.* 2020 Jan;63(1):94-97. doi: 10.5468/ogs.2020.63.1.94. Epub 2019 Dec 9. PMID: 31970133; PMCID: PMC6962590.
10. Richard G. Autosomal Recessive Congenital Ichthyosis. 2001 Jan 10 [updated 2023 Apr 20]. In: Adam MP, Feldman J, Mirzaa GM, Pagon RA, Wallace SE, Amemiya A, editors. *GeneReviews®* [Internet]. Seattle (WA): University of Washington, Seattle; 1993–2025. PMID: 20301593.
11. Schmuth M, Martinz V, Janecke AR, Fauth C, Schossig A, Zschocke J, Gruber R. Inherited ichthyoses/generalized Mendelian disorders of cornification. *Eur J Hum Genet.* 2013 Feb;21(2):123-33. doi: 10.1038/ejhg.2012.121. Epub 2012 Jun 27. PMID: 22739337; PMCID: PMC3548255.
12. Cheryl Levin; Dirk M Elston / Harlequin Ichthyosis Differential Diagnoses/ Nov 03, 2025 .

## منابع

1. Rajpopat S, Moss C, Mellerio J, Vahlquist A, Gånemo A, Hellstrom-Pigg M, Ilchysyn A, Burrows N, Lestringant G, Taylor A, Kennedy C, Paige D, Harper J, Glover M, Fleckman P, Everman D, Fouani M, Kayserili H, Purvis D, Hobson E, Chu C, Mein C, Kelsell D, O'Toole E. Harlequin ichthyosis: a review of clinical and molecular findings in 45 cases. *Arch Dermatol.* 2011 Jun;147(6):681-6. doi: 10.1001/archdermatol.2011.9. Epub 2011 Feb 21. PMID: 21339420.
2. Akiyama M. ABCA12 mutations and autosomal recessive congenital ichthyosis: a review of genotype/phenotype correlations and of pathogenetic concepts. *Hum Mutat.* 2010 Oct;31(10):1090-6. doi: 10.1002/humu.21326. PMID: 20672373.
3. Elkhatib AM, Omar M. Ichthyosis Fetalis. 2023 Aug 7. In: StatPearls [Internet]. Treasure Island (FL): StatPearls Publishing; 2025 Jan–. PMID: 32809327.
4. Hotz, Alrun, Julia Kopp, Emmanuelle Bourrat, Vinzenz Oji, Kira Süßmuth, Katalin Komlosi, Bakar Bouadjar, Iliana Tantcheva-Poór, Maritta Hellström Pigg, Regina C. Betz, and et al. 2023. "Mutational Spectrum of the ABCA12 Gene and Genotype–Phenotype Correlation in a Cohort of 64 Patients with Autosomal Recessive Congenital Ichthyosis" *Genes* 14, no. 3: 717. <https://doi.org/10.3390/genes14030717>
5. Tsvilika M, Kavvadas D, Karachrysafti S, Sioga A, Papamitsou T. Management of Harlequin Ichthyosis: A Brief Review of the Recent Literature. *Children (Basel).* 2022 Jun 15;9(6):893. doi: 10.3390/children9060893. PMID: 35740830; PMCID: PMC9221756.
6. Fnu Nutan, Dirk M Elston, Harlequin Ichthyosis Workup/Aug 08, 2025/ [https://www.medscape.com/?\\_gl=1\\*pn9fg4\\*\\_gcl\\_a\\_u\\*NzQ1MTE3MTMzLjE3NjE2NDMwNjU](https://www.medscape.com/?_gl=1*pn9fg4*_gcl_a_u*NzQ1MTE3MTMzLjE3NjE2NDMwNjU).
7. Liu J, Zhang X, Wang W, Lan X, Dong M, Yan K, Lei Y, Chen P, Yang M, Shan Q, Jin C. Case Report: Prenatal Diagnosis of a Fetus With Harlequin Ichthyosis Identifies Novel Compound Heterozygous Variants: A Case Report. *Front Genet.* 2021 Jan 12;11:608196. doi: 10.3389/fgene.2020.608196. PMID: 33510771; PMCID: PMC7835937.