

Diagnosis of aerobic vaginitis in pregnant women

ARTICLE INFO

DOI: 1052547/sjrm.10.1.7

Article Type

Original Article

Authors

Zohra Sadat Hosseini¹, Parisa Mohammadi^{1,2*}, Bahareh Attaran^{1,2}, Sima Giti³, Sedighe Hantooshzadeh⁴

1- Department of Microbiology, Faculty of Life Sciences, Alzahra University, Tehran, Iran

2- Applied Microbiology and Microbial Biotechnology Research Center, Alzahra University, Tehran, Iran.

3- Sarem Gynecology, Obstetrics and Infertility Research Center, Sarem Women's Hospital, Iran University of Medical Sciences, Tehran, Iran.

4- Vali Asr Reproductive Health Research Center, Family Health Research Institute, Tehran University of Medical Sciences, Tehran, Iran

*Corresponding Authors:

Parisa Mohammadi; Department of Microbiology, Faculty of Life Sciences, Alzahra University, Tehran, Iran & Applied Microbiology and Microbial Biotechnology Research Center, Alzahra University, Tehran, Iran.

ABSTRACT

Background: Aerobic vaginitis (AV) is a type of genital infection, which affects women's health. Aerobic vaginitis was first identified as a cause of genital infection in 2002. The most common bacteria associated with aerobic vaginitis in previous studies were *Enterococcus faecalis*, *Escherichia coli*, *Staphylococcus aureus* and *coagulase-negative Staphylococci*.

Materials and Methods: A total of 30 pregnant women with aerobic vaginitis and 30 healthy pregnant women were included in this study based on the inclusion and exclusion criteria. Initially, the clinical characteristics of the subjects, including the presence of yellow or green discharge, itching and burning, and pH were recorded, and then vaginal discharge samples were taken. A range of discharges were prepared for Whiff test and microscopic examination. AV was diagnosed using the Donders classification method and Dong's modified diagnosis. The degree of lactobacilli and the number of toxic leukocytes were determined by light microscopy. AV is defined as a score of 4 or more. Mild aerobic vaginitis is defined as a score of 4-5, moderate aerobic vaginitis as a score of 6-7, and severe aerobic vaginitis as a score of 8-10.

Results: The results of the prevalence of aerobic vaginitis in 30 patients showed that 54% of the patients had mild AV, and 46% had moderate AV. No patients showed a severe form of the disease. The whiff test results were negative for all patients. This indicated that the patients did not have bacterial vaginosis. The highest pH of the vaginal discharge of the examined individuals was 8 and the lowest was 5. This is while the pH of the discharge of healthy individuals is less than 4.5. Among the patients with AV, 48% had yellow discharge, 40% had white-yellow mixed discharge, and only 12% had green discharge.

Conclusion: Screening all pregnant women for infections such as aerobic vaginitis, bacterial vaginosis, and candidiasis vaginitis has a significant impact on reducing adverse pregnancy outcomes. It is possible to confirm aerobic vaginitis using laboratory tests. Further research should be conducted to identify all bacteria involved in AV.

Keywords: Gram stain, Whiff Test, Genital infection, Ding test, *Lactobacillus*.

Received: 14 May 2025

Accepted: 15 June 2025

e Published: 29 July 2025

Article History

Copyright© 2025, ASP Ins. This open-access article is published under the terms of the Creative Commons Attribution-Noncommercial 4.0 International License which permits Share (copy and distribute the material in any medium or format) and Adapt (remix, transform, and build upon the material) under the Attribution-Noncommercial terms.

pH ترشحات واژن افراد بررسی شده ۸ و کمترین ۵ بود. این درحالی است که pH ترشحات افراد سالم کمتر از ۴/۵ می باشد. از میان افرادی که مبتلا به واژینیت هوازی بودند ۴۸ درصد دارای ترشحات زرد، ۴۰ درصد دارای ترشحات مخلوط سفید-زرد و تنها ۱۲ درصد دارای ترشحات سبز رنگ بودند.

نتیجه‌گیری: غربالگری تمام زنان باردار برای شناسایی عفونت‌هایی نظیر واژینیت هوازی، واژینوز باکتریایی و واژینیت کاندیدیایی، تأثیر بسزایی در کاهش عوارض نامطلوب دوران بارداری دارد. امکان یقین واژینیت هوازی با استفاده از آزمونهای آزمایشگاهی وجود دارد. تحقیقات بیشتری برای شناسایی تمامی باکتری‌هایی که عامل واژینیت هوازی هستند باید انجام شود.

کلیدواژه‌ها: رنگ آمیزی گرم، آزمون Whiff، عفونت دستگاه تناسلی، آزمون Dong، لاکتوباسیلوس.

تاریخ دریافت: ۱۴۰۴/۰۲/۲۴

تاریخ پذیرش: ۱۴۰۴/۰۳/۲۵

***نویسنده مسئول:** پریسا محمدی؛ گروه میکروبیولوژی، دانشکده علوم زیستی، دانشگاه الزهراء، تهران، ایران و مرکز تحقیقات میکروبیولوژی کاربردی و بیوتکنولوژی میکروبی، دانشگاه الزهراء، تهران، ایران.

مقدمه

واژینیت هوازی (AV) نوعی عفونت دستگاه تناسلی است. تشخیص آن بر اساس معیارهای میکروسکوپی انجام می‌شود. این بیماری با ویژگی‌های خاص ایمونولوژیکی و بالینی همراه است^[۱]. محیط واژن یک اکوسیستم پویاست که در شرایط طبیعی، تعادل میان گونه‌های مختلف باکتریایی حفظ شده است که همزیستی کاملی با میزبان دارد. همچنین تعادل پایدار این اکوسیستم به واسطه حضور لاکتوباسیل‌ها حفظ می‌شود. این گروه باکتری‌ها از طریق مکانیسم‌هایی مانند کاهش سطح pH، تولید پراکسید هیدروژن و رقابت با عوامل بیماری‌زا در چسبندگی و دسترسی به مواد مغذی مخاط واژن، توانایی محافظت از محیط واژن را در برابر تهاجم عوامل بیماری‌زای دارند. لاکتوباسیل‌ها بین ۵۰ تا ۹۰ درصد از فلور هوازی واژن را تشکیل می‌دهند. این گروه از باکتری معمولاً در غلظت‌های ۱۰^۸-۱۰^۷ در هر گرم مایع واژینال یافت می‌شوند^[۲].

زمانی که باکتری‌های هوازی یا بی‌هوازی اختیاری در میکروبیوتای واژن غالب شوند، و این غلبه با کاهش لاکتوباسیل‌ها همراه باشد، واژینیت هوازی رخ می‌دهد. این وضعیت به عنوان یک اختلال شایع در میکروبیوتای واژن زنان در دوران باروری و بارداری شناخته می‌شود^[۳]. اصطلاح واژینیت هوازی نخستین بار در سال ۲۰۰۲ توسط Donders و همکارانش معرفی شد. آن‌ها از میکروسکوپ فاز کنتراست برای تشخیص این نوع واژینیت استفاده کردند^[۴]. علائم و نشانه‌های AV شامل التهاب، خارش، سوزش، ترشحات به رنگ زرد یا سبز، فقدان بوی ماهی و pH

تشخیص واژینیت هوازی در خانم‌های باردار

زهرا سادات حسینی^۱، پریسا محمدی^{۱،۲*}، بهاره عطاران^{۱،۲}، سیما گیتی^۳، صدیقه حنطوش زاده^۴

^۱ گروه میکروبیولوژی، دانشکده علوم زیستی، دانشگاه الزهراء، تهران، ایران
^۲ مرکز تحقیقات میکروبیولوژی کاربردی و بیوتکنولوژی میکروبی، دانشگاه الزهراء، تهران، ایران
^۳ مرکز تحقیقات زنان زایمان و نابروری صرم، بیمارستان فوق تخصصی صرم، دانشگاه علوم پزشکی ایران، تهران، ایران
^۴ مرکز تحقیقات سلامت باروری ولی عصر(عج)، پژوهشکده سلامت خانواده، دانشگاه علوم پزشکی تهران، تهران، ایران

چکیده

مقدمه: واژینیت هوازی نوعی عفونت دستگاه تناسلی است که بر سلامت زنان تأثیر می‌گذارد. واژینیت هوازی برای اولین بار به عنوان یکی از عوامل عفونت دستگاه تناسلی در سال ۲۰۰۲ شناخته شد. شایع‌ترین باکتری‌های مرتبط با واژینیت هوازی در مطالعات قبلی، *Enterococcus faecalis*، *Escherichia coli*، *Staphylococcus aureus* and *coagulase-negative Staphylococci* معرفی شدند.

مواد و روش: در مجموع ۳۰ خانم باردار مبتلا به واژینیت هوازی و ۳۰ خانم باردار سالم براساس معیارهای ورود و خروج وارد مطالعه شدند. در ابتدا مشخصات بالینی افراد از جمله وجود ترشحات با رنگ زرد یا سبز، خارش، سوزش و میزان pH ثبت شد، و سپس از ترشحات واژن نمونه برداری انجام شد. گستره‌ای از ترشحات برای انجام آزمون Whiff و بررسی میکروسکوپی تهیه شد. تشخیص واژینیت هوازی با استفاده از روش Donders و Dong اصلاح شده صورت گرفت. درجه لاکتوباسیلی و تعداد لکوسیت‌های سمی با میکروسکوپ نوری تعیین شد. عفونت واژینیت هوازی با عدد ۴ یا بیشتر معرفی می‌شود. واژینیت هوازی خفیف با عدد ۵-۴، واژینیت هوازی متوسط با عدد ۶-۷ و واژینیت هوازی شدید با عدد ۱۰-۸ معرفی می‌شود.

نتایج: نتایج شیوع واژینیت هوازی در ۳۰ بیمار نشان می‌دهد که ۵۴ درصد افراد مبتلا به واژینیت هوازی خفیف و ۴۶ درصد افراد، مبتلا به واژینیت هوازی متوسط بودند. در مطالعه انجام شده هیچ بیماری به فرم شدید بیماری مبتلا نشد. نتایج آزمون Whiff برای تمام بیماران منفی بود، که نشان دهنده عدم ابتلا افراد به واژینوزباکتریایی است. بیشترین

سبز، خارش، سوزش، بوی نامطبوع و عدم مصرف آنتی بیوتیک بود. نمونه‌های بیمار ظرف ۲ تا ۴ ساعت به آزمایشگاه میکروبیولوژی دانشگاه الزهرا منتقل شد. از هر بیمار مبتلا به واژینیت هوازی با سواب استریل سه نمونه از دیواره جانبی و خلفی تهیه شد. نمونه‌ها داخل محیط انتقال استوآرت به آزمایشگاه منتقل شد. یک نمونه برای سنجش pH و آزمون Whiff و بررسی میکروسکوپی و نمونه دوم برای کشت میکروبی بروی محیط‌های کشت مختلف استفاده شد. نمونه سوم در PBS قرار داده شد که برای بررسی‌های مولکولی، ابتدا ورتکس و سپس در دمای ۷۰- قرار گرفت [۱۶]. برای انجام آزمون Whiff سواب حاوی ترشحات را بروی یک لام استریل کشیده و هیدروکسید پتاسیم ۱۰ درصد به آن اضافه شد [۱۷]. برای بررسی pH ترشحات واژن ابتدا سواب حاوی ترشحات روی نوار pH کشیده شد و بعد از گذشت ۱۰ ثانیه نتیجه بررسی شد [۱۶].

روش تشخیص واژینیت هوازی

ابتدا مشخصات بالینی هر بیمار از جمله وجود ترشحات غیرطبیعی، pH ترشحات بیش از ۴/۵ ثبت شد. سپس به هر بیمار با pH بالا یا حداقل یک علامت غیر طبیعی، (امتیاز ۱) و هر بیمار با pH بالا و حداقل یک علامت غیر طبیعی (امتیاز ۲) تعلق گرفت. از ترشحات واژن برای رنگ آمیزی گرم گسترش تهیه شد. درجه لاکتوباسیل و تعداد لکوسیت‌های سمی با میکروسکوپ نوری تعیین شدند. ابتدا حدود ۱۰ تصویر میکروسکوپی تصادفی بررسی شد. اگر در تصویر زمینه، فقط لاکتوباسیل‌ها وجود داشته باشند امتیاز ۰ و اگر تصویر زمینه شامل مخلوط لاکتوباسیل‌ها با سایر باکتری‌ها باشد، به عبارتی مقدار لاکتوباسیل‌ها کاهش یافته باشد امتیاز ۱ و اگر به طور کامل لاکتوباسیل‌ها از بین رفته باشند امتیاز ۲ تعلق گرفت. مشاهده کوکسی تک یا زنجیره ای امتیاز ۲ داده شد. وجود مورفوتیپ لاکتوباسیلی بسیار درشت امتیاز ۱ تعلق گرفت و اگر بین ۱ تا ۱۰ درصد اپیتلوسیت‌ها سلول‌های پارابازال باشند (امتیاز ۱) و اما اگر بیش از ده درصد سلول پارابازال باشد امتیاز ۲ داده شد. اگر نسبت لکوسیت سمی به کل لکوسیت‌ها کمتر از ۵۰ درصد باشد امتیاز ۱ و اگر بیش از ۵۰ درصد باشد امتیاز ۲ داده شد. لام‌های رنگ آمیزی گرم با استفاده از روش طبقه‌بندی Donders و تشخیص AV اصلاح شده Dong بررسی شدند. "AV" به عنوان نمره ۴ یا بیشتر تعریف شد. طبق طبقه بندی در "AV خفیف" امتیاز ۵-۴ است در "AV متوسط" امتیاز بین ۶-۷ و "AV شدید" امتیاز بین ۱۰-۸ است. واژینیت هوازی بر اساس معیارهای میکروسکوپی و ویژگی‌های بالینی نمره گذاری شد [۱۸-۲۰]. لازم به ذکر است در این پژوهش از نرم افزار Excel استفاده شده است.

نتایج

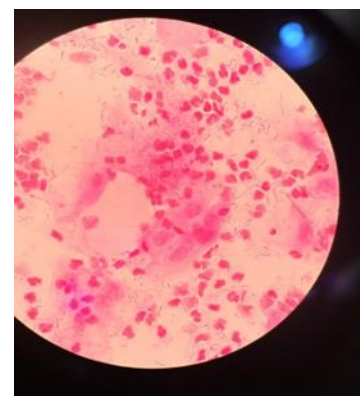
نتایج شیوع واژینیت هوازی در ۳۰ بیمار نشان می‌دهد که ۵۴ درصد افراد مبتلا به AV خفیف و ۴۶ درصد افراد مبتلا به AV متوسط بودند و هیچ بیماری مبتلا به فرم شدید بیماری شناسایی نشد. تصویر درجه متوسط واژینیت هوازی در شکل ۱ ارائه شده است. نتایج آزمون Whiff برای تمام بیماران منفی بود، که نشان دهنده عدم ابتلا افراد به واژینوزباکتریایی است. در افراد مبتلا به واژینیت هوازی pH ترشحات واژن به بالای ۴/۵

ترشحات واژن بیش از ۴/۵ می‌باشد [۱۸]. واژینیت هوازی ۴/۲ تا ۲۵/۸ درصد از کل عفونت‌های واژن را تشکیل می‌دهد [۱۹]. شایع‌ترین باکتری‌های مرتبط با واژینیت هوازی در مطالعات قبلی *Enterococcus faecalis*, *Escherichia coli*, *Staphylococcus aureus* and *coagulase-negative Staphylococci* گزارش شده‌اند [۱۲، ۱۱]. پیش‌تر گمان می‌رفت که زایمان زودرس، سرطان دهانه رحم و برخی مشکلات دیگر تنها به واژینوز باکتریایی (BV) مربوط است، اما پژوهش‌ها نشان داده‌اند که این مشکلات می‌توانند با واژینیت هوازی هم مرتبط باشند. البته پاتوزن، روش‌های تشخیص و درمان این دو نوع عفونت، تفاوت‌های متعددی دارند. تشخیص افتراقی میان واژینیت هوازی و واژینوز باکتریایی اهمیت بسیاری دارد. احتمالاً با جمع‌آوری اطلاعات دقیق‌تر درباره اپیدمیولوژی، عوامل بیماری‌زا و روش‌های درمانی، به دستاوردهای کامل‌تری می‌توان رسید. در واژینیت هوازی، تغییر در تعادل میکروبیوتای سالم واژن (دیس‌بیوز) با بروز التهاب همراه است. AV همچنین با افزایش خطر بیماری‌های التهابی لگن، عفونت‌های جنسی منتقل شونده و عوارض بارداری مانند زایمان زودرس و پارگی زودرس کیسه آمینوتیک همراه است [۱۳، ۱۴، ۱۷]. سازمان بهداشت جهانی (WHO) در سال ۲۰۱۸ بر اهمیت تشخیص و درمان AV تاکید کرده است [۱۵]. روش اصلی تشخیصی که در گذشته برای شناسایی AV مورد استفاده قرار می‌گرفت، بررسی یک لام مرطوب از ترشحات واژن با استفاده از میکروسکوپ نوری یا فازکنتراست بود. این تکنیک اغلب همراه با ارزیابی دقیق علائم بالینی بیمار به کار گرفته می‌شد تا بتوان تشخیص دقیق‌تری ارائه داد. با این حال، بررسی لام مرطوب می‌تواند با خطا همراه باشد. علاوه بر این، نتایج تشخیص در بیمارستان‌ها، مناطق و کشورهای مختلف می‌تواند براساس سطح دانش و مهارت محققان متفاوت باشد. این پژوهش با هدف بررسی ویژگی‌های بالینی، مشاهدات میکروسکوپی، سنجش pH و آزمون Whiff بروی بیماران مبتلا به AV انجام شد. افتراق واژینیت هوازی از سایر عفونت‌های واژن مانند واژینوز باکتریایی و واژینیت کاندیدیایی در برای انتخاب مناسب‌ترین روش درمان، اهمیت زیادی دارد. نتایج حاصل از این پژوهش می‌تواند نقش برجسته‌ای در تشخیص دقیق‌تر واژینیت هوازی ایفا کند، و زمینه ساز ارائه درمان‌های موثر و هدفمند را فراهم آورد. بدین ترتیب کیفیت مراقبت‌های بهداشتی دوران بارداری را ارتقا دهند.

مواد و روش‌ها

این مطالعه‌ی موردی در مجموع با بررسی ۳۰ خانم باردار مبتلا و ۳۰ خانم باردار غیر مبتلا، به‌عنوان کنترل انجام شد. نمونه‌گیری از خانم‌های باردار با علائم واژینیت هوازی، از شهریورماه تا بهمن ماه سال ۱۴۰۲ که به کلینیک پریناتولوژی بیمارستان فوق تخصصی صرم تهران مراجعه کرده بودند، انجام شد. همچنین نمونه‌گیری از خانم‌های باردار سالم هم انجام شد. بیماران رضایت کامل خود را با نمونه‌گیری اعلام کردند و کد اخلاق با شناسه IR.ALZAHRA.REC.1402.033 برای مطالعه حاضر اخذ شد. همچنین پرسشنامه‌ای در مورد اطلاعات بیماران و بیماری‌ها از جمله مصرف آنتی بیوتیک و سوابق گذشته آن‌ها تهیه شد. معیار ورود بیماران به پژوهش شامل علائم واژینیت هوازی همراه با ترشحات زرد یا

می‌رسد. در این مطالعه هم pH ترشحات همه‌ی بیماران بیش از ۴/۵ بود. نتایج سنجش pH ترشحات بیماران نشان می‌دهد که ۷۶ درصد ترشحات افراد مبتلا $pH < 7$ و ۲۴ درصد $pH > 7$ را دارند. بیشترین pH ترشحات افراد بررسی شده ۸ و کمترین ۵ بود. این درحالی است که pH ترشحات افراد سالم کمتر از ۴/۵ است. نتایج بررسی علائم بیماران نشان داد ۹۰ درصد افراد دارای ترشحات غیرطبیعی به رنگ زرد و ۱۰ درصد افراد دارای ترشحات به رنگ سبز بودند. ۴۰ درصد بیماران فقط دارای ترشحات غیرطبیعی و ۶۰ درصد بیماران علاوه بر رنگ ترشحات غیر طبیعی دارای سوزش و خارش هم بودند. در مطالعه حاضر بوی نامطبوع تنها در ۲۳ درصد بیماران وجود داشت. محدوده سنی افراد بیمار ۲۶ تا ۴۳ سال و افراد سالم ۲۲ تا ۴۷ سال بود.



شکل ۱. واژینیت هوازی با درجه متوسط

بحث

مشخص شده است که واژینیت کاندیدیایی، واژینیت تریکوموناس و واژینوز باکتریایی امکان توضیح تمام علائم بالینی، موارد شکست درمانی و نتایج غیرمنتظره برخی مطالعات مربوط به میکروبیوتا و نرخ زایمان زودرس را ندارند. واژینیت هوازی که منجر به دیس‌بیوز واژن می‌شود مورد توجه محققین قرار گرفته است. تحقیقات نشان داده است که در میکروبیوتای واژن برخی از خانم‌های باردار و غیر باردار، جمعیت لاکتوباسیل‌ها کاهش یافته است. این وضعیت با التهاب و درجات مختلفی از آتروفی همراه است. به طور کلی، واژینیت هوازی می‌تواند بسیاری از ابهامات مربوط به میکروفلور غیرطبیعی واژن و واژینوز باکتریایی را روشن کند [۷]. بنابراین، مطالعه حاضر با هدف تشخیص میکروسکوپی واژینیت هوازی همراه با بررسی علائم بالینی و تعیین درجه بیماری برای کمک به تشخیص و درمان به موقع خانم‌های باردار انجام شد. در مطالعه Fan و همکاران، ترشحات ۱۸ درصد افراد مبتلا به AV با بوی نامطبوع همراه بود، در حالیکه آزمون Whiff این افراد منفی بود [۲۱] که این نتیجه در راستای پژوهش حاضر قرار دارد. Dong و همکاران در سال ۲۰۲۲ نخستین مطالعه بالینی را منتشر کردند که نشان می‌دهد روش رنگ آمیزی گرم می‌تواند برای تشخیص

اقدامات پیشگیرانه، تشخیص و درمان سریع را فراهم می‌کند [۷]. در این پژوهش، برای تشخیص AV از روش Donders و روش اصلاح شده Dong استفاده شد. افزایش pH واژن به بیش از ۴/۵ به عنوان یکی از مهم‌ترین شاخص‌های شرایط غیر طبیعی اکوسیستم واژن، شناخته می‌شود [۲۲]. طبق مطالعه Fan و همکاران، ۸۷/۵ درصد از بیماران مبتلا به AV دارای pH ترشحات واژن ۴/۵ یا بیشتر هستند [۲۱]. در مطالعه حاضر هم، تمام افراد مبتلا به AV دارای pH ترشحات واژن بالاتر از ۴/۵ بودند که نتایج آن با پژوهش‌های پیشین همخوانی دارد. می‌توان علت pH بالا را کاهش یا حذف گونه‌های لاکتوباسیل دانست. pH پایین در سلامت واژن از اهمیت ویژه‌ای برخوردار است. زیرا بیشتر عوامل بیماری‌زا در محیطی با pH کمتر از ۴/۵ قادر به رشد و تکثیر نیستند. در مقابل شرایط اسیدی به طور قابل توجهی رشد گونه‌های لاکتوباسیلوس که باکتری‌های مفید فلور طبیعی واژن هستند را تسهیل می‌کند. همین امر، زنان را در برابر دیس‌بیوزیس واژن و پیامدهای نامطلوب دوران بارداری محافظت می‌کند. از آنجاییکه نتایج سنجش pH، تفاوت معناداری نسبت به درجه

تقدیر و تشکر

نویسندگان بر خود لازم می‌دانند که از کارشناسان محترم آزمایشگاه های تحقیقاتی دکتر شایسته سپهر دانشگاه الزهرا و پرسنل بیمارستان صارم که امکان انجام این مطالعه را فراهم کردند تشکر نمایند.

تاییدیه‌های اخلاقی

برای این پژوهش کد اخلاق با شناسه IR.ALZAHRA.REC.1402.033 اخذ شده است.

تعارض منافع

در این مطالعه هیچگونه تعارض منافی وجود ندارد.

تامین منابع مالی

این پایان نامه مستخرج از پایان نامه کارشناسی ارشد زهراسادات حسینی است که بخش اعظم هزینه آن از محل پژوهانه استاد راهنما با شماره ۲/۱۴۱۳ تامین شده است.

منابع

1. R. A. MacPhee et al., "Influence of the vaginal microbiota on toxic shock syndrome toxin 1 production by *Staphylococcus aureus*," *Appl. Environ. Microbiol.*, vol. 79, no. 6, pp. 1835-1842, 2013, doi: 10.1128/AEM.02908-12.
2. L. Donati et al., "Vaginal microbial flora and outcome of pregnancy," *Arch. Gynecol. Obstet.*, vol. 281, no. 4, pp. 589-600, 2010, doi: 10.1007/s00404-009-1318-3.
3. G. Tempera et al., "Topical kanamycin: An effective therapeutic option in aerobic vaginitis," *J. Chemother.*, vol. 18, no. 4, pp. 409-414, 2006, doi: 10.1179/joc.2006.18.4.409.
4. J. R. Schwebke, C. M. Richey, and H. L. Weiss, "Correlation of behaviors with microbiological changes in vaginal flora," *J. Infect. Dis.*, vol. 180, no. 5, pp. 1632-1636, 1999, doi: 10.1086/315065.
5. P. Vieira-Baptista et al., "Bacterial vaginosis, aerobic vaginitis, vaginal inflammation and major Pap smear abnormalities," *Eur. J. Clin. Microbiol. Infect. Dis.*, vol. 35, no. 4, pp. 657-664, 2016, doi: 10.1007/s10096-016-2584-1.
6. W. Mulu, M. Yimer, Y. Zenebe, and B. Abera, "Common causes of vaginal infections and antibiotic susceptibility of aerobic bacterial isolates in women of reproductive age attending at Felegehiwot referral Hospital, Ethiopia: A cross sectional study," *BMC*

خفیف و متوسط بیماری نشان نمی‌دهد. بنابراین تعیین درجه بیماری صرفاً براساس سنجش pH مورد قبول نمی‌باشد.

مطالعه ای توصیفی با ۳۲۳ خانم باردار که برای چکاپ معمول بارداری به بیمارستان مراجعه کرده بودند توسط Nguyen و همکاران انجام شد که از این افراد نمونه ترشحات واژن گرفته شد. ترشحات از نظر ابتلا به AV بررسی شد. فقط ۱۵/۵ درصد از زنان باردار مبتلا به AV بودند که ۱۳ درصد درجه خفیف و ۲/۵ درصد درجه متوسط عفونت را نشان دادند و درجه شدید AV در هیچ بیماری تشخیص داده نشد^[۲۳]. اطلاعات پژوهش حاضر هم نشان دهنده تعداد کمتر درجه متوسط بیماری خانم‌های باردار مبتلا به AV است. همچنین، هیچ یک از خانم‌های باردار، مبتلا به درجه شدید بیماری مشاهده نشد که نیازمند بررسی جامعه آماری بیشتری است. لازم به ذکر است مطالعه Nguyen و همکاران، از بیماران در سه ماهه سوم بارداری نمونه گیری انجام شد که از این نظر با پژوهش ما متفاوت بود.

در مطالعه Basany و همکاران ۱۹۷ خانم باردار را از نظر ابتلا به AV بررسی کردند. ۲۱ فرد مبتلا به بیماری شناسایی شدند. از بین نمونه‌های مثبت ۷۴ درصد درجه خفیف و ۲۱ درصد درجه متوسط و ۵ درصد درجه شدید بیماری را نشان دادند^[۲۴]. در پژوهش حاضر هم تعداد افراد مبتلا به درجه خفیف عفونت از درجه متوسط بیشتر بود، با این تفاوت که درجه شدید بیماری در هیچ فردی شناسایی نشد.

از مزیت‌های استفاده از رنگ آمیزی گرم این است که امکان تشخیص عفونت‌های مخلوط را در لام امکان پذیر می‌کند^[۲۵]. از آنجا که مشاهده لام مرطوب نیازمند میکروسکوپ فازکنتراست است و این نوع میکروسکوپ در همه آزمایشگاه‌ها و مراکز درمانی مناطق کشور در دسترس نمی‌باشد در نتیجه استفاده از میکروسکوپ نوری می‌تواند جایگزین مناسبی باشد. لام‌های رنگ‌آمیزی شده گرم را به راحتی می‌توان برای مدت طولانی ذخیره کرد^[۲۶]. با این حال، در لام‌های رنگ‌آمیزی گرم به دلیل تثبیت حرارتی، در برخی موارد امکان مشاهده لکوسیت‌های سمی را وجود ندارد، زیرا گرانتول‌های سمی پس از تثبیت حرارتی غیرقابل تشخیص می‌شوند^[۱۹]. به همین علت در این پژوهش، مرحله تثبیت حرارتی انجام نشد.

نتیجه گیری

تشخیص عفونت‌هایی نظیر واژینیت هوازی از طریق آزمون‌های مختلف امکان پذیر است. بررسی جامعه آماری گسترده‌تر و تشخیص عفونت‌های مخلوط با استفاده از لام رنگ‌آمیزی گرم، شناسایی پاتوژن‌های عامل واژینیت هوازی و بررسی مقاومت آنتی بیوتیک آن‌ها، می‌تواند به دستیابی نتیجه دقیق‌تر کمک کند. تشخیص عفونت‌هایی نظیر واژینیت هوازی، واژینوز باکتریایی و واژینیت کاندیدیایی تأثیر بسزایی در کاهش عوارض نامطلوب این عفونت‌ها در دوران بارداری دارد.

- 1, pp. 101–111, 2022, doi: 10.21608/MID.2021.109944.1214.
18. G. G. G. Donders, "Definition and classification of abnormal vaginal flora," *Best Pract. Res. Clin. Obstet. Gynaecol.*, vol. 21, no. 3, pp. 355–373, 2007, doi: 10.1016/j.bpobgyn.2007.01.002.
 19. M. Dong et al., "Aerobic Vaginitis Diagnosis Criteria Combining Gram Stain with Clinical Features: An Establishment and Prospective Validation Study," *Diagnostics*, vol. 12, no. 1, 2022, doi: 10.3390/diagnostics12010185.
 20. K. Ncib et al., "Microbial Diversity and Pathogenic Properties of Microbiota Associated with Aerobic Vaginitis in Women with Recurrent Pregnancy Loss," *Diagnostics*, vol. 12, no. 10, 2022, doi: 10.3390/diagnostics12102444.
 21. A. Fan, Y. Yue, N. Geng, H. Zhang, Y. Wang, and F. Xue, "Aerobic vaginitis and mixed infections: Comparison of clinical and laboratory findings," *Arch. Gynecol. Obstet.*, vol. 287, no. 2, pp. 329–335, 2013, doi: 10.1007/s00404-012-2571-4.
 22. G. G. G. Donders et al., "Increased vaginal pH in Ugandan women: What does it indicate?," *Eur. J. Clin. Microbiol. Infect. Dis.*, vol. 35, no. 8, pp. 1297–1303, 2016, doi: 10.1007/s10096-016-2664-2.
 23. A. T. C. Nguyen et al., "Aerobic vaginitis in the third trimester and its impact on pregnancy outcomes," *BMC Pregnancy Childbirth*, vol. 22, no. 1, pp. 1–7, 2022, doi: 10.1186/s12884-022-04761-5.
 24. K. Basany, M. Rajgopal, M. Nadella, and K. Sanmithi, "Cross-sectional and Prospective Study of Aerobic Vaginitis and Its Outcomes in Pregnant Women Attending a Rural Teaching Hospital, Telangana," *J. Med. Sci.*, vol. 9, no. 1–4, pp. 17–21, 2023, doi: 10.5005/jp-journals-10045-00234.
 25. K. A. Workowski, "Centers for Disease Control and Prevention Sexually Transmitted Diseases Treatment Guidelines," *Clin. Infect. Dis.*, vol. 61, no. Suppl 8, pp. S759–S762, 2015, doi: 10.1093/cid/civ771.
 26. M. Sogaard, M. Norgaard, and H. C. Schønheyder, "First notification of positive blood cultures and the high accuracy of the gram stain report," *J. Clin. Microbiol.*, vol. 45, no. 4, pp. 1113–1117, 2007, doi: 10.1128/JCM.02523-06.
 7. G. G. G. Donders, A. Vereecken, E. Bosmans, A. Dekeersmaecker, G. Salembier, and B. Spitz, "Definition of a type of abnormal vaginal flora that is distinct from bacterial vaginosis: Aerobic vaginitis," *BJOG An Int. J. Obstet. Gynaecol.*, vol. 109, no. 1, pp. 34–43, 2002, doi: 10.1111/j.1471-0528.2002.00432.x.
 8. G. G. G. Donders, G. Bellen, and D. Rezeberga, "Aerobic vaginitis in pregnancy," *BJOG An Int. J. Obstet. Gynaecol.*, vol. 118, no. 10, pp. 1163–1170, 2011, doi: 10.1111/j.1471-0528.2011.03020.x.
 9. C. Han et al., "Aerobic vaginitis in late pregnancy and outcomes of pregnancy," *Eur. J. Clin. Microbiol. Infect. Dis.*, vol. 38, no. 2, pp. 233–239, 2019, doi: 10.1007/s10096-018-3416-2.
 10. G. G. G. Donders, G. Bellen, S. Grinceviciene, K. Ruban, and P. Vieira-Baptista, "Aerobic vaginitis: no longer a stranger," *Res. Microbiol.*, vol. 168, no. 9–10, pp. 845–858, 2017, doi: 10.1016/j.resmic.2017.04.004.
 11. Y. Tang, F. Yu, Z. Hu, L. Peng, and Y. Jiang, "Characterization of aerobic vaginitis in late pregnancy in a Chinese population A STROBE-compliant study," *Med. (United States)*, vol. 99, no. 25, pp. 1–6, 2020, doi: 10.1097/MD.00000000000020732.
 12. K. Y. Oh et al., "Composition of Vaginal Microbiota in Pregnant Women With Aerobic Vaginitis," *Front. Cell. Infect. Microbiol.*, vol. 11, no. September, pp. 1–12, 2021, doi: 10.3389/fcimb.2021.677648.
 13. C. Wang et al., "Vaginal bacterial profiles of aerobic vaginitis: a case-control study," *Diagn. Microbiol. Infect. Dis.*, vol. 96, no. 4, p. 114981, 2020, doi: 10.1016/j.diagmicrobio.2019.114981.
 14. C. Han et al., "Diagnostic and therapeutic advancements for aerobic vaginitis," *Arch. Gynecol. Obstet.*, vol. 291, no. 2, pp. 251–257, 2015, doi: 10.1007/s00404-014-3525-9.
 15. J. Sherrard, J. Wilson, G. Donders, W. Mendling, and J. S. Jensen, "2018 European (IUSTI/WHO) International Union against sexually transmitted infections (IUSTI) World Health Organisation (WHO) guideline on the management of vaginal discharge," *Int. J. STD AIDS*, vol. 29, no. 13, pp. 1258–1272, 2018, doi: 10.1177/0956462418785451.
 16. T. R. Frieden et al., *Aerts* 2015, vol. 64, no. 3. 2015. doi: 10.1097/00008480-200308000-00006.
 17. A. Elshabrawy, H. A. Mohammed, Y. M. A. Ibrahim, and A. I. Heraiz, "Contribution of vaginal infection to preterm premature rupture of membrane and adverse pregnancy outcome," *Microbes Infect. Dis.*, vol. 3, no.