

## Management of Missed Abortion in a Triplet Pregnancy: A Case Report

### ARTICLE INFO

#### Article Type

A Case Report

#### Authors

Sima Giti<sup>1</sup>, Mohammad Reza Nateghi<sup>1,2\*</sup>



1- Sarem Gynecology, Obstetrics and Infertility Research Center, Sarem Women's Hospital, Iran University of Medical Science (IUMS), Tehran, Iran.

2- Sarem Cell Research Center (SCRC), Sarem Women's Hospital, Tehran, Iran.

#### \*Corresponding Authors:

Mohammad Reza Nateghi; Sarem Fertility & Infertility Research Center (SAFIR), Sarem Women's Hospital, Iran University of Medical Sciences (IUMS), Tehran, Iran. Address: Sarem Women Hospital, Basij Square, Phase 3, Ekbatan Town, Tehran, Iran. Postal code: 1396956111, Phone: +98 (21) 44670888, Fax: +98 (21) 44670432.

### ABSTRACT

**Introduction:** Multiple pregnancies, due to their physiological complexities and the increased risk of complications for both the mother and fetus, represent one of the most significant challenges in prenatal care. One of these complications is missed abortion, which can pose a threat to the mother's health and may require immediate medical intervention.

**Case Report:** A 34-year-old female with a triplet pregnancy was admitted to the Super Specialty Hospital in Tehran in 2023 for routine prenatal care. Ultrasound examination revealed that all three fetuses had experienced missed abortions, making pregnancy termination necessary. In a prior ultrasound, one fetus showed insufficient growth and GA was 10 days less than other fetuses. The cause of this discrepancy was identified as the presence of a cystic defect in the fetal abdomen, along with the failure of proper development of the head, neck, and chest. The patient underwent a successful dilation and curettage (D&C) procedure, and after the intervention, she was discharged on the same day with stable vital signs and a good general condition.

**Conclusion:** This case report highlights the management challenges and considerations associated with missed abortion in multiple pregnancies. In such cases, selecting an appropriate treatment approach to ensure maternal health is crucial. The study also emphasizes the importance of accurate monitoring and early detection of complications in multiple pregnancies. This case report can provide valuable insights into the complexities of managing multiple pregnancies and serve as a reference for clinicians dealing with similar cases. Accurate management and prompt intervention in such situations can help prevent serious complications and improve patient outcomes.

**Keywords:** Multiple pregnancies; Missed abortion; Abortion management; Dilation and curettage (D&C); Pregnancy complications.

Received: 18 November 2024  
Accepted: 10 December 2024  
e Published: 21 January 2025

#### Article History

Copyright© 2025, ASP Ins. This open-access article is published under the terms of the Creative Commons Attribution-Noncommercial 4.0 International License which permits Share (copy and distribute the material in any medium or format) and Adapt (remix, transform, and build upon the material) under the Attribution-Noncommercial terms.

## مدیریت سقط فراموش شده در بارداری سه قلو: گزارش موردی

سیما گیتی<sup>۱</sup>، محمدرضا ناطقی<sup>۱،۲</sup> 

<sup>۱</sup> مرکز تحقیقات زنان زایمان و نابروری صارم، بیمارستان فوق تخصصی صارم، دانشگاه علوم پزشکی ایران، تهران، ایران  
<sup>۲</sup> مرکز تحقیقات سلولی-مولکولی و سلول‌های بنیادی صارم، بیمارستان فوق تخصصی صارم تهران، ایران

**کلیدواژه‌ها:** بارداری چندقلویی؛ سقط فراموش شده؛ مدیریت سقط؛ کورتاژ تخلیه‌ای؛ عوارض بارداری.

تاریخ دریافت: ۱۴۰۳/۰۸/۲۵

تاریخ پذیرش: ۱۴۰۳/۰۹/۲۰

\***نویسنده مسئول:** محمدرضا ناطقی؛ مرکز تحقیقات زنان، زایمان و نابروری صارم، بیمارستان فوق تخصصی صارم، دانشگاه علوم پزشکی ایران، تهران، ایران. آدرس: تهران، شهرک اکباتان، فاز ۳، میدان بسیج، بیمارستان فوق تخصصی صارم. کد پستی: ۱۳۹۶۹۵۶۱۱۱. تلفن: ۰۲۱۴۴۶۷۰۸۸۸. فکس: ۰۲۱۴۴۶۷۰۴۳۲.

### مقدمه

**مقدمه:** بارداری‌های چندقلویی به‌ویژه بارداری‌های سه‌قلویی، یکی از پیچیده‌ترین و پرخطرترین موارد در مراقبت‌های بارداری محسوب می‌شوند.<sup>[۱]</sup> این نوع بارداری‌ها، به‌دلیل افزایش بار فیزیولوژیکی بر مادر و جنین‌ها، در معرض خطرات بالاتری نسبت به بارداری‌های تک‌قلویی قرار دارند.<sup>[۲]</sup> بارداری‌های چندقلویی ممکن است به‌صورت طبیعی یا به دلیل استفاده از تکنولوژی‌های کمک‌باروری (ART) رخ دهند و با افزایش تعداد قل‌ها، پیچیدگی‌های مدیریتی و خطرات مرتبط با بارداری نیز افزایش می‌یابد.<sup>[۳]</sup> از جمله این خطرات، می‌توان به زایمان زودرس، محدودیت رشد داخل رحمی (IUGR)، پره‌اکلامپسی، دیابت بارداری و سقط جنین اشاره کرد. بنابراین، شیوع آن در دهه‌های اخیر، به دلیل استفاده گسترده از ART مانند تحریک تخمک‌گذاری و لقاح مصنوعی IVF افزایش یافته است.<sup>[۴]</sup> اگرچه بارداری چندقلویی به‌ویژه در موارد سه‌قلویی و بیشتر، برای بسیاری از والدین تجربه‌ای هیجان‌انگیز است، اما از دیدگاه پزشکی با خطرات بیشتری برای مادر و جنین‌ها همراه است. بارداری چندقلویی با افزایش نیازهای متابولیکی و فشار بر سیستم‌های قلبی-عروقی، کلیوی و تنفسی مادر همراه است. این وضعیت می‌تواند منجر به بروز یا تشدید بیماری‌های زمینه‌ای مانند فشار خون بارداری، دیابت بارداری و پره‌اکلامپسی شود.<sup>[۵]</sup> جنین‌ها در بارداری‌های چندقلویی به دلیل محدودیت فضای رحم و منابع غذایی و اکسیژن، در معرض مشکلاتی نظیر IUGR، نارسایی جفت، زایمان زودرس و مرگ داخل رحمی قرار دارند. شایع‌ترین عوارض در بارداری چندقلویی با خطرات بالاتر برای سقط جنین (کامل یا فراموش شده)، زایمان زودرس، سندرم انتقال خون دوقلوها (TTTS) در موارد دوقلوهای مونوکورئونی و عوارض پس از زایمان همراه است.<sup>[۶]</sup>

سقط فراموش شده یکی از جدی‌ترین چالش‌ها در بارداری‌های چندقلویی است. این وضعیت زمانی رخ می‌دهد که جنین بدون علائم بالینی مرگ (مانند خونریزی یا انقباضات رحمی) در رحم باقی می‌ماند و رشد آن متوقف می‌شود. این حالت نه تنها سلامت مادر را در معرض خطر عفونت،

### چکیده

**مقدمه:** بارداری‌های چندقلویی به دلیل پیچیدگی‌های فیزیولوژیکی و افزایش خطر عوارض برای مادر و جنین‌ها، یکی از مهم‌ترین چالش‌های مراقبت‌های بارداری محسوب می‌شوند. یکی از این عوارض، سقط فراموش شده است که می‌تواند سلامت مادر را به خطر انداخته و نیازمند مداخلات فوری باشد.

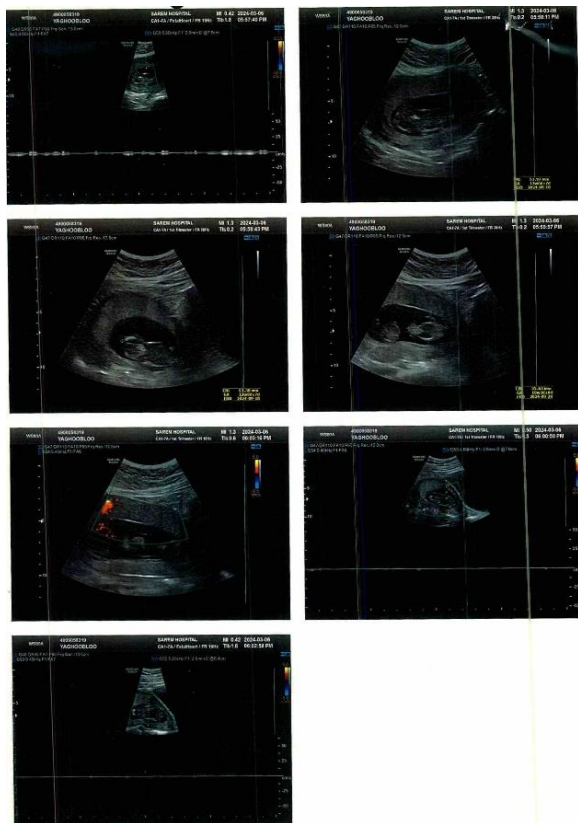**معرفی مورد:** بیمار، خانم ۳۴ ساله‌ای بود که با بارداری سه‌قلویی جهت انجام مراقبت‌های روتین به بیمارستان فوق تخصصی صارم تهران در سال ۱۴۰۲ مراجعه کرد. در سونوگرافی انجام‌شده مشخص شد که هر سه جنین دچار سقط فراموش شده هستند و ختم بارداری ضروری است. در سونوگرافی قبلی، یکی از جنین‌ها رشد کافی نداشت و ۱۰ روز از سایر جنین‌ها عقب‌تر بود. علت این موضوع، ایجاد ضایعه کیستیک در شکم و همچنین عدم رشد و تکامل سر، گردن و قفسه سینه تشخیص داده شد. بیمار تحت عمل کورتاژ تخلیه‌ای قرار گرفت و پس از مداخله موفقیت‌آمیز، بیمار با علائم حیاتی پایدار و حال عمومی خوب در همان روز ترخیص شد.

**نتیجه‌گیری:** این گزارش، چالش‌ها و ملاحظات مدیریتی در سقط فراموش شده در بارداری‌های چندقلویی را برجسته می‌سازد. در چنین مواردی، انتخاب روش درمانی مناسب برای حفظ سلامت مادر از اهمیت بالایی برخوردار است. این مطالعه همچنین بر اهمیت پایش دقیق و تشخیص به‌موقع عوارض در بارداری‌های چندقلویی تأکید دارد. گزارش موردی حاضر می‌تواند به درک بهتر از پیچیدگی‌های مدیریتی بارداری‌های چندقلویی کمک کند و به‌عنوان منبعی برای پزشکان در مدیریت موارد مشابه مورد استفاده قرار گیرد. مدیریت دقیق و مداخلات سریع در چنین مواردی می‌تواند از بروز عوارض جدی جلوگیری کرده و نتایج بهتری برای بیماران به همراه داشته باشد.

Missed Abortion<sup>۱</sup>

شد و به همین دلیل، دستور بستری بیمار جهت ختم بارداری صادر گردید.

بر اساس سونوگرافی انجام شده در تاریخ ۱۴۰۲/۱۲/۱۹، مشخص شد که سن بارداری یکی از قل‌ها از دو قل دیگر حدود ۱۰ روز کمتر است. این اختلاف در رشد، به دلیل ایجاد ضایعه کیستیک در ناحیه شکم و همچنین عدم رشد و تکامل طبیعی سر، گردن و قفسه سینه تشخیص داده شد. این یافته‌ها نشان‌دهنده مشکلات ساختاری و نارسایی شدید در تکامل جنین بود که منجر به توقف رشد و مرگ داخل‌رحمی جنین شده بود. پس از بستری، بیمار در صبح روز بعد به اتاق عمل منتقل شد و تحت عمل کورتاژ تخلیه‌ای D&C قرار گرفت. در طی این عمل، محصولات بارداری به صورت کامل از رحم خارج شد. بیمار پس از انجام مداخله و ارزیابی وضعیت عمومی، در عصر همان روز با حال عمومی خوب و علائم حیاتی پایدار از بیمارستان ترخیص گردید. این مورد، چالش‌های خاصی در مدیریت بارداری‌های چندقلویی به‌ویژه در موارد سقط فراموش شده نشان می‌دهد و اهمیت بررسی دقیق و مداخلات به‌موقع پزشکی برای حفظ سلامت مادر را برجسته می‌سازد.



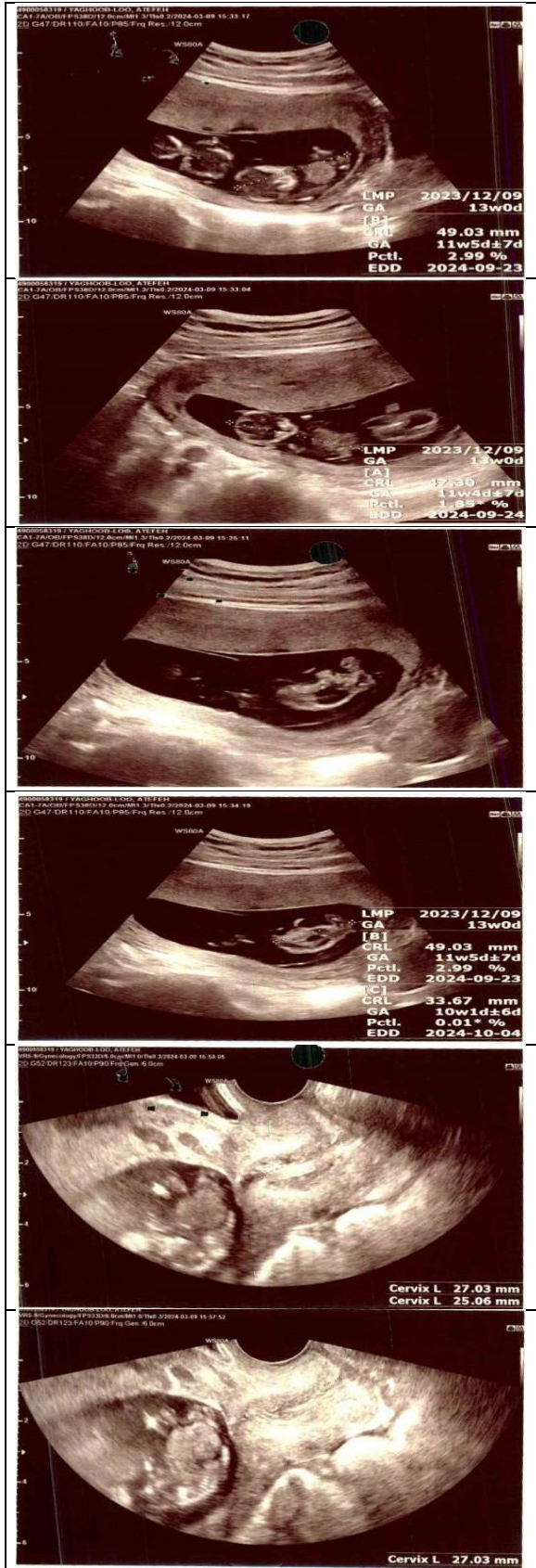شکل ۱: سونوگرافی انجام شده در تاریخ ۱۴۰۲/۱۲/۱۹

خونریزی و دیگر عوارض قرار می‌دهد، بلکه در بارداری‌های چندقلویی، مدیریت آن به دلیل پیچیدگی وضعیت رحم و جنین‌ها چالش‌برانگیزتر است.<sup>۱۹، ۸۱</sup> عوامل متعددی ممکن است در ایجاد سقط فراموش شده در بارداری‌های چندقلویی نقش داشته باشند. این عوامل شامل مشکلات کروموزومی جنین‌ها، نارسایی جفت، عفونت‌ها، اختلالات ساختاری رحم، بیماری‌های زمینه‌ای مادر (مانند سندرم آنتی‌فسفولیپید یا دیابت کنترل نشده) و مشکلات مرتبط با تعداد زیاد جنین‌ها در رحم است.<sup>۱۰۱</sup> در بارداری‌های چندقلویی، یکی از جنین‌ها ممکن است به دلیل رقابت برای دریافت مواد مغذی و اکسیژن از جفت، رشد کافی نداشته و منجر به مرگ جنین شود.<sup>۱۲۲</sup> سقط فراموش شده در بارداری‌های چندقلویی به دلیل افزایش بار فیزیولوژیکی و احتمال بروز اختلالات جفتی و کروموزومی در جنین‌ها شایع‌تر از بارداری‌های تک‌قلویی است.<sup>۱۲۳</sup> در مواردی که یکی از جنین‌ها دچار مرگ می‌شود، وضعیت می‌تواند پیچیده‌تر شود زیرا ممکن است تأثیرات آن بر دیگر جنین‌ها یا سلامت مادر نیز قابل توجه باشد.<sup>۱۴۱</sup> مدیریت سقط فراموش شده در بارداری‌های چندقلویی از دو جنبه مهم است: (۱) پیشگیری از عوارضی که ممکن است سلامت مادر را تهدید کند و (۲) جلوگیری از تأثیر منفی بر جنین‌های زنده در صورت وجود. از این رو، انتخاب رویکرد درمانی مناسب بسیار حیاتی است. روش‌های درمانی شامل درمان انتظاری (انتظار برای دفع خودبه‌خودی)، درمان دارویی (استفاده از داروهایی مانند میزوپروستول) و مداخلات جراحی مانند کورتاژ تخلیه‌ای (D&C)<sup>۲</sup> است. در موارد خاص، ممکن است تصمیم به ختم بارداری به صورت کامل برای حفظ سلامت مادر اتخاذ شود.<sup>۱۵۱، ۱۶۱</sup>

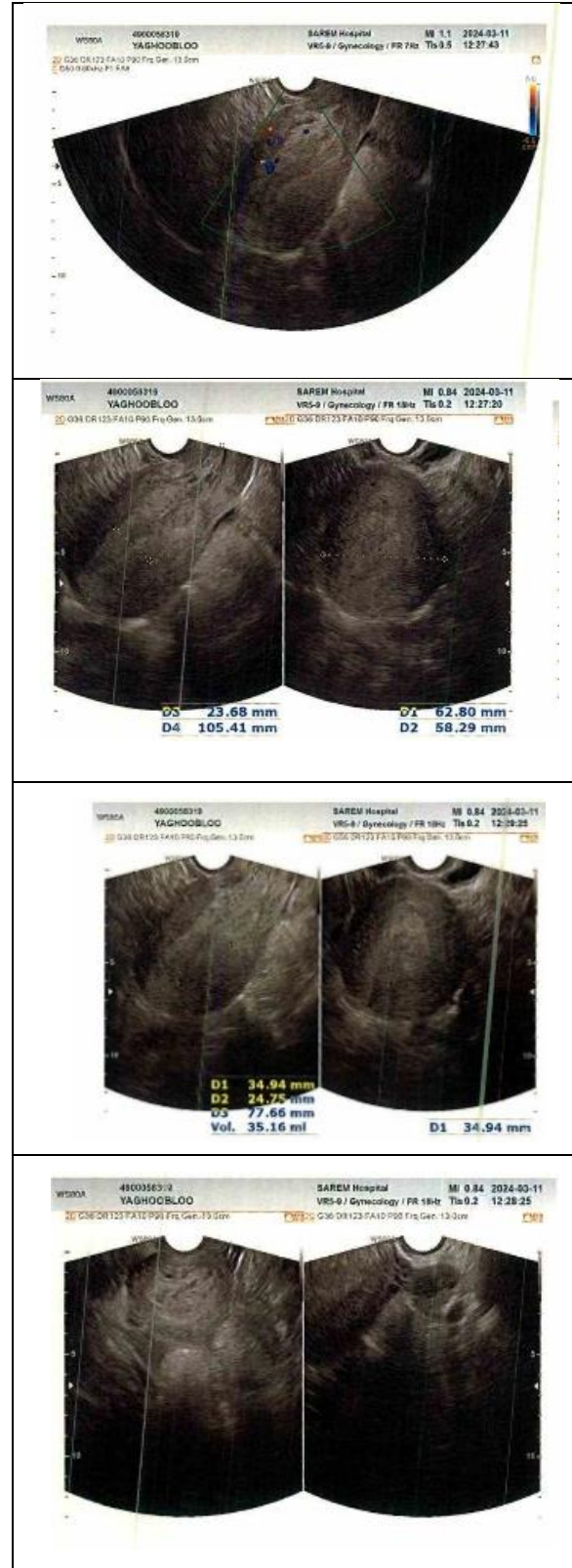
با توجه به پیچیدگی‌های این موارد و نیاز به مدیریت دقیق و چندجانبه، ارائه گزارش‌های موردی از جنین شرایطی می‌تواند به ارتقای دانش پزشکان و متخصصان زنان و زایمان کمک کند. این گزارش‌ها اطلاعاتی مفید در خصوص نحوه تشخیص، مدیریت و پیشگیری از عوارض مرتبط با سقط فراموش شده در بارداری‌های چندقلویی ارائه می‌دهند. در این مقاله، ما به بررسی یک مورد خاص از سقط فراموش شده در یک بارداری سه‌قلویی پرداخته‌ایم. بیمار، خانم ۳۴ ساله‌ای بود که در طول بارداری خود به دلیل توقف رشد یکی از جنین‌ها و سقط فراموش شده سایر جنین‌ها، نیازمند مداخله درمانی بود. این گزارش به‌طور جامع مراحل تشخیص، اقدامات درمانی و نتایج نهایی را شرح داده و بر اهمیت انتخاب روش مناسب درمانی در چنین مواردی تأکید می‌کند. هدف از این گزارش، ارائه جزئیات دقیق درباره چالش‌ها و مراحل مدیریت یک مورد خاص از سقط فراموش شده در بارداری سه‌قلویی بود. این اطلاعات می‌تواند به درک بهتر متخصصان از این وضعیت، کاهش خطرات مرتبط با آن و بهبود نتایج بالینی در مدیریت موارد مشابه کمک کند.

### گزارش مورد

بیمار خانم ۳۴ ساله‌ای بود که در تاریخ ۱۴۰۲/۱۲/۲۰ با سابقه بارداری سه‌قلویی برای انجام مراقبت‌های روتین بارداری به بیمارستان فوق تخصصی صارم تهران مراجعه کرد. در سونوگرافی انجام شده، تشخیص سقط فراموش شده (Missed Abortion) برای هر سه قل بارداری مطرح



شکل ۳: سونوگرافی



شکل ۴: سونوگرافی کارل داپلر

## بحث

سقط فراموش شده به وضعیتی اطلاق می‌شود که در آن جنین در رحم بدون علائم بالینی سقط می‌میرد و بافت‌های بارداری به‌طور خودبه‌خودی دفع نمی‌شوند [۱۷، ۱۸]. در بارداری‌های چندقلویی، این وضعیت می‌تواند پیچیدگی‌های بیشتری ایجاد کند [۸]. در برخی موارد، پزشکان ممکن است تصمیم بگیرند که منتظر بمانند تا بدن به‌طور طبیعی بافت‌های جنینی را دفع کند. این روش در بارداری‌های چندقلویی با دقت بیشتری انجام می‌شود، زیرا خطرات مرتبط با عفونت و خونریزی افزایش می‌یابد. با استفاده از داروهایی مانند میزوپروستول برای تحریک انقباضات رحمی و دفع بافت‌های جنینی، این روش در بارداری‌های چندقلویی با احتیاط بیشتری انجام می‌شود، زیرا ممکن است بر جنین‌های زنده تأثیر منفی بگذارد [۱۹]. انجام D&C برای خارج کردن بافت‌های جنینی در مواردی که خطر عفونت یا خونریزی وجود دارد و یا در بارداری‌های پیشرفته‌تر ترجیح داده می‌شود. مطالعات نشان می‌دهند که در بارداری‌های چندقلویی، احتمال سقط جنین یکی از قل‌ها در مراحل اولیه بارداری بالاست. به‌عنوان مثال، در بارداری‌های دوقلویی، از بین رفتن خودبه‌خودی یکی از جنین‌ها در بیش از ۲۰ درصد موارد رخ می‌دهد. این میزان در بارداری‌های سه‌قلویی و بیشتر حتی بالاتر است و ممکن است تا ۴۰ درصد نیز برسد [۲۰، ۲۱].

شیوع حاملگی‌های سه قلو یا بیشتر به دلیل استفاده از درمان‌های کمک باروری افزایش یافته است. در این میان، بارداری‌های چندقلو در مقایسه با بارداری‌های دوقلو و تک قلو، خطرات و عوارض طولانی مدت مادری-جنینی را به همراه دارد. زایمان با فاصله تاخیری (DID) یک رویکرد جدید در مدیریت حاملگی‌های چندقلو پس از زایمان یا سقط جنین است. در همین راستا، Ghorbani و همکاران در سال ۲۰۱۵ مطالعه‌ای با عنوان بارداری سه قلو با زایمان خود به خود جنین در سن حاملگی ۲۰ هفتگی و ادامه بارداری دو جنین دیگر تا هفته ۳۳ انجام دادند [۲۲]. هدف این مقاله ارزیابی مزایای DID و ارائه موردی بود که از این روش استفاده کرده بود. نتایج نشان داد که زایمان دو جنین دیگر به‌طور خود به خود در سن حاملگی ۳۳ هفته پس از زایمان اولین جنین در هفته ۲۰ اتفاق افتاد. این محققان دریافتند که استفاده از DID روشی مفید و قابل اعتماد است، اما نیاز به نظارت دقیق به ویژه در بیماران با سابقه ناباروری دارد [۲۲]. نتایج این مطالعه از نظر مواردی از قبیل سن بیمار و نیز بررسی DID با داده‌های حاصل از مطالعه‌ی ما متناقض بود.

گزارش موردی از بارداری سه قلو با خال هیداتیک کامل و دوقلوهای همزیستی توسط Thompson و همکاران (۲۰۲۲) مورد بررسی قرار گرفت. در این مطالعه، گزارش موردی از بارداری با جنین دوقلو و خال هیداتیفورم همزمان که منجر به زایمان زودرس یکی از نوزادان زنده، مرگ ناخوشایند داخل رحمی دوقلو دیگر و درمان موفقیت آمیز نئوپلازی تروفوبلاستیک حاملگی در دوره پس از زایمان ارائه گردید [۲۳]. در نهایت، این مورد چندین سؤال مهم را که برای زنانی که حاملگی چندقلو با خال هیداتیفورم کامل را انتخاب می‌کنند مطرح کرد و عوارضی را که ممکن است رخ دهد را شرح داد. ارزیابی دقیق خطرات و مشاوره با افرادی که

این حاملگی‌ها را انتخاب می‌کنند برای ارائه بهترین نتایج ممکن ضروری است [۲۳]. با مقایسه این مطالعه با نتایج تحقیق ما می‌توان دریافت که به دلیل بررسی بارداری سه قلو با خال هیداتیک، داده‌ها با داده‌های تحقیق ما هم راستا نبود.

Rubagumya و همکاران در سال ۲۰۲۱ تحقیق با عنوان کاهش خودبخودی جنین در سه قلوها و طولانی شدن بارداری دوقلو به مدت ۱۱۱ روز به صورت سرپایی به صورت گزارش موردی ارائه کردند [۲۴]. با مراجعه‌ی یک خانم ۳۱ ساله آفریقای شرقی با بارداری سه قلو خود به خودی در سن ۱۹ هفته حاملگی با ویژگی‌های تهدید به سقط، یک جنین سقط شد و زایمان با تاخیر به صورت سرپایی انجام گردید. او در سن ۳۵ هفتگی حاملگی، دوقلوهای سالم را با سزارین به دنیا آورد. این پژوهشگران نشان دادند زایمان با تاخیر، پیامدهای نوزادی حاملگی با درجه بالا را پس از از دست دادن جنین حتی در شرایطی با منابع محدود بهبود می‌بخشد [۲۴].

## نتیجه‌گیری

مدیریت سقط فراموش شده در بارداری‌های چندقلویی نیازمند ارزیابی دقیق شرایط بالینی و انتخاب روش مناسب برای هر بیمار است. با توجه به پیچیدگی‌های موجود، همکاری نزدیک بین متخصصان زنان و زایمان و مادران باردار برای انتخاب بهترین روش درمانی ضروری است. مطالعات بیشتر در این زمینه می‌تواند به بهبود راهکارهای مدیریتی و کاهش عوارض مرتبط با سقط در بارداری‌های چندقلویی کمک کند.

## تأییدیه اخلاقی

تمام موارد مربوط به اصل محرمانگی بیمار و اخلاق پزشکی در این مطالعه رعایت شده است.

## تعارض در منافع

در این مطالعه هیچ گونه تعارض منافی وجود ندارد.

## منابع مالی

حمایت مالی این مطالعه توسط مرکز تحقیقات زنان، زایمان و ناباروری صارم، بیمارستان فوق تخصصی صارم، صورت پذیرفته است.

## منابع

1. Raval, D.B., et al., Outcomes of Triplets reduced to Twins versus non-reduced Triplet Pregnancies. *J Clin Gynecol Obstet*, 2015. 4(1): p. 160-163.
2. Dudenhausen, J.W. and R.F. Maier, Perinatal problems in multiple births. *Dtsch Arztebl Int*, 2010. 107(38): p. 663-8.
3. Adamson, D. and V. Baker, Multiple births from assisted reproductive technologies: a challenge that must be met. *Fertility and Sterility*, 2004. 81(3): p. 517-522.

19. Zhang, J., et al., Medical methods for first trimester abortion. *Cochrane Database Syst Rev*, 2022. 5(5): p. Cd002855.
20. D'Antonio, F., et al., Early fetal loss in monochorionic and dichorionic twin pregnancies: analysis of the Southwest Thames Obstetric Research Collaborative (STORK) multiple pregnancy cohort. *Ultrasound Obstet Gynecol*, 2013. 41(6): p. 632-6.
21. D'Antonio, F., et al., Early fetal loss in monochorionic and dichorionic twin pregnancies: analysis of the Southwest Thames Obstetric Research Collaborative (STORK) multiple pregnancy cohort. *Ultrasound in Obstetrics & Gynecology*, 2013. 41(6): p. 632-636.
22. Ghorbani, M. and S. Moghadam, A Triplet Pregnancy With Spontaneous Delivery of a Fetus at Gestational Age of 20 Weeks and Pregnancy Continuation of Two Other Fetuses Until Week 33. *Glob J Health Sci*, 2015. 8(2): p. 88-92.
23. Thompson, M.H., et al., Case Report of a Triplet Pregnancy with Complete Hydatidiform Mole and Coexisting Twins. *Case Rep Obstet Gynecol*, 2022. 2022: p. 2865342.
24. Rubagumya, D., et al., Spontaneous fetal reduction in triplets and prolongation of twin pregnancy for 111 days as an outpatient: a case report. *Journal of Medical Case Reports*, 2021. 15(1): p. 321.
4. Murray, S.R. and J.E. Norman, Multiple pregnancies following assisted reproductive technologies--a happy consequence or double trouble? *Semin Fetal Neonatal Med*, 2014. 19(4): p. 222-7.
5. Dai, F., et al., Pregnancy outcomes and risk factors for preeclampsia in dichorionic twin pregnancies after in vitro fertilization: a five-year retrospective study. *BMC Pregnancy Childbirth*, 2022. 22(1): p. 830.
6. Santana, D.S., F.G. Surita, and J.G. Cecatti, Multiple Pregnancy: Epidemiology and Association with Maternal and Perinatal Morbidity. *Rev Bras Ginecol Obstet*, 2018. 40(9): p. 554-562.
7. Complications of Monochorionic Multiple Pregnancy: Twin-to-Twin Transfusion Syndrome, in *Fetal Therapy: Scientific Basis and Critical Appraisal of Clinical Benefits*, M.D. Kilby, A. Johnson, and D. Oepkes, Editors. 2020, Cambridge University Press: Cambridge. p. 344-383.
8. Quenby, S., et al., Miscarriage matters: the epidemiological, physical, psychological, and economic costs of early pregnancy loss. *The Lancet*, 2021. 397(10285): p. 1658-1667.
9. Bo, X., et al. MAbortPre: Predicting the Risk of Missed Abortion through Complete Observation of Clinical Data. in 2024 IEEE International Conference on Digital Health (ICDH). 2024. IEEE.
10. Ford, H.B. and D.J. Schust, Recurrent pregnancy loss: etiology, diagnosis, and therapy. *Rev Obstet Gynecol*, 2009. 2(2): p. 76-83.
11. Guan, D., et al., Immunologic insights in recurrent spontaneous abortion: Molecular mechanisms and therapeutic interventions. *Biomedicine & Pharmacotherapy*, 2024. 177: p. 117082.
12. Magawa, S., et al., Evaluation of placental oxygenation in fetal growth restriction using blood oxygen level-dependent magnetic resonance imaging. *Placenta*, 2022. 126: p. 40-45.
13. Group, E.C.W., Multiple gestation pregnancy. *Human Reproduction*, 2000. 15(8): p. 1856-1864.
14. Larsen, E.C., et al., New insights into mechanisms behind miscarriage. *BMC Med*, 2013. 11: p. 154.
15. Turesheva, A., et al., Recurrent Pregnancy Loss Etiology, Risk Factors, Diagnosis, and Management. *Fresh Look into a Full Box. J Clin Med*, 2023. 12(12).
16. Haas, D.M., T.J. Hathaway, and P.S. Ramsey, Progesterone for preventing miscarriage in women with recurrent miscarriage of unclear etiology. *Cochrane Database Syst Rev*, 2018. 10(10): p. Cd003511.
17. Murugesu, S., et al., Predictors of successful expectant and medical management of miscarriage: A systematic review. *Acta Obstetrica et Gynecologica Scandinavica*, 2024.
18. Redinger, A. and H. Nguyen, Incomplete Miscarriage, in *StatPearls [Internet]*. 2024, StatPearls Publishing.