

A case report of vague abdominal pain in the right lower quadrant (RLQ) and epigastric region: A mature cystic teratoma of the ovary

ARTICLE INFO

Article Type

Case Report

Authors

Amirmasoud Azizpour

Fertility & Infertility Research Center (SAFIR), Cell Research Center (SCRC), Sarem Women's Hospital, Iran University of Medical Sciences (IUMS), Tehran, Tehran-Iran.

*Corresponding Authors

Corresponding Author; Amirmasoud Azizpour, Sarem Fertility and Infertility Research Center (SAFIR), Sarem Women's Hospital, Iran University of Medical Sciences (IUMS), Tehran-Iran. Sarem Cell Research Center (SCRC), Sarem Women's Hospital, Tehran-Iran. Tel: +98 (21) 44670888 Fax: +98 (21) 44670432 E-mail addresses: amirmasoudazizpour60@gmail.com Postal code: 1396956111

Received: January 03, 2022
Accepted: January 13, 2022
Published: December 24, 2022

Article History

ABSTRACT

Introduction: The most famous teratoma is related to mature cystic teratoma, which is generally called dermoid cyst because skin elements are dominant in them. This type of teratoma is a benign tumor that is the most common type of ovarian germ cell tumors. Therefore, our aim of this study was to report a case of vague abdominal pain due to mature cystic ovarian teratoma in the right lower quadrant (RLQ) and epigastric area.

Case introduction: 39-year-old woman with abdominal pain to the hospital?????? He visited in 1401. The ultrasound of this patient revealed that in the center and right side of the pelvis, the image of a 80 mm thick cyst containing an echogenic component suggesting calcification was evident, and next to it, another solid cystic lesion with thick septa and two solid components was seen. It was concluded that the above set of findings indicated teratoma.

Conclusion: Imaging methods have important role in timely diagnosis and treatment. In addition, this situation should be diagnosed immediately and appropriate imaging methods should be used to perform emergency surgery. In the case report of our study, abdominal and pelvic ultrasound, CT scan report, pathology and cancer diagnostic factors helped to diagnose this complication.

Keywords: Sonography; Mature Cystic Teratoma; Computed Tomography; Diagnostic Factors; Abdominal Pain.

گزارش یک مورد درد شکمی مبهم در ناحیه ربع پایینی راست شکم (RLQ) و اپی گاستریک: تراتوم بالغ کیستیک تخمدان

امیرمسعود عزیزپور

مرکز تحقیقات باروری و ناباروری، پژوهشکده سلولی و مولکولی و سلول های بنیادی صرم، بیمارستان فوق تخصصی صرم، تهران، تهران-ایران.

چکیده

مقدمه: مشهورترین تراتوم مربوط به تراتوم کیستیک بالغ است که عموماً کیست درموئید نامیده می‌شود زیرا اِلْمَان‌های پوستی در آن‌ها غالب هستند. این نوع از تراتوم، یک تومور خوش‌خیم است که شایع‌ترین نوع تومورهای سلول زایای تخمدان می‌باشد. هدف ما از این مطالعه گزارش یک مورد درد شکمی مبهم به علت تراتوم بالغ کیستیک تخمدان در ناحیه ربع پایینی راست شکم (RLQ) و اپی گاستریک بود.

معرفی مورد: خانم ۳۹ ساله با درد شکم به بیمارستان فوق تخصصی صرم در سال ۱۴۰۱ مراجعه کرد. در سونوگرافی این بیمار، در مرکز و سمت راست لگن، تصویر یک کیست به ضخامت ۸۰ میلی‌متر حاوی یک جزء اکوژن با نمای کلسیفیکاسیون مشهود بود که در مجاور آن یک ضایعه ی سالیید کیستیک دیگر دارای سپتاهای ضخیم و دارای دو جزء سالیید دیده شد که مجموعه یافته‌های فوق نشان‌دهنده ی تراتوم بود.

نتیجه گیری: روش‌های تصویربرداری نقش مهمی در تشخیص و درمان به موقع در دردهای شکمی مبهم دارند. ضمناً این وضعیت باید فوراً تشخیص داده شود و از روش‌های تصویربرداری مناسب برای انجام جراحی اورژانسی استفاده گردد. در گزارش موردی مطالعه ما، سونوگرافی شکم و لگن، گزارش سی‌تی اسکن، پاتولوژی و فاکتورهای تشخیصی سرطان، به تشخیص این عارضه کمک کردند.

کلید واژه‌ها: سونوگرافی؛ تراتوم کیستیک بالغ؛ توموگرافی کامپیوتری؛ فاکتورهای تشخیصی؛ درد مبهم شکمی.

تاریخ دریافت: ۱۴۰۰/۱۱/۲۳

تاریخ پذیرش: ۱۴۰۱/۱۰/۰۳

***نویسنده مسئول:** امیرمسعود عزیزپور؛ مرکز تحقیقات باروری و ناباروری، پژوهشکده سلولی و مولکولی و سلول های بنیادی صرم، بیمارستان فوق تخصصی صرم، دانشگاه علوم پزشکی ایران، تهران-ایران. تلفن: ۰۲۱۴۴۶۷۰۸۸۸، فکس: ۰۲۱۴۴۶۷۰۴۳۲، ایمیل : amirmasoudazizpour60@gmail.com، کد پستی: ۱۳۹۶۹۵۶۱۱۱

مقدمه

تومورهای تخمدان شامل اپیتلیالی، ژرم سل و طناب جنسی-استرومال هستند. شایع‌ترین تومور سلول زایای تخمدان که تقریباً ۱۰ الی ۲۰ درصد

از کل تومورهای تخمدانی را تشکیل می‌دهد، تراتوما است که شامل تراتوم کیستیک بالغ و نابالغ می‌باشند^[۱]. مشهورترین تراتوم مربوط به تراتوم کیستیک بالغ (MCT)^۱ است، که عموماً کیست درموئید نامیده می‌شود زیرا اِلْمَان‌های پوستی در آن‌ها غالب هستند^[۲]. این نوع از تراتوم، یک تومور خوش‌خیم است که شایع‌ترین نوع تومورهای سلول زایای تخمدان می‌باشد. بیش از ۸۰ درصد موارد در دوره باروری، به ویژه در زنان زیر ۴۰ سال رخ می‌دهد. این نوع تراتوما حدقل از دو لایه سلولی ژرم سل ها (اکتودرم، مزودرم و اندودرم) منشا می‌گیرد. اکتودرم و مزودرم بیشترین لایه‌های دیده شده در این تومورها هستند، MCT ترکیبی از پوست و مو از اکتودرم و چربی و عضله از مزودرم است. در تصویربرداری-ها، MCT به صورت یک توده کیستیک پیچیده همراه با قسمت جامد (سالیید) نمایش داده می‌شود^[۳] که به وسیله سونوگرافی به عنوان یک توده ناهمگن مشخص می‌گردد. درحالی که، همیشه وجه تمایز آن با دیگر توده‌های آدنکس به راحتی صورت نمی‌گیرد، اما با وجود یکسری نشانه‌های رادیولوژیک، تشخیص آن‌ها توسط رادیولوژیست آسان می‌شود^[۴]. اگرچه، برای تشخیص MCT، سی‌تی اسکن و MRI حساسیت عالی به علت شناسایی چربی دارند، ولی یک سری علائم و نشانه‌های ویژه سونوگرافیک وجود دارند، به خصوص اگر دو علامت یا بیشتر وجود داشته باشد که تشخیص MCT را با ارزش بالا مطرح می‌کند^[۵].

نوع بدخیم این تراتوم (MT)^۲ نادر و بدترین عارضه MCT است که در ۱ الی ۳ درصد موارد، به ویژه زنان یائسه رخ می‌دهد. نزدیک به ۸۰ درصد از نوع یافت شناسی MTها، کارسینوم سلول سنگفرشی (SCC)^۳ است و به دنبال آن آدنوکارسینوم، تومور کارسینوئید، ملانوم و سارکوم قرار دارند [۱]. تشخیص قبل از عمل به دلیل یافته‌های غیر اختصاصی دشوار است. بنابراین، اکثر بیماران در مراحل پیشرفته تشخیص داده می‌شوند. از سوی دیگر، تشخیص MCT MT در مراحل اولیه بسیار ضروری است. مطالعات عوارض متعدد مربوط به MCT، از جمله پیچ خوردگی (۱۶ درصد)، پارگی (۱ الی ۴ درصد)، تبدیل بدخیم (۱ الی ۲ درصد)، عفونت (۱ درصد) و زایمان انسدادی^۴ را گزارش کرده اند^[۶-۸]. مطالعات نشان داده‌اند که سطح سرمی برخی از مارکرهای تومور مانند SCC، CA125، CEA^۵ و CA19-9^۶ ممکن است بالاتر از محدوده طبیعی در این بدخیمی باشد، اما هیچ ارتباطی بین سطح این تومور مارکرها، اندازه آن و یا مرحله بیماری وجود ندارد؛ با این حال، می‌تواند با پیش‌آگهی بدتری همراه باشد^[۹، ۱۰]. هدف ما از این مطالعه گزارش یک مورد درد شکمی مبهم به علت تراتوم بالغ کیستیک تخمدان بود.

۱ Mature Cystic Teratomas
۲ Malignant Transformation
۳ Squamous Cell Carcinoma
۴ Obstructed Labour
۵ Cancer Antigen 125
۶ Carcinoembryonic Antigen
۷ Carbohydrate Antigen 19-9

معرفی مورد

شدن پرتو یا دیواره مشاهده نگردید. همچنین، هیچ چرمی در درخت صفراوی تشخیص داده نشد. پانکراس کنترل و لوبولاسیون طبیعی بود و هیچ کلسیفیکاسیون یا اتساع مجاری دیده نشد. طحال اندازه و تراکم طبیعی داشت. هر دو کلیه از نظر اندازه، شکل و موقعیت طبیعی بودند. شواهدی از جرم پرتوزا، هیدرونفروزیس نبود. مثانه اتساع فیزیولوژیکی طبیعی با دیواره‌های منظم را نشان داد و هیچ جرم پرتوزا یا ضایعه کانونی داخل مجرا دیده نشد.

فاکتورهای تشخیصی سرطان

آنتی‌ژن گلیکوپروتئین CA19-9^۹ بر روی سطح بعضی از سلول‌های سرطانی تولید می‌شود. هدف انجام تست، اندازه‌گیری این آنتی‌ژن در خون و سایر مایعات بدن است. اندازه‌گیری CA19-9 به عنوان یک تومورمارکر در ارزیابی روند درمان برخی سرطان‌ها مفید است. در این مطالعه، مقدار فاکتور CA19-9 ۱۱,۷ بود. اندازه‌گیری سطح CEA^{۱۰} نمونه خون فاکتور دیگر مورد بررسی در این تحقیق بود. پروتئین CEA از بافت‌های جنینی حاصل می‌شود. در هنگام تولد سطح CEA خون نوزاد بالا است در صورتی که سطح آن در افراد بالغ بسیار ناچیز است. افزایش مقدار CEA در افراد بالغ می‌تواند نشان‌دهنده برخی سرطان‌ها مانند رکتوم، ریه، سینه، کبد، پانکراس، معده و تخمدان باشد. مقدار این فاکتور نیز در این گزارش موردی ۰,۷۴۶ بود.

عمل جراحی

بیمار در شرایط استریل تحت عمل لاپاراتومی و نوع مدلاین قرار گرفت و توده تراژوم تخمدانی از شکم خارج گردید (شکل ۱). پس از خروج توده و ترمیم ضایعه لاپاراتومی بیمار ۴۸ ساعت بعد با حال عمومی خوب مرخص گردید.

پاتولوژی

گزارش پاتولوژی حاکی از این بود که در تخمدان چپ هیچ التهابی دیده نشد. نمونه دریافتی در فرمالین با برچسب تخمدان چپ و متشکل از یک تکه بافت کیستیک کرمی مایل به قهوه‌ای لوبول‌دار به ابعاد ۵×۵×۸ سانتی‌متر و طول لوله فالوپ متصل ۷ سانتی‌متر و قطر آن ۱ سانتی‌متر بود. بخش‌های بریده شده سطح جامد-کیستیک را نشان داد و جزء جامد یک ضایعه پولیپوید با حداکثر قطر ۳ سانتی‌متر بود. بررسی میکروسکوپی بافت بالغ را با کانون‌های عنصر عصبی اپیتلیال نابالغ در برخی از اسلایدها مشخص کرد که از سه میدان با بزرگنمایی کم در یک اسلاید تجاوز نمی‌کند. تشخیص اولیه، تراژوم نابالغ، درجه II/III مطرح گردید. در تخمدان راست هم هیچ التهابی دیده نشد. نمونه دریافتی در فرمالین با برچسب تخمدان راست و متشکل از یک تکه بافت کیستیک کرمی مایل به قهوه‌ای لوبول‌دار به ابعاد ۷,۵×۵ و ۶×۶ سانتی‌متر بود. هنگام باز شدن نمونه، مو، مواد استخوانی و چربی مشاهده شد. تشخیص اولیه، تراژوم بالغ کیستیک مطرح گردید.

خانم ۳۹ ساله در تاریخ ۱۴۰۱/۰۳/۲۳ با درد شکم به بیمارستان فوق تخصصی صارم مراجعه کرد. سونوگرافی شکم و لگن به شرح ذیل بود: کبد دارای ابعاد و اکوی پارانشیم طبیعی و بدون ضایعه بود. قطر مجاری صفراوی داخل و خارج کبدی نرمال گزارش شد (مجرای صفراوی اصلی: ۳ میلی‌متر؛ ورید پورت: ۹ میلی‌متر). کیسه صفرا دارای ضخامت جداری طبیعی بود و سنگ یا ضایعه در لومن آن دیده نشد. ابعاد و اکوی طحال طبیعی و پارائورت نرمال بود (نمای طحال: ۸۴ میلی‌متر). پانکراس دارای حاشیه مشخص و اکوی پارانشیمال نرمال بود. هر دو کلیه دارای ابعاد و اکوی پارانشیمال نرمال و افتراق کورتیکومدولاری طبیعی مشاهده گردید. اما، تصویر یک میکرولیتیاژیس در کالیس تحتانی کلیه چپ رویت شد (فاقد کالیکتازیس) (کلیه راست ۹۰ میلی‌متر و کلیه چپ ۱۱۰ میلی‌متر). مثانه دارای ضخامت جداری نرمال بوده و سنگ و توده فضاگیر دیده نشد. در مرکز و سمت راست لگن، تصویر یک کیست به ضخامت ۸۰ میلی‌متر حاوی یک جزء اکوژن (دارای سایه پشتی)^۸ مطرح کننده کلسیفیکاسیون به ابعاد ۲۶×۲۰ میلی‌متر مشهود بود که در مجاور آن یک ضایعه سالیید کیستیک دیگر به ابعاد ۶۰×۹۸×۱۰۰ میلی‌متر دارای سپتاهای ضخیم و دارای دو جزء سالیید به ابعاد ۱۸×۳۰ میلی‌متر و ۱۳×۲۸ میلی‌متر دیده شد که مجموعه یافته‌های فوق نشان‌دهنده تراژوم بود. رحم دارای ابعاد و اکوی میومتریال نرمال و بدون ضایعه بود. اندومتر منظم و یکنواخت (ضخامت اندومترיום: ۵ میلی‌متر) که ضایعه‌ای هم در کاپوته رحم دیده نشد. به دلیل وجود ضایعه بزرگ ذکر شده در لگن، تخمدان‌ها به صورت مجزا قابل رویت نبودند. ضمناً، مایع آزاد خفیفی در کلدوساک خلفی رویت گردید.

در تاریخ ۱۴۰۱/۰۳/۲۴، در آدنکس راست تصویر یک ضایعه دایره‌ای شکل دارای هانسفیلد منفی (Fat only) به ابعاد ۷۳×۶۰ میلی‌متر و دارای یک کانون کلسیفیکاسیون به ضخامت ۵ میلی‌متر و یک ناحیه نسج نرم به ابعاد ۸×۱۰ میلی‌متر وجود داشت. در مجاور ضایعه فوق (ترال راست)، یک ضایعه بزرگ کیست جامد و چند جداره به ابعاد ۱۰۸×۹۲×۹۰ حاوی جزء جامدمانند به ابعاد تقریباً ۱۸×۳۸×۴۵ میلی‌متر که دارای Enhancement خفیف بود. کانون‌های کلسیفیکاسیون پراکنده کوچک نیز در ضایعه فوق دیده شد. در تشخیص افتراقی اول، تراژوم و در تشخیص افتراقی بعدی، تراژوم Mucinous Cystadenoma مشاهده شد. همچنین، مایع آزاد خفیف لگن مشهود بود.

گزارش سی‌تی اسکن**سی‌تی اسکن اسپیرال شکم و لگن با و بدون کنتراست IV**

سی‌تی اسکن محوری شکم و لگن با استفاده از برش‌های ۵ میلی‌متری به هم پیوسته انجام شد. اندازه کبد طبیعی و پارانشیم آن هیچ ناحیه کانونی تضعیف تغییر یافته را نشان نداد. اتساع مجاری صفراوی داخل کبدی وجود نداشت. کیسه صفرا به خوبی متسع بود و هیچ شواهد از ضخیم

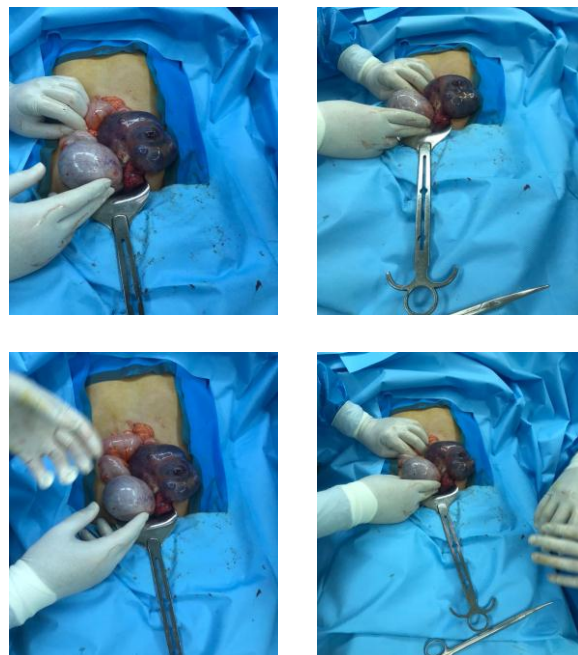
^۹ Cancer Antigen 19-9
^{۱۰} Carcino-embryonic Antigen

^۸ Posterior Shadow

کیستیک آنکوئیک مشخص می‌شود.^[۱۲] بر همین اساس، مطالعه‌ای با هدف بررسی یک بیمار زن ۲۱ ساله با شکایت درد حاد شکمی با تشخیص تراتوم توسط تصویربرداری رادیولوژیکی اولیه توسط Konyar و همکاران (۲۰۱۶) انجام گردید.^[۱۳] از نظر سن، این مورد با مورد مطالعه ما متفاوت بود. بیمار زن با شروع جدید درد شکم در قسمت ربع پایینی چپ شکم به مدت یک هفته در اورژانس بستری شد که از نظر قسمت درد شکمی با مطالعه ما هم‌راستا نبود. در معاینه فیزیکی او، حساسیت زاویه سمت چپ و فوق شرمگاهی مشاهده شد. این محققان ابتدا سونوگرافی را برای تصویربرداری انتخاب کردند که با نتایج ما مطابقت داشت. سونوگرافی شکم توده‌های کیستیک متعدد در اطراف رحم را نشان داد. ضایعات ناهمگن کیستیک و کلسیفیه در اسکن توموگرافی کامپیوتری بیماران تشخیص داده شد و به عنوان تراتوم در نظر گرفته شد. در لاپاراتومی، توده‌های کیستیک لوبوله برداشته و تخمدان چپ منقبض شد و پس از دو روز تحت نظر قرار گرفتن مرخص گردید. در نهایت، نتیجه نهایی این مطالعه این بود که برای بیماران دختران جوان با دردهای شکمی مانند بیماری‌های نادر زنان، تراتوم و پیچ خوردگی تخمدان باید در اورژانس در نظر گرفته شود و تصویربرداری اولیه انجام گردد.^[۱۳]

MCT یک نئوپلاسم خوش خیم و یک طرفه تخمدان است که معمولاً در زنان یائسه دیده می‌شود. شایع‌ترین عارضه آن، پیچ‌خوردگی و درد حاد شکمی می‌باشد که در اوایل دوره پس از زایمان نادر است. Osman و همکاران (۲۰۲۱)، یک گزارش مورد پیچ‌خوردگی تخمدان به دلیل MCT را که از نظر رادیولوژی در اوایل دوره پس از زایمان تشخیص داده شد و با جراحی تایید گردید، ارائه نمودند.^[۱۴] خانمی ۲۵ ساله به موقع و بدون هیچ مشکلی از طریق واژینال نوزادی سالم به دنیا آورد که از نظر سن و اینکه زایمان داشته است با مورد ما مغایرت داشت. او با درد حاد شکمی در RLQ در روز پنجم پس از زایمان مراجعه کرد که درد این بیمار در ناحیه مورد نظر مشابه با گزارش موردی ما در مطالعه بود. US و CT، یک توده تخمدان حاوی چربی و کلسیفیکاسیون در آدنکس سمت راست و پارانشیم تخمدان غیر تقویت کننده را نشان داد. بیمار در روز پنجم بعد از عمل سالپنگوآفورتومی بدون هیچ عارضه‌ای مرخص شد. این پژوهشگران دریافتند که US و CT اطلاعات مهمی را برای تصمیم‌گیری مدیریتی دقیق و سریع در پیچ خوردگی تخمدان ناشی از MCT ارائه خواهد کرد.^[۱۴]

اکثر مطالعات قبلی نشان می‌دهد که ارزیابی بالینی در تشخیص پیچ‌خوردگی تخمدان کافی نیست. در بیشتر موارد، درد غیر اختصاصی لگن با حالت تهوع، استفراغ، تب خفیف و لکوسیتوز متوسط همراه است. شایع‌ترین تشخیص‌هایی که می‌توان با این بیماری اشتباه گرفت عبارتند از آپاندیسیت حاد، قولنج کلیوی، دیورتیکولیت، بیماری التهابی لگن و اندومترئوز. به همین دلیل، برای انجام درمان مناسب و تشخیص، اغلب به روش‌های تصویربرداری نیاز است.^[۱۵-۱۸] تومور مارکرهای مختلف بسته به بافت‌های تشکیل دهنده تومورهای سلول زایای تخمدان، از جمله MCT افزایش یافته‌اند. سطوح بالای نشانگر تومور سرم ممکن است به عنوان کمکی در تشخیص اولیه، نظارت بر درمان و نظارت پس از درمان عمل



شکل ۱: نمونه‌های خارج شده از شکم با تشخیص نهایی تراتوم کیستیک بالغ تخمدانی.

بحث

Ilgar و همکاران در سال ۲۰۲۲، تحقیقی با عنوان علل شکم حاد، روش‌های ترجیحی تصویربرداری و پیش‌آگهی در بیماران سالمند مراجعه کننده به اورژانس انجام دادند. هدف از این مطالعه بررسی بیماری‌های شایع در بیماران مسن با تشخیص شکم حاد در اورژانس، روش‌های تصویربرداری مورد استفاده برای تشخیص و پیش‌آگهی بیماران بود.^[۱۱] در مجموع ۱۷۵ بیمار که به دلیل درد شکمی به اورژانس مراجعه کرده و با تشخیص شکم حاد در بیمارستان بستری شده بودند مورد بررسی قرار گرفتند. بیماران بر اساس تشخیص بیماری‌های صفراوی، پانکراتیت، آپاندیسیت، سوراخ شدن دستگاه گوارش، ایلئوس، ایسکمی مزانتریک و علل غیر معمول به هفت گروه تقسیم شدند. میانگین سنی بیماران 7.7 ± 76.3 سال (محدوده ۹۳-۶۵) و ۹۶ نفر (۵۴٫۹ درصد) زن بودند که سن این افراد با گزارش موردی مطالعه ما مطابقت نداشت. همچنین، نوع مطالعه با تحقیق ما که گزارش یک فرد بود هم‌خوانی نداشت. اما در کل این محققان دریافتند که شایع‌ترین علل درد حاد شکم در جمعیت سالمندان، بیماری‌های صفراوی و پانکراتیت بوده و تصویربرداری سونوگرافی رایج‌ترین انتخاب برای تشخیص این بیماری هاست. بنابراین، در این بیماران، تشخیص سریع و دقیق و انتخاب روش تصویربرداری صحیح از اهمیت فوق‌العاده‌ای برخوردار خواهد بود.^[۱۱]

همانطور که در مقدمه توضیح داده شد، تراتوما شایع‌ترین تومورهای سلول زایا در بین بیماران اطفال و زنان هستند که از لایه‌های سلول‌های زایا منشاء می‌گیرند و می‌توانند در همه جای بدن قرار گیرند. آن‌ها با سونوگرافی تشخیص داده می‌شوند، که با کلسیفیکاسیون و نمای

2. Templeman CL, et al., Managing mature cystic teratomas of the ovary. *Obstetrical & gynecological survey*, 2000. 55(12): p. 738-745.
3. Outwater EK, Siegelman ES, and Hunt JL, Ovarian teratomas: tumor types and imaging characteristics. *Radiographics*, 2001. 21(2): p. 475-490.
4. Sahraoui W, et al., Ovary teratoma. Report of 91 cases. *La Tunisie médicale*, 2006. 84(6): p. 349-352.
5. Damarey B, et al., Mature and immature ovarian teratomas: US, CT and MR imaging features. *Journal de radiologie*, 2010. 91(1 Pt 1): p. 27-36.
6. Boussios S, et al., Ovarian carcinosarcoma: Current developments and future perspectives. *Critical reviews in oncology/hematology*, 2019. 134: p. 46-55.
7. Apostolakis-Kyrus K, Indermaur MD, and Prieto J, Teratoma in pregnancy: a case report. *The Journal of Reproductive Medicine*, 2013. 58(9-10): p. 458-460.
8. Katz L, et al., Pregnancy outcome of patients with dermoid and other benign ovarian cysts. *Archives of gynecology and obstetrics*, 2010. 281(5): p. 811-815.
9. Chiang A-J, et al., Malignant transformation of ovarian mature cystic teratoma into squamous cell carcinoma: a Taiwanese Gynecologic Oncology Group (TGOG) study. *Journal of gynecologic oncology*, 2017. 28(5).
10. Tehranian A, et al., Ovarian mature cystic teratoma with malignant transformation: two case reports. *Journal of Medical Case Reports*, 2021. 15(1): p. 1-6.
11. Ilgar M, Akçiçek M, and Ekmekyapar M, Causes of acute abdomen, preferred imaging methods, and prognoses in geriatric patients presenting to the emergency department with abdominal pain. *Revista da Associação Médica Brasileira*, 2022.
12. Qiao PF, Gao Y, and Niu GM, Struma ovarii accompanied by mature cystic teratoma of the other ovary: A case report and literature review. *Oncology letters*, 2015. 9(5): p. 2053-2055.
13. Konyar Z, et al., A rare case of mature cystic teratoma in the emergency department. *Journal of Acute Disease*, 2016. 5(3): p. 248-249.
14. Osman AA, et al., Ovarian Torsion Due to Mature Cystic Teratoma During the Early Postpartum Period: A Rare Case Report. *International medical case reports journal*, 2021. 14: p. 333-338.
15. Duigenan S, Oliva E, and Lee SI, Ovarian torsion: diagnostic features on CT and MRI with pathologic correlation. *American Journal of Roentgenology*, 2012. 198(2): p. 122-131.
16. Tanaka Y, Koyama S, and Shiki Y, Torsion of a normal ovary during the early postpartum period. *CRSLS MIS Case Rep SLS*, 2015. 19(1).
17. Lourenco AP, et al., Ovarian and tubal torsion: imaging findings on US, CT, and MRI. *Emergency radiology*, 2014. 21(2): p. 179-187.

کند^[۱۹]. نشانگرهای مهم تومورهای سلول زاینده عبارتند از پروتئین آلفا فتو سرم (AFP)^[۱۱]، گنادوتروپین جفتی انسانی (hCG)^[۱۲] و لاکتیک دهیدروژناز (LDH)^[۱۳]. AFP در ۱۰۰ درصد زنان مبتلا به تومور کیسه زرده، ۶۱٫۹ درصد در تراتوم نابالغ و ۱۱٫۸ درصد در دیس ژرمینوما وجود دارد، اما هیچ مورد مثبتی برای AFP در تراتوم کیستیک بالغ و تراتوم کیستیک بالغ با تبدیل بدخیم دیده نمی‌شود^[۲۰]. hCG یک گلیکوپروتئین است که توسط سینیستیوتروفوبلاست‌ها تولید می‌شود و نشان داده شده است که در MCTها افزایش نمی‌یابد. علاوه بر این، LDH معمولاً در ارتباط با دیس ژرمینوما افزایش می‌یابد. اهمیت نشانگرهایی مانند CA 19-9، CA 125 و CA15-3 در تشخیص MCT بررسی شده است. بر اساس این مطالعه، سطوح بالای CA 19-9 سرم با اندازه تومور بزرگتر مرتبط است^[۲۱] که در مطالعه ما مقدار نرمال نشان داده شد.

نتیجه‌گیری

MCT یک عارضه نادر اما جدی خواهد بود و ممکن است تشخیص بالینی این عارضه و بسیاری از آسیب‌شناسی‌ها مانند آپاندیسیت حاد، بیماری التهابی لگن و خونریزی تخمدان دشوار باشد. بنابراین روش‌های تصویربرداری نقش مهمی در تشخیص و درمان به موقع دارند. ضمناً این وضعیت باید فوراً تشخیص داده شود و از روش‌های تصویربرداری مناسب برای انجام جراحی اورژانسی استفاده گردد. در گزارش موردی مطالعه ما، سونوگرافی شکم و لگن، گزارش سی‌تی اسکن، پاتولوژی و فاکتورهای تشخیصی سرطان به تشخیص این عارضه کمک کردند.

تشکر و قدردانی

بدین وسیله از همکاران محترم در بیمارستان فوق تخصصی صارم و همچنین آکادمی علوم صارم تقدیر و تشکر به عمل می‌آید.

تأییدیه اخلاقی

هویت بیمار کاملاً محرمانه بوده و این پژوهش با دریافت رضایت نامه کتبی از بیمار انجام گرفته است.

تعارض منافع

در این مطالعه تعارض منافع وجود نداشت.

منابع مالی

موردی توسط نویسندگان گزارش نشده است.

منابع

1. Demirtas O, Hursitoglu BS, and Demirtas GS, A clinico-pathological evaluation of 194 patients with ovarian teratoma: 7-year experience in a single center. *Ginekologia polska*, 2013. 84(2): p. 108-111.

Serum Alpha Fetoprotein^[۱۱]
Human Chorionic Gonadotropin^[۱۲]
Lactic Dehydrogenase^[۱۳]

20. Kawai M, et al., Seven tumor markers in benign and malignant germ cell tumors of the ovary. *Gynecologic oncology*, 1992. 45(3): p. 248-253.
21. Emin U, et al., Tumor markers in mature cystic teratomas of the ovary. *Archives of Gynecology and Obstetrics*, 2009. 279(2): p. 145-147.
18. Khalil RM and El-Dieb LR, Sonographic and MRI features of ovarian torsion. *The Egyptian Journal of Radiology and Nuclear Medicine*, 2016. 47(2): p. 621-629.
19. Shaaban AM, et al., Ovarian malignant germ cell tumors: cellular classification and clinical and imaging features. *Radiographics*, 2014. 34(3): p. 777-801.