

## Identification of a Novel Homozygous Mutation in *POMT1* Gene by Whole Exome Sequencing on a Fetus Ending in Abortion Therapy: A Case Report

### ARTICLE INFO

#### Article Type

Case Report

#### Authors

Setare Banitalebi Dehkordi<sup>1</sup>, M.Sc  
Mahvash Habibi<sup>2</sup>, M.Sc  
Anahita Farahzad<sup>3</sup>, MD  
Elahe Zarean<sup>4</sup>, MD  
Alireza Sadeghi<sup>5</sup>, PHD  
Ahoura Nozari<sup>6\*</sup>, PHD

<sup>1</sup> MSc of Biology. Cytogenetics supervisor of Sadra Medical Genetics laboratory, Tehran, Iran.

<sup>2</sup> MSc of molecular Biology. Molecular supervisor of Sadra Medical Genetics laboratory, Tehran, Iran.

<sup>3</sup> Pediatric neurologist, Assistant Professor of Pediatric Neurology of Shahrekord University of Medical Sciences, Shahrekord, Iran.

<sup>4</sup> Obstetrician & Gynecologist, Associated professor of Gyn Isfahan University of Medical Science, Isfahan, Iran.

<sup>5</sup> Manager and coordinator of Sadra Medical Genetics laboratory, Tehran, Iran.

<sup>6</sup> Ph.D. of Medical Genetics, Medical Genetics laboratory of Shahrekord University of Medical Sciences and Technical Assistant of Sadra Medical Genetics laboratory, Tehran, Iran.

#### \*Corresponding Author

Address: Ph.D. of Medical Genetics, Medical Genetics laboratory of Shahrekord University of Medical Sciences and Technical Assistant of Sadra Medical Genetics laboratory  
ORCID code: 0000-0003-4118-6481  
Phone: +98 09133823489  
[Ahouranozari@gmail.com](mailto:Ahouranozari@gmail.com)

#### Article History

Received: September 11, 2021  
Accepted: September 17, 2021  
e Published: July 25, 2022

### ABSTRACT

**Introduction:** Alpha-dystroglycan O-glycosylation pathway is controlled by the *POMT1* gene as the main cause and its biallelic pathogenic mutations in the recessive form are responsible for approximately one-fifth of the Walker-Warburg syndrome (WWS). The essential role of the Alpha-dystroglycan O-glycosylation pathway is in the development of muscle, brain, and eye. Congenital muscular dystrophy with severe brain and eye abnormalities constitute the most common symptoms of WWS.

**Case Presentation:** A non-consanguineous couple from a population of 6000 was referred to Sadra genetics lab in Shahre Kord, due to a history of two pregnancies ending in abortion therapy based on abnormal sonography. In the first pregnancy, Meningocele was observed and in the second one, meningocele and cerebral hydrocephalus, multiple small cysts in the kidney, severe ventriculomegaly, dilated ventricle, and empty urinary bladder were seen. Whole Exome Sequencing (WES) test was requested by perinatologist for the second fetus. Afterwards, bioinformatics analysis was performed on the WES result based on the clinical data from ultrasound findings.

**Conclusion:** A novel likely pathogenic homozygote variant in the *POMT1* gene was established, confirmed, and cosegregated in the family. The correlation of sonographic findings with WWS syndrome was evaluated by both perinatologist and pediatric neurologist. Therefore, these findings could be used for the evaluation of the prenatal diagnosis in the family.

**Keywords:** Prenatal Diagnosis (PND); Whole Exome Sequencing; *POMT1*; Walker-Warburg Syndrome.

در بارداری دوم نیز هیدروسفالی و مننگوسل، کیست‌های کوچک متعدد در کلیه، و نتری‌کولومگالی شدید، بطن دیلاته‌شده و مئانه فاقد ادراک تشخیص داده شده بود. لذا، بررسی توالی‌یابی اگزوم WES بر مبنای درخواست پزشک روی جنین دوم به عمل آمد. سپس آنالیز بیوانفورماتیک بر مبنای یافته‌های سونوگرافی جنین به انجام رسید.

**بحث و نتیجه‌گیری:** با توجه به شواهد سونوگرافی‌های انجام شده از هر دو بارداری پس از انجام WES جنین و انجام آنالیز بیوانفورماتیک بر مبنای اطلاعات بالینی جنین، مطابق با یافته‌های سونوگرافی به همراه سندرم واکرواربرگ به دلیل جهش هموزیگوت در ژن *POMT1* توسط دو پزشک متخصص پرناتولوژی و فوق تخصص مغز و اعصاب اطفال به تایید رسید و سپس با استفاده از روش توالی‌یابی سنگر تایید و در خانواده کوسگرگیت (Cosegregated) شد. این یافته جهت بررسی تشخیص پیش از تولد مرحله دوم این خانواده استفاده خواهد شد.

**کلیدواژه‌ها:** تشخیص پیش از تولد؛ توالی‌یابی کل اگزوم؛ ژن *POMT1*؛ سندرم واکرواربرگ.

تاریخ دریافت: ۱۴۰۰/۰۶/۲۰

تاریخ پذیرش: ۱۴۰۰/۰۶/۲۵

\*نویسنده مسئول: آهورا نوذری

#### مقدمه

سندرم Walker-Warburg (WWS) یک بیماری نادر با اختلالات ماهیچه‌ای، مغزی و چشم می‌باشد که در تشخیص پیش از تولد با یافته‌های سونوگرافی شامل هیدروسفالی، هیپوپلازی مخچه و مغز میانی، نارسایی‌های قلبی به ویژه در بطن‌ها شناسایی شده و در مراحل پس از تولد علائم فوق با یافته‌های چشمی شامل آب مروارید و یا نقص در اجزای چشم تکمیل می‌گردد<sup>[۱]</sup>. این سندرم در اثر جهش در چندین ژن، با شدت و سن بروز متفاوت ظهور می‌کند. ژن *POMT1* یا *O-Protein* *Mannosyltransferase 1* یک ژن از ژن‌های این گروه می‌باشد که در لوکوس ۹q۳۴،۱۳ واقع شده و کدکننده یک پروتئین آنزیمی با همین نام است که در مسیر گلیکوزیلاسیون پروتئین‌ها نقش دارد. از نظر موقعیت درون سلولی، این محصول پروتئینی در<sup>[۲]</sup> بر اساس اطلاعات ثبت شده در OMIM، جهش در این ژن می‌تواند منجر به سه نوع بیماری شود که

## شناسایی جهش هموزیگوت جدید در ژن *POMT1* با استفاده از روش توالی‌یابی اگزوم روی نمونه ی DNA جنین مختوم به سقط درمانی: گزارش موردی

ستاره بنی طالبی دهکردی<sup>۱</sup>، مهوش حبیبی<sup>۲</sup>، آناهیتا فرهاد<sup>۳</sup>، الهه زارعان<sup>۴</sup>، علیرضا صادقی<sup>۵</sup>، آهورا نوذری<sup>۶\*</sup>

<sup>۱</sup> کارشناسی ارشد زیست شناسی، سوپروایزر بخش سیتوژنتیک آزمایشگاه ژنتیک پزشکی صدرا، تهران، ایران.

<sup>۲</sup> کارشناسی ارشد زیست شناسی مولکولی، سوپروایزر بخش مولکولی آزمایشگاه ژنتیک پزشکی صدرا، تهران، ایران.

<sup>۳</sup> فوق تخصص مغز و اعصاب کودکان، استادیار گروه مغز و اعصاب کودکان دانشگاه علوم پزشکی شهرکرد، ایران.

<sup>۴</sup> متخصص و جراح زنان و زایمان، دانشیار گروه زنان و زایمان دانشگاه علوم پزشکی اصفهان، اصفهان، ایران.

<sup>۵</sup> مدیر آزمایشگاه ژنتیک صدرا، تهران، ایران.

<sup>۶</sup> دکترای ژنتیک پزشکی، گروه ژنتیک پزشکی دانشگاه علوم پزشکی شهرکرد و مسئول فنی آزمایشگاه ژنتیک پزشکی صدرا، تهران، ایران.

#### چکیده

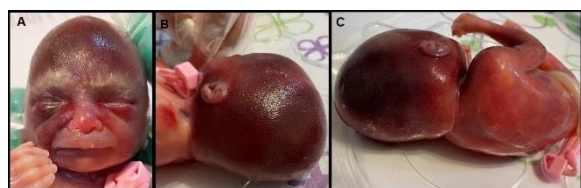
**مقدمه:** جهش در ژن *POMT1* باعث اختلال در آ-گلیکوزیلاسیون آلفادیستروگلیکان شده که در نهایت منجر به سندرم واکرواربرگ می‌گردد. تقریباً یک پنجم بیماران مبتلا به سندرم واکرواربرگ جهش در این ژن و فقدان فعالیت مانوزیل ترانسفراز را نشان می‌دهند. با توجه به نقش کلیدی آلفادیستروگلیکان در تکوین مغز، چشم و سیستم عضلانی، جهش در ژن *POMT1* با علائم دیستروفی عضلانی مادرزادی (CMD) همراه با ناهنجاری‌های شدید در مغز و چشم خواهد بود.

**معرفی مورد:** زن و شوهری غیرمنسوب از یک جمعیت ۶۰۰۰ نفری با سابقه دو بار بارداری مختوم به سقط درمانی به آزمایشگاه ژنتیک صدرا در شهرکرد، توسط پرناتولوژیست ارجاع داده شدند. براساس شواهد سونوگرافی در بارداری اول هیدروسفالی، مننگوسل و کلیه پلی‌کیستیک و

مجله تحقیقات پزشکی صرام

### معرفی مورد:

زوجی از شهرستان طاقانک استان چهارمحال و بختیاری با ۶۰۰۰ هزار نفر جمعیت که به گفته خودشان هیچگونه نسبت فامیلی با یکدیگر نداشتند به دلیل سوابق قبلی (دو مرتبه بارداری مختوم به سقط درمانی) به آزمایشگاه ژنتیک صردا در شهرکرد ارجاع داده شدند. برای بارداری اول با یافته هیدروسفالی، مننگوسل و کیست‌های کوچک در کلیه و برای بارداری دوم نیز به دنبال یافته‌های مننگوسل، هیدروسفالی و کیست‌های متعدد کوچک در کلیه، و نتریکولومگالی شدید، بطن دیلاته شده و مئانه فاقد ادرار دیده شد (شکل ۲) و دستور خاتمه بارداری و بررسی ژنتیک با روش توالی-یابی اگزوم WES درخواست داده شد.

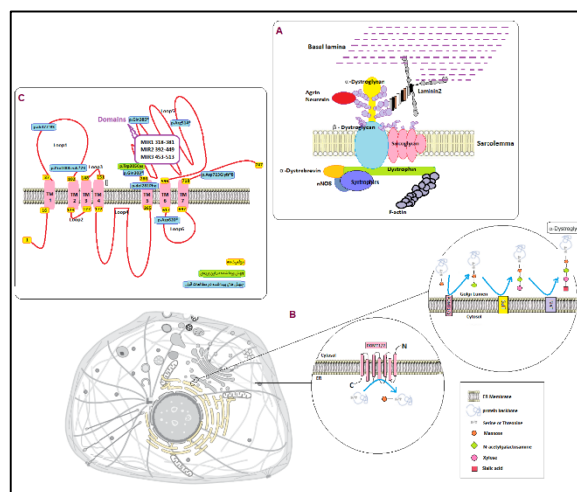


شکل ۲: تصویر سر جنین مختوم به سقط در بارداری دوم زوج مورد بررسی. (A) تصویر سر از روبرو، (B) تصویر نیم‌رخ سر، (C) تصویر سر از پشت که در تمامی تصاویر حالت هیدروسفالی به خوبی مشهود است.

### مواد و روش‌ها:

پس از انجام مشاوره ژنتیک، بررسی مدارک و شجره‌نامه خانوادگی، یافتن عضله جنین پس از طی کردن مراحل پزشکی قانونی و کسب رضایت از والدین در زمینه انجام تست مورد درخواست جهت استخراج DNA با کارگیری گردید. این نمونه به منظور انجام WES با پلات فرم NovaSeq6000 Read Length (bp): 150bp PE و کیت Sure Select V7-Post با کاوریج ۱۰۰X مورد توالی‌یابی قرار گرفت. آنالیز بیوانفورماتیک نتایج حاصل بر مبنای بررسی واریانت‌های هموزیگوت با فراوانی کمتر از یک درصد جمعیت‌های کنترل<sup>۴</sup> و دیتای حاصل از بانک اطلاعاتی ایرانوم<sup>۵</sup> (جمعیت ایران) و واریانت‌های هتروزیگوت با فراوانی کمتر از ۰.۰۰۱ و صفر شناسایی و انتخاب شدند. سپس بر مبنای معیارهای نرم‌افزاری شناسایی جهش‌های پاتوژنیک اولویت‌بندی شدند<sup>۶</sup> و نقش ژن‌های موجود در این دسته بر مبنای بانک اطلاعاتی OMIM ارزیابی شد و در نهایت واریانت c. 915G>C در ژن POMT1 به صورت هموزیگوت در ارتباط با یافته‌های بالینی مشخص گردید. گزارش حاصل از این بررسی در اختیار پزشکان متخصص پرناتولوژی و فوق تخصص مغز و اعصاب اطفال قرار گرفت و پس از تطبیق یافته‌های سونوگرافی و ژنتیک، این واریانت با استفاده از روش توالی‌یابی سنجر برای نمونه DNA جنین تایید

عبارتند از دیستروفی عضلانی-دیستروگلیکانوپاتی نوع ۱ (WWS1)، دیستروفی عضلانی-دیستروگلیکانوپاتی نوع ۲، دیستروفی عضلانی-دیستروگلیکانوپاتی نوع ۳ (بیماری لیمب گیردل Limb-Girdle).<sup>۳</sup> براساس یافته‌ها، بیماری WWS به دلیل شدت بروز علائم خود را در جنین پیش از تولد و در نوزادان نشان می‌دهد، در صورتی که علائم در بیماران مبتلا به Limb-Girdle پس از یک سالگی و گاهی در سنین بالا خود را نمایان می‌کنند. از مطمئن‌ترین راه‌های شناسایی ژن مربوطه، جهش ژنتیکی و ایجاد ارتباط ژنوتیپ-فنوتیپ انجام توالی‌یابی اگزوم (WES) می‌باشد. در خانواده مورد بررسی ما، با استفاده از روش فوق و آنالیزهای بیوانفورماتیک متعاقب جهش هموزیگوت c. 915G>C شناسایی گردید که در دوران جنینی خود را نشان داده است که معرف اهمیت این جهش در دسته دیستروگلیکانوپاتی تیپ یک می‌باشد.



شکل ۳: (A) طرح شماتیک جایگاه و ارتباطات پروتئین آلفا-دیسترو گلیکان در مجموعه گلیکوپروتئین‌های دیستروفین (B) طرح شماتیک مراحل سنتز آلفا-دیسترو گلیکان و نقش پروتئین POMT1 و سایر آنزیم‌ها در این مسیر (پروتئین POMT1 در مرحله اول گلیکوزیله شدن و اتصال قند مانوز به پروتئین پایه نقش بسزایی دارد، همانطور که تصویر نشان می‌دهد بعد از این مرحله پروتئین پایه در سه مرحله دیگر توسط سه پروتئین (آنزیم) غشایی به نام های POMT2/GaIT/SiaT، N-acetylgalactosamine، Xylose و Sialic acid در ارتباط گرفته و به پروتئین فعال و عملکردی آلفا-دیستروگلیکان تبدیل میگردد. (C) طرح شماتیک جهش‌های بررسی شده مرتبط با بیماری WWS و جایگاه آنها در دومین های مختلف پروتئین POMT1 (همانطور که در تصویر مشخص است جهش مورد بررسی در این مطالعه به رنگ سبز نشان داده شده است و جایگاه آن با تمامی جهش‌های قبلی شناسایی شده متفاوت است و این موضوع نشان می‌دهد که جهش‌های مختلف در دومین‌های مختلف شدتی نسبتاً یکسان در بروز بیماری دارند).

به اسکلت درون سلولی متصل می‌گردد و به عنوان یک اتصال دهنده میان ماتریکس خارج سلولی و اسکلت درون سلولی عمل می‌کند (شکل ۱).

با در نظر گرفتن مطالعات پیشین انجام شده در خصوص بیماران و جهش‌های شناسایی شده قبلی (شکل ۱) موقعیت این جهش‌ها و جدول ۱ ارتباط ژنوتیپ- فنوتیپ این موارد و مطالعه کنونی را نشان می‌دهد [۹-۱۱].

مطابق این جدول، یافته‌های قبلی و یافته‌های ژنتیکی این مطالعه ارتباط ژنوتیپ- فنوتیپ جهش فوق با یافته‌های پیشین به تایید می‌رسد و بنابراین می‌توان از این یافته در تشخیص پیش از تولد بارداری‌های بعدی این خانواده استفاده نمود. نکته جالب توجه آن است که جایگاه مربوط به جهش ما با سایر جایگاه‌های شناسایی شده در مطالعات قبلی مربوط به بیماران WWS متفاوت است و این موضوع نشان می‌دهد که جهش‌های مختلف در دومین‌های مختلف شدتی نسبتاً یکسان در بروز بیماری دارند (شکل ۱).

جدول ۱: خلاصه ی یافته‌های بالینی و اطلاعات جهش در هر بیمار.

خوشنودی والدین	سن بروز	یافته‌های بالینی	عاقبت	اطلاعات جهش	رفرنس
نامشخص	پیش از تولد	هیدروسفالی و منگیوسل	مختوم به سقط درماتی	هموزیگوت Exon11 c.915G>C p.Trp305Cys	همین مقاله
	پیش از تولد	ممنگوسل، هیدروسفالی، کیست های متعدد کوچک در کلیه، و نتریکولومگالی شدید، بطن دیلاته شده و مثانه فاقد انداز	مختوم به سقط درماتی		
نامشخص	نوزادی	هیدروسفالی، تغییرات چشمی به صورت کدورت های متراکم و وجود کیست در هر دو کلیه	در سن ۲.۵ ماهگی فوت گردید	Intron4 c.280+1G>C p.del77-93(delExon4)	(۱۰، ۸)
+	پیش از تولد	هیدروسفالی مادرزادی، ناهنجاری های شدید چشمی و هایپوتونی عضلانی	مختوم به سقط درماتی	هموزیگوت Exon15 c.1540C>T Arg514*	(۱۱)
+	پیش از تولد	هیدروسفالی شدید	۴ روز پس از تولد فوت گردید	هموزیگوت Exon18 c.1558C>T Arg620*	(۱۲)
+	پیش از تولد	هیدروسفالی و آنفالوس پس سری، ناهنجاری های مغز با اتساع بطن پیش از تولد و ناهنجاری های چشمی شامل آب مروارید و میکروفتالموس، ضعف عضلانی شدید و در نتیجه تغذیه با لوله‌شدت گرفتن ناهنجاری های مغزی	در سن ۷ ماهگی فوت گردید	هموزیگوت مرکب Exon20 c.2167dupG p.Asp723Glyfs* <sub>A</sub>	(۱۳-۱۵)
+	پیش از تولد	هیدروسفالی و آنفالوس پس سری، ناهنجاری های مغز با اتساع بطن	مختوم به سقط درماتی	Exon12 c.1153C>T Gln385*	(۱۴)
+	پیش از تولد	هیدروسفالی و آنفالوس پس سری، ناهنجاری های مغز با اتساع بطن	مختوم به سقط درماتی		(۱۶)
+	پیش از تولد	هیدروسفالی	مختوم به سقط درماتی	هموزیگوت مرکب Exon9 c.842_844delTCT del281Phe	(۱۳-۱۵)
+	پیش از تولد	هیدروسفالی	مختوم به سقط درماتی		
+	پیش از تولد	هیدروسفالی	مختوم به سقط درماتی	Exon20 c.2167dupG p.Asp723Glyfs* <sub>A</sub>	(۱۳)
+	پیش از تولد	هیدروسفالی	مختوم به سقط درماتی	هموزیگوت مرکب Exon11	(۱۳-۱۵)

و سپس به منظور کوسگرگیشن (Cosegregation) روی نمونه DNA استخراج شده از خون والدین توالی‌یابی و وضعیت هتروزیگوت برای این واریانت در والدین تایید شد.

### بحث و نتیجه گیری:

WWS یک سندروم با علائم اختلالات ماهیچه‌ای، مغزی و چشم می‌باشد که در ارزیابی‌های سونوگرافی تشخیص پیش از تولد با مواردی نظیر هیدروسفالی، هیپوپلازی مخچه و مغز میانی، اختلالات قلبی به ویژه در بطن‌ها و نقص در اجزای چشم و گاهی کلیه‌های پلی کیستیک علامت‌دار می‌شود [۱۲]. این سندرم در اثر جهش در چندین ژن با شدت و سن بروز متفاوت ظهور می‌کند. این ژن‌ها عبارتند از: *B4GAT1*، *B3GALNT2*، *LARGE*، *ISPD*، *GMPPB*، *FKTN*، *FKRP*، *DAG1*، *POMT1*، *POMT2*، *POMGNT1* و *POMGNT2* [۱۳]. ژن *POMT1* یک ژن از این گروه می‌باشد که در لوکوس ۹q۳۴،۱۳ قرار گرفته است. این ژن حدوداً ۲۰ کیلو باز است و دارای ۲۰ اگزون می‌باشد. ژن‌های *POMT1* و *POMT2* با همکاری یکدیگر نقش خود را ایفا می‌کنند و بدون حضور یکی از آن‌ها دیگری هیچ کارایی ندارد. در اصل این دو پروتئین، نقش حیاتی در تولید آلفا-دیسترو گلیکان دارند که در شکل ۱ مراحل سنتز آن و نقش آن‌ها در این مسیر به صورت شماتیک نشان داده شده است. آنزیم *POMT1* اولین مرحله در سنتز آ-مانوزیل گلیکان را با اتصال یک مانوز به اسید آمینه سرین یا ترئونین پروتئین از طریق پیوند آ-گلیکوزیل کاتالیز می‌کند [۱۴]. این پروتئین بیان وسیعی در بیضه‌ها، قلب و پانکراس دارد و با بیان کمتر در کلیه، ماهیچه‌های اسکلتی، جفت جنین، مغز، ریه و کبد یافت می‌گردد. جهش در *POMT1* در بیماران با دیستروفی عضلانی مادرزادی، هایپر تروفی ساق پا، میکروسفالی و اختلالات ذهنی دیده شده است [۱۵]. *WWS* یک اختلال مهاجرتی عصبی نادر است که با درگیری مغز و چشم همراه بوده و با دیستروفی عضلانی مادرزادی بروز می‌کند. این بیماری معمولاً قبل از یک سالگی به مرگ بیمار منتهی می‌شود. در این اختلال، گلیکوزیلاسیون نادرست آلفا-دیسترو گلیکان (پروتئین غشای خارجی که در ماهیچه‌ها، مغز و سایر بافت‌ها بیان می‌شود) منجر به بیماری می‌گردد [۱۶]. پروتئین آلفا-دیسترو گلیکان یک پروتئین خارج سلولی با وزن مولکولی ۱۵۹ کیلودالتون است که به بتا-دیسترو گلیکان، سارکوگلیکان‌ها، زنجیره  $\alpha 2$  لامینین-۲ یا مروزین متصل می‌گردد و مجموعه گلیکوپروتئین‌های دیستروفین را تشکیل می‌دهند. این مجموعه دیستروفین، به صورت عرضی در سارکولمای سلول‌های عضلانی-اسکلتی بهره‌داران قرار دارد و از طریق مروزین متصل به آلفا-دیسترو گلیکان به اجزای ماتریس خارج سلولی متصل می‌گردد و از طریق بتا-دیسترو گلیکان

Acetylglucosaminyltransferase-like protein<sup>۱۳</sup>  
O-mannosyltransferase 1 protein<sup>۱۴</sup>  
O-mannosyltransferase 2 protein<sup>۱۵</sup>  
O-mannose beta-1,2-N-acetylglucosaminyltransferase protein<sup>۱۶</sup>  
O-mannose beta-1,4-N-acetylglucosaminyltransferase 2 protein<sup>۱۷</sup>

Beta-1,3-N-acetylgalactosaminyltransferase 2 protein<sup>۱۸</sup>  
Beta-1,4-glucuronyltransferase 1 protein<sup>۱۹</sup>  
Dystrophin-associated glycoprotein 1<sup>۲۰</sup>  
Fukutin-related protein<sup>۲۱</sup>  
Fukutin protein<sup>۲۲</sup>  
GDP-mannose pyrophosphorylase B protein<sup>۲۳</sup>  
Isoprenoid synthase domain-containing protein<sup>۲۴</sup>

دان‌شنامه صرم در طب باروری

### منابع مالی:

این مطالعه هزینه چندانی نداشته است.

### منابع

1. Achiron R, Katorza E, Reznik-Wolf H, Pras E, Kidron D, Berkenstadt M. Very early in-utero diagnosis of Walker-Warburg phenotype: the cutting edge of technology. *Ultrasound international open*. 2016;2(02):54-7.
2. Blin G, Rabbé A, Ansquer Y, Meghdiche S, Floch-Tudal C, Mandelbrot L. First-trimester ultrasound diagnosis in a recurrent case of Walker-Warburg syndrome. *Ultrasound in Obstetrics and Gynecology: The Official Journal of the International Society of Ultrasound in Obstetrics and Gynecology*. 2005;26(3):297-9.
3. Hu P, Wu S, Yuan L, Lin Q, Zheng W, Xia H, et al. Compound heterozygous POMT 1 mutations in a Chinese family with autosomal recessive muscular dystrophy-dystroglycanopathy C1. *Journal of cellular and molecular medicine*. 2017;21(7):1388-93.
4. Nozari A, Aghaei-Moghadam E, Zeinaloo A, Mollazadeh R, Majnoon M-T, Alavi A, et al. A novel splicing variant in FLNC gene responsible for a highly penetrant familial dilated cardiomyopathy in an extended Iranian family. *Gene*. 2018;659:160-7.
5. Nozari A, Aghaei-Moghadam E, Zeinaloo A, Alavi A, Firouzabdi SG, Minaee S, et al. A pathogenic homozygous mutation in the pleckstrin homology domain of RASA1 is responsible for familial tricuspid atresia in an Iranian consanguineous family. *Cell Journal (Yakhteh)*. 2019;21(1):70-7.
6. Willer T, Valero MC, Tanner W, Cruces J, Strahl S. O-mannosyl glycans: from yeast to novel associations with human disease. *Current opinion in structural biology*. 2003;13(5):621-30.
7. van Reeuwijk J, Grewal PK, Salih MA, Beltrán-Valero de Bernabé D, McLaughlan JM, Michielse CB, et al. Intragenic deletion in the LARGE gene causes Walker-Warburg syndrome. *Human genetics*. 2007;121(6):685-90.
8. Jaeken J. Congenital disorders of glycosylation. *Handbook of clinical neurology*. 2013;113:1737-43.

	c.1153C>T Gln385*	مختوم به سقط درمانی	هیدروسفالی	پیش از تولد	+
	Exon20 c.2167dupG p.Asp723Glyfs *۸	مختوم به سقط درمانی	هیدروسفالی	پیش از تولد	+
(۱۳-۱۵)	هموزیگوت Exon9 c.907C>T p.Gln303*	۲ ماه پس از تولد فوت گردید	اختلالات معزی، لیسنسفالی، درگیری ساقه مغز، دیسپلازی مخچه و جسم پینه ای هیپوپلاستیک پیش از تولد و ضعف شدید عضلاتی و تغذیه با لوله، ناهنجاری های چشمی و تشدید ناهنجاری های معزی پس از تولد	پیش از تولد	+
(۱۳)	هموزیگوت Exon20 c.2167dupG p.Asp723Glyfs *۸	۲ ماه پس از تولد فوت گردید	کاهش حرکت جنین و دیسپلازی مخچه پیش از تولد و میکروسفالی، ضعف عضلاتی و تغذیه با لوله و نقص ششوی پس از تولد	پیش از تولد	+
(۱۶)	هموزیگوت مرکب Exon5 c.299delC p.Pro100Leufs *۳۳  Intron8 c.766-2A>G p.?	مختوم به سقط درمانی	هیدروسفالی، درگیری ساقه مغز و دیسپلازی مخچه	پیش از تولد	+

### نتیجه گیری:

با در نظر گرفتن ارزش روش های مختلف ارزیابی و تشخیص پیش از تولد بر پایه ی یافته های سونوگرافی و سوابق خانوادگی در این مطالعه موردی سعی بر آن است که با معرفی یک جهش هموزیگوت جدید در ژن *POMT1* و علائم دوران جنینی آن که منجر به بروز علایم بیماری در هر دو جنین خانواده گشته است بر گستردگی طیف این جهش ها افزوده شود تا امکان ارائه ی روش های تشخیص پیش از تولد مرحله دوم آن برای زوجین ناقل فراهم گردد.

### تأییدیه اخلاقی:

هویت بیمار کاملاً محرمانه بوده و این پژوهش با دریافت رضایت نامه کتبی از بیمار انجام گرفته است.

### تشکر و قدردانی

بدین وسیله از همکاران محترم آزمایشگاه ژنتیک پزشکی صدرا تقدیر و تشکر به عمل می آید.

### تعارض منافع:

در این مطالعه تعارض منافع وجود نداشت.

### سهم نویسندگان:

تمامی نویسندگان در انجام این مقاله و نیز پژوهش مورد نظر نقش داشتند.

مجله تحقیقات پزشکی صرام

17. *anxiety inventory (STAI) scores during pregnancy following intervention with complementary*

9. Judaš M, Sedmak G, Radoš M, Sarnavka V, Fumić K, Willer T, et al. POMT1-associated walker-warburg syndrome: a disorder of dendritic development of neocortical neurons. *Neuropediatrics*. 2009;40(01):6-14.
10. Chiara Manzini M, Gleason D, Chang BS, Sean Hill R, Barry BJ, Partlow JN, et al. Ethnically diverse causes of Walker-Warburg syndrome (WWS): FCMD mutations are a more common cause of WWS outside of the Middle East. *Human mutation*. 2008;29(11):E231-E41.
11. Yis U, Uyanik G, Kurul S, Dirik E, Özer E, Gross C, et al. A case of Walker-Warburg syndrome resulting from a homozygous POMT1 mutation. *European Journal of Paediatric Neurology*. 2007;11(1):46-9.
12. Bouchet C, Gonzales M, Vuillaumier-Barrot S, Devisme L, Lebizec C, Alanio E, et al. Molecular heterogeneity in fetal forms of type II lissencephaly. *Human mutation*. 2007;28(10):1020-7.
13. de Bernabé DB-V, Currier S, Steinbrecher A, Celli J, Van Beusekom E, Van der Zwaag B, et al. Mutations in the O-mannosyltransferase gene POMT1 give rise to the severe neuronal migration disorder Walker-Warburg syndrome. *The American Journal of Human Genetics*. 2002;71(5):1033-43.
14. Van Reeuwijk J, Maugenre S, Van Den Elzen C, Verrips A, Bertini E, Muntoni F, et al. The expanding phenotype of POMT1 mutations: from Walker-Warburg syndrome to congenital muscular dystrophy, microcephaly, and mental retardation. *Human mutation*. 2006;27(5):453-9.
15. Wallace SE, Conta JH, Winder TL, Willer T, Eskuri JM, Haas R, et al. A novel missense mutation in POMT1 modulates the severe congenital muscular dystrophy phenotype associated with POMT1 nonsense mutations. *Neuromuscular Disorders*. 2014;24(4):312-20.
16. Geis T, Rödl T, Topaloğlu H, Balci-Hayta B, Hinreiner S, Müller-Felber W, et al. Clinical long-time course, novel mutations and genotype-phenotype correlation in a cohort of 27 families with POMT1-related disorders. *Orphanet Journal of Rare Diseases*. 2019;14(1):1-17.