

Effect of *Allium Cepa* Seed Extracts on the Histopathological Changes of Ventral Prostatic Lobe in Diabetic Rats

ARTICLE INFO

Article Type

Original article

Authors

Mehran Kamani¹, Ph.D
Hossein Nikzad^{2*}, Ph.D

¹ Department of Anatomical Sciences, Medical School, Kermanshah University of Medical Sciences, Kermanshah, Iran.

² Gametogenesis Research Center, Kashan University of Medical Sciences, Kashan, Iran.

*Corresponding Author

Address: Gametogenesis Research Center, Kashan University of Medical Sciences, Kashan, Iran.
Phone: 00989131616689
Fax: 00983155621158
nikzad_h@kaums.ac.ir,
hnikzad@yahoo.com

Article History

Received: January 14, 2021

Accepted: March 10, 2021

e Published: September 05, 2021

ABSTRACT

Introduction: Diabetes can have adverse effects on spermatogenesis. The onion plant (*Allium Cepa*) contains many antioxidants. The aim of this study was to evaluate the anti-diabetic functions of onion seed hydroalcoholic extract on histopathological changes of prostate ventral lobe in streptozotocin-induced diabetic rats with streptozotocin.

Methods: In this experimental study, diabetes was induced in the animals using streptozotocin (STZ; 60 mg/kg). Fifty rats were equally divided into five groups as follows: Groups 1, nondiabetic (normal) controls received only 0.1 ml normal saline via gastric gavage; group 2, diabetic controls induced by streptozotocin; groups 3 and 4 were diabetic rats that received 200 and 400 mg/kg B.W of *Allium Cepa* seed extract by gavage for 4 weeks and Group 5, diabetic animals that received streptozotocin plus insulin in dose 3U/100g B.W. At the end of this study, rats were anesthetized, and the ventral prostatic lobe was removed and processed for histological studies. Then, blood sugar and histopathology changes were analyzed and compared.

Findings: The administration of 200 and 400 mg/kg doses of onion seed extract could recover duct epithelium height of the ventral prostatic lobe in streptozotocin-diabetic rats from 2.37 ± 1.00 to 6.10 ± 1.19 μm . Also, consumption of this extract with a dose of 200 mg/kg had hypoglycemia effects in diabetic rats

Conclusion: The consumption of the onion seed extract can reduce harmful effects of the streptozotocin histopathology in the ventral prostatic lobe of diabetic rats.

Keywords: Streptozotocin; Diabetes; Onion Seed Extract; Ventral Prostatic Lobe; Insulin; Histopathological Changes; Rat.

تأثیر عصاره دانه پیاز بر تغییرات هیستوپاتولوژی لوب شکمی پروستات در موش های صحرایی دیابتی

یافته ها: تجویز دوزهای ۲۰۰ و ۴۰۰ میلی گرم بر کیلوگرم عصاره دانه پیاز توانست ارتفاع اپیتلیوم مجرای لوب شکمی پروستات را در موش های صحرایی دیابتی ناشی از استرپتوزوتوسین، از $2,37 \pm 1,00$ تا $6,10 \pm 1,19$ میکرومتر بازیابی کند. همچنین، مصرف این عصاره با دوز ۲۰۰ میلی گرم در کیلوگرم در موش های صحرایی دیابتی دارای اثرات هیپوگلیسمی بود. **نتیجه گیری:** مصرف عصاره دانه پیاز می تواند اثرات زیانبار هیستوپاتولوژی دیابت را در لوب شکمی پروستات در موش های دیابتی ناشی از استرپتوزوتوسین کاهش دهد.

کلید واژه ها: استرپتوزوتوسین، دیابت، عصاره دانه پیاز؛ لوب شکمی پروستات؛ انسولین؛ تغییرات هیستوپاتولوژی؛ موش صحرایی.

مهران کمائی^۱، حسین نیک زاد^{۲*}

^۱ دانشجوی دکتری علوم تشریح، گروه آناتومی و بیولوژی سلولی مولکولی، دانشگاه علوم پزشکی کرمانشاه، کرمانشاه، ایران.
^۲ استاد علوم تشریح، مرکز تحقیقات گامتوز، دانشگاه علوم پزشکی کاشان، کاشان، ایران.

تاریخ دریافت: ۹۹/۱۰/۲۵
تاریخ پذیرش: ۹۹/۱۲/۲۰
***نویسنده مسئول:** حسین نیک زاد

چکیده

مقدمه: دیابت می تواند بر اسپرماتوژنز تأثیرات نامطلوبی داشته باشد. گیاه پیاز (*Allium Cepa*) حاوی آنتی اکسیدان های فراوانی است. هدف از این تحقیق، بررسی اثر عصاره هیدروآلکلی دانه پیاز بر تغییرات هیستوپاتولوژیک لوب شکمی پروستات در موش های صحرایی دیابتی شده با استرپتوزوتوسین می باشد.

مواد و روش ها: در این مطالعه تجربی، در حیوانات با استفاده از استرپتوزوتوسین (STZ؛ ۶۰ میلی گرم بر کیلوگرم وزن بدن) دیابت ایجاد شد. پنجاه سر موش صحرایی به طور مساوی به پنج گروه تقسیم شدند: گروه ۱ (به عنوان گروه کنترل) شامل رت های سالم بودند که آب و غذای معمولی را به مدت ۴ هفته دریافت می کردند. گروه ۲، کنترل دیابتی ناشی از استرپتوزوتوسین، گروه ۳ و ۴ موش صحرایی دیابتی بودند که ۲۰۰ و ۴۰۰ میلی گرم بر کیلوگرم عصاره دانه پیاز را به مدت ۴ هفته با گاوژ دریافت کردند و گروه ۵، حیوانات دیابتی که استرپتوزوتوسین به همراه انسولین را در دوز ۳ واحد بر ۱۰۰ گرم وزن بدن، دریافت کردند. در پایان این مطالعه، موش ها بیهوش شدند و لوب شکمی پروستات برداشته شد و برای مطالعات بافت شناسی پردازش گردید. سپس، تغییرات قند خون و آسیب شناسی بافتی مورد تجزیه و تحلیل و مقایسه قرار گرفتند.

مقدمه
دیابت قندی^۱ یکی از شایع ترین بیماری های متابولیک در سراسر جهان است و متأسفانه در گروه های ضعیف اقتصادی-اجتماعی مردم شایع تر می باشد. تقریباً ۵٫۵ درصد از جمعیت جهان از دیابت رنج می برند و تخمین زده می شود که تا سال ۲۰۲۵ به ۵٫۴ درصد از جمعیت جهان برسد [۱]. مهم ترین علامت بالینی دیابت، بالا بودن قند خون است که منجر به گلیکوله شدن پروتئین های مختلف در بدن می شود و این امر باعث اختلال در عملکرد آن ها شده که عوارض نامطلوبی بر اندام های حیاتی بدن مانند قلب، کلیه، چشم و اعصاب محیطی ایجاد می کند [۲]. عوارض دیابت مانند مشکلات بینایی، مشکلات قلبی عروقی و کلیوی، زخم پای دیابتی و قطع عضو در این بیماران هزینه سنگینی را بر سیستم درمانی در بسیاری از کشورها تحمیل می کند. بیماری دیابت همچنین می تواند موجب اختلالات جنسی در مردان از جمله ضعف جنسی، کاهش میل جنسی و عقیمی شود. مطالعه ای نشان داده است که دیابت اثرات مضر بر روند اسپرماتوژنز^۳ و تولید اسپرم دارد [۴]. افراد مبتلا به دیابت بیش از اندازه در معرض آسیب های ناشی از رادیکال های آزاد می باشند زیرا آنتی اکسیدان های دفاع کننده در مقابل این رادیکال ها به اندازه کافی در این افراد وجود ندارد [۵]. قبل از کشف و تولید انسولین عمده روش درمانی بیماری دیابت بر پایه استفاده از گیاهان دارویی بود. پس از گذشت دو دهه روند جدیدی در

Spermatogenesis^۳

Diabetes Mellitus (DM)^۱
Glycation^۴

دانشنامه صرم در طب باروری

باروری شود. مطالعه‌ای نشان داد که پیاز اثر مهمی در کاهش صدمات اکسیداتیو در بیضه و اسپرم موش دارد [۱۵].

تا کنون نقش انسولین در پاتوژنز تغییرات بافت‌شناسی لوب شکمی پروستات در موش‌های صحرایی دیابتی مطالعه نشده است. این مطالعه، به منظور بررسی و مقایسه اثر محافظتی عصاره الکلی بذر پیاز با انسولین بر قند خون ناشتا و تغییرات هیستوپاتولوژی لوب شکمی پروستات در موش‌های صحرایی دیابتی با استرپتوزوتوسین^۵ طراحی شد.

مواد و روش‌ها

تهیه عصاره گیاهی

دانه پیاز از شرکت باریج اسانس کاشان تهیه شد. برای آماده‌سازی عصاره الکلی، ۵۰۰ گرم از دانه پیاز که کاملاً آسیاب شده بود در اتانول ۹۶ درصد به مدت ۲۴ ساعت با هم ادغام شد و با عبور دادن مخلوط مورد نظر از کاغذ صافی، فیلتر و به محلول صاف شده اتانول اضافه گردید و سپس به مدت ۱۲ ساعت در دمای اتاق انکوبه^۶ شد. سپس، این محلول از صافی عبور داده شد و در مرحله ی آخر، عصاره حاصل در دمای ۵۰ درجه سانتی‌گراد در آن خشک شد. عصاره خشک شده وزن و محلول ۲۰۰ و ۴۰۰ میلی‌گرم بر کیلوگرم در آب مقطر تهیه گردید [۱۶].

مدل حیوان دیابتی

یک دوز ۶۰ میلی‌گرم بر کیلوگرم وزن بدن از استرپتوزوتوسین به صورت داخل صفاقی به موش‌های صحرایی در حالت ناشتا، تزریق شد. برای آماده‌سازی محلول، ۱۰ میلی‌گرم استرپتوزوتوسین در ۰٫۱ میلی‌لیتر بافر سیترات ۰٫۱ مولار، با pH=۴٫۵ حل شد. پس از گذشت سه روز از شروع درمان با استرپتوزوتوسین، سطح قند خون توسط گلوکومتر^۸ اندازه‌گیری شد و موش با سطح قند خون بیشتر از ۲۵۰ میلی‌گرم بر دسی‌لیتر به عنوان موش دیابتی در نظر گرفته شد [۱۷].

تیمار حیوان

تعداد ۵۰ سر موش نر بالغ و سالم از نژاد ویستار^۹ در یک اتاق با درجه حرارت کنترل شده و تحت شرایط نوری (۱۲ ساعت روشنایی، ۱۲ ساعت تاریکی) نگهداری شدند. قفس‌ها تمیز نگهداری شد و غذا و آب به طور منظم و روزانه داده شد. همه آزمایشات با توجه به اصول اخلاقی پژوهش بر روی حیوانات آزمایشگاهی دانشگاه علوم پزشکی کاشان، اجرا گردید.

آماده‌سازی و فروش داروهای گیاهی به وجود آمد. در سیستم‌های سنتی، تعدادی از عصاره‌های گیاهی مثل پیاز به عنوان کاهنده قند خون مورد استفاده قرار گرفته‌اند [۱].

پیاز متعلق به خانواده لیلیاسه^۲ است. این گیاه تأثیر مطلوب و قابل توجهی در درمان برخی بیماری‌ها دارد و از زمان‌های قدیم نیز به عنوان یک ماده غذایی با اثرات دارویی استفاده می‌شده است [۷، ۶]. اعتقاد بر این است که ترکیب گوگردی آلیل پروپیل دی‌سولفید^۳، از ترکیبات فعال پیاز باشد [۶]. ترکیبات دیگر عصاره پیاز از جمله اس-متیل سیستئین^۷ و فلاونوئیدها^۸ مانند کوئرستین^۹ به طور عمده دارای فعالیت کاهندگی قند خون می‌باشند. اس-متیل سیستئین و فلاونوئیدها به کاهش سطح قند خون، چربی خون، استرس اکسیداتیو، پراکسیداسیون لیپیدی و همچنین به عنوان تشدید کننده فعالیت آنزیم‌های آنتی‌اکسیدان و ترشح انسولین عمل می‌کنند. این ترکیبات در پیاز، آنتی‌اکسیدان‌های قدرتمندی محسوب می‌شوند [۸]. در افراد دیابتی، افزایش قند خون منجر به تولید رادیکال‌های آزاد می‌شود که بسیار مضر هستند. در مقابل، پیاز قادر است تا با فعالیت آنتی‌اکسیدانی بالای خود اثر این رادیکال‌های آسیب‌رسان را خنثی کند [۹].

انسولین یکی از هورمون‌هایی است که نقش مهمی در متابولیسم بدن ایفا می‌کند. انسولین از جزایر لانگرهانس که در قسمت غدد درون‌ریز لوزالمعده قرار دارد، به جریان خون ترشح می‌شود. دیابت توانایی بدن در تولید انسولین را کاهش می‌دهد؛ بنابراین، دیابتی‌ها نیاز به تزریق روزانه انسولین دارند [۱۰]. انسولین درمانی یکی از رایج‌ترین درمان‌های دیابت است که شامل محدودیت‌هایی از قبیل مصرف غیر خوراکی، اثرات کوتاه مدت، نیاز به نگهداری در جای خنک و خطرات کمای دیابتی^{۱۱} می‌شود و می‌تواند مشکلات زیادی را برای بیماران ایجاد کند. به دلیل مشکلات زیاد در تزریق انسولین، محققان به دنبال جایگزینی از منابع مصنوعی و گیاهی هستند [۱۱].

غده پروستات یکی از غدد جنسی در مردان بوده که در بین اجزای دستگاه تناسلی مردان، شایع‌ترین غده برای رشد تومورهای بدخیم است. بسیاری از ترکیبات منی مانند فروکتوز، بون‌های روی^{۱۱} و پروتئین‌های مختلف در این غده ساخته می‌شوند [۱۲]. در پستانداران غده پروستات شامل لوب‌های^{۱۲} زیادی از قبیل لوب شکمی است. بخش اپیتلیال این غده شامل دو نوع سلول به نام سلول‌های بازال^{۱۳} و سلول‌های آسینار^۴ است [۱۳]. در تحقیقی گزارش شد که با تجویز محصولات پیاز برای موش‌های دیابتی، قند خون به طور قابل توجهی کاهش می‌یابد [۱۴]. پیاز با محتویات آنتی‌اکسیدانی خود می‌تواند کیفیت اسپرم را بهبود بخشد و در نتیجه باعث افزایش قدرت

Lobe^{۱۲}
Basal Cell^{۱۳}
Acinar cells^{۱۴}
Streptozotocin (STZ)^{۱۵}
Incubate^{۱۶}
Oven^{۱۷}
Beurer GL40, Hungary^{۱۸}
Wistar Rat^{۱۹}

Allium Cepa^۲
Liliaceae^۳
Allyl Propyl Disulfide (APDS)^۳
S-Methylcysteine^۷
Flavonoid^۸
Quercetin^۹
Diabetic Coma^{۱۱}
Zinc (Zn)^{۱۱}

دانشنامه صرم در طب باروری

یافته ها

وزن بدن و غده پروستات

طبق نتایج این تحقیق، در مجموع ۳۳۳۷۷ نفر در آزمایشگاه بررسی شدند که میانگین سنی این افراد 19.43 ± 27.56 سال بود. میانگین غلظت کلسیم خون در کل جامعه 9.8 ± 0.6 میلی گرم در دسی لیتر و میانگین 25 - هیدروکسی ویتامین D_3 نیز 24.67 ± 16.94 نانوگرم در میلی لیتر بود (جدول ۱). در این مطالعه، بین افراد با سن ۱۵ سال و کمتر یعنی افراد کودک و نوجوان، حداقل و حداکثر مقادیر به دست آمده برای غلظت سرمی کلسیم همانند جامعه آماری کل بود، لیکن در مورد ویتامین D_3 این موضوع مصداق نداشت (جدول ۲). اغلب افراد با سنین ۱۵ سال و کمتر از آن دارای مقادیر کلسیم در محدوده 9.5 تا 10.5 میلی گرم در دسی لیتر و مقادیر ویتامین D_3 در محدوده 25.5 تا 55.5 نانوگرم در میلی لیتر بودند (شکل های ۱ و ۲). بین سن افراد ۱۵ سال و کمتر با مقادیر ویتامین D_3 همبستگی معکوس و معنی داری وجود داشت ($r = -0.459$; $P = 0.0001$)، به این معنی که با افزایش سن افراد تا ۱۵ سال مقادیر ویتامین D_3 ایشان کاهش می یابد.

جدول ۱: تاثیر عصاره الکلی دانه پیاز بر وزن بدن، غده پروستات و قند خون ناشتا در موش های صحرایی نر بالغ دیابتی شده با استرپتوزوتوسین

| پارامتر | گروه کنترل | گروه دیابتی | گروه عصاره پیاز ۲۰۰ میلی گرم بر کیلوگرم | گروه عصاره پیاز ۴۰۰ میلی گرم بر کیلوگرم | گروه انسولین |
|-------------------------------------|----------------|----------------|---|---|----------------|
| وزن بدن (گرم) | 28.4 ± 1.6 | 18.1 ± 1.3 | 21.1 ± 1.2 | 19.2 ± 1.8 | 27.2 ± 1.2 |
| وزن پروستات (گرم) | 0.34 ± 0.1 | 0.24 ± 0.2 | 0.32 ± 0.7 | 0.27 ± 0.5 | 0.31 ± 0.5 |
| FBS ^۱ - FBS ^۲ | 0.87 ± 0.9 | 1.65 ± 1.9 | 0.97 ± 0.8 | 0.67 ± 0.5 | 0.95 ± 1.2 |

* تعادل قند قبل و بعد از تعامل
 † تغییرها به صورت میانگین \pm انحراف معیار نشان داده شده است.
 ‡ تفاوت معنی دار در مقایسه با گروه کنترل ($P < 0.05$)
 † تفاوت معنی دار در مقایسه با گروه دیابتی ($P < 0.05$)

نتایج هیستوپاتولوژی

در این مطالعه، دیابت باعث تغییرات هیستوپاتولوژیک در موش هایی شد که استرپتوزوتوسین دریافت کردند. شکل ۱ تغییراتی مانند کاهش قطر اپیتلیال و افزایش بافت فیبروماسکولار در موش های دیابتی را نشان می دهد. مقادیر متوسط قطر اپیتلیوم، لایه فیبروماسکولار، لوله و قطر لومن در جدول ۲ نشان داده شده است. در موش های تحت درمان با انسولین، ضخامت اپیتلیوم به طور معنی داری افزایش یافت و ضخامت لایه فیبروماسکولار به طور قابل توجهی کاهش یافت. تغییرات ایجاد شده توسط دیابت با مصرف عصاره دانه پیاز به طور قابل توجهی بهبود پیدا کرد. در عصاره های پیاز با دوزهای ۲۰۰ و ۴۰۰ میلی گرم در کیلوگرم نه تنها ارتفاع

موش ها به طور تصادفی به ۵ گروه ۱۰ تایی تقسیم بندی شدند. گروه ۱ و ۲ موش صحرایی دیابتی بودند که به ترتیب دوزهای ۲۰۰ و ۴۰۰ میلی گرم بر کیلوگرم عصاره پیاز را به صورت خوراکی و به مدت ۲۸ روز دریافت کردند. گروه ۳ حیوانات سالم بودند که آب و غذای معمولی را به مدت ۴ هفته دریافت کردند. گروه ۴ موش های صحرایی دیابتی بودند که تحت درمان نبودند. گروه ۵ موش های صحرایی دیابتی بودند که از طریق تزریق زیر جلدی ۲ روزانه سه واحد انسولین به ازای هر ۱۰۰ گرم وزن بدن دریافت می کردند، که دو واحد آن در ساعت ۱۰ صبح و چهار واحد آن در ساعت ۴ بعدازظهر تزریق می گردید [۱۹، ۲۰].

مطالعات بافت شناسی

پس از چهار هفته و ۲۴ ساعت پس از اعمال آخرین دوز درمان، حیوانات وزن شده و توسط اتر بیهوش شدند. نمونه خون برای اندازه گیری سطح قند خون ناشتا از بطن قلب جمع آوری شد. غدد پروستات با دقت جدا شدند و بعد از جداسازی بافت های همراه، با دقت در یک ترازی دیجیتال وزن شده و در محلول فیکساتور بوئن آقرار داده شدند. نمونه های بافت فراوری شده با دستگاه آماده سازی بافت ۳ برای آماده سازی بلوک های پارافینی استفاده گردید. برش های ۵ میکرومتری توسط میکروتوم تهیه شد و سپس لام ها با هماتوکسیلین-ائوزین ۲۴ رنگ آمیزی شدند و با میکروسکوپ نوری تحت بررسی کیفی و کمی قرار گرفتند.

مطالعات مورفومتریک

برای بررسی بخش های میکروسکوپی غده پروستات از میکروسکوپ نیکون ۵ مجهز به دوربین ۲ و با بزرگنمایی $10 \times$ استفاده شد. پنج بخش برای مطالعات مورفومتریک ۷ برای هر یک از حیوانات، انتخاب شد. میانگین قطر توبول و لومن پروستات در ۵ مقطع تصادفی و با استفاده از اکتولومتر اندازه گیری شد. میانگین قطر توبول پروستات با استفاده از فرمول مقابل اندازه گیری شد: میانگین قطر = طول عرض لوله/۲. میانگین قطر لومن پروستات با استفاده از فرمول مقابل اندازه گیری شد: میانگین قطر لومن = (قطر متوسط توبول $\times 2$) - قطر اپیتلیوم. ارتفاع اپیتلیوم و ضخامت فیبروماسکولار توبول با میکروسکوپ نیکون تعیین گردید [۲۰].

آنالیز آماری

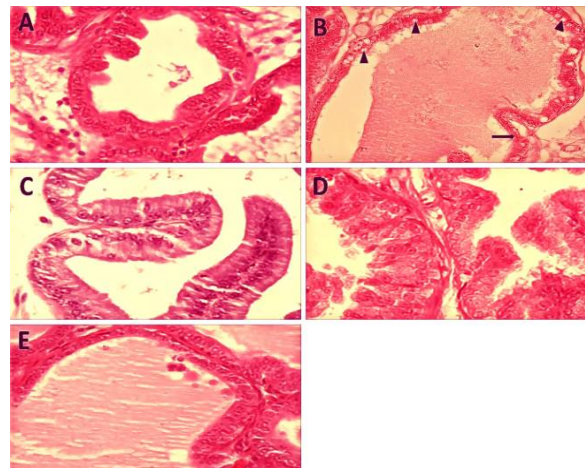
داده ها به صورت میانگین \pm انحراف معیار ۹ نمایش داده شد و آنالیزهای آماری با استفاده از آزمون ANOVA و تست های تعقیبی Tukey^{۱۰} و Dunnett T3 انجام شد. برای بررسی نرمالیتی داده ها نیز از آزمون کولموگروف-اسمیرنوف ۱۱ استفاده گردید. مقادیر $P < 0.05$ از نظر آماری معنی دار در نظر گرفته شد.

Nikon, DS-U2/L2 Camera^{۲۶}
 Morphometric Analysis^{۲۷}
 Ocular Micrometer^{۲۸}
 Mean \pm Standard Deviation (SD)^{۲۹}
 Post HOC Tests^{۳۰}
 Kolmogorov-Smirnov Test^{۳۱}

Intracutaneous Injection^{۲۰}
 Fasting Blood Sugar (FBS)^{۲۱}
 Bouin Solution (Fixative)^{۲۲}
 Shandon Eliot Model^{۲۳}
 Hematoxylin and Eosin (H&E)^{۲۴}
 Nikon, Eclipse Ti-S^{۲۵}

دانشنامه صرم در طب باروری

اپیتلیوم به طور قابل توجهی افزایش یافت بلکه کاهش ضخامت فیبروماسکولار نیز تا حدی مشاهده گردید. سایر تغییرات هیستوپاتولوژیک در این مطالعه به طور کامل در جدول ۲ مشخص نمایش داده شده است.



شکل ۱: تأثیر عصاره دانه پیاز بر تغییرات بافت شناسی لوب شکمی غده پروستات در موش‌های دیابتی با استرپتوزوتوسین. (A) اپیتلیوم طبیعی و محتویات مجرای گروه کنترل؛ (B) اثر نامطلوب درمان با استرپتوزوتوسین بر روی بافت پروستات مانند افزایش واکونلیزاسیون، افزایش بافت بینابینی و فیبروماسکولار و همچنین جداسازی بافت؛ (C) تأثیر انسولین درمانی بر روی پروستات و بهبود تغییرات بافتی پروستات در گروه انسولین؛ (D) و (E) بهبودی بافت پروستات با استفاده از عصاره دانه‌های پیاز با دوزهای ۲۰۰ و ۴۰۰ میلی‌گرم بر کیلوگرم. بخش‌های مورد نظر توسط رنگ آمیزی هماتوکسیلین و ائوزین آماده شده و با بزرگنمایی ۴۰۰ مشاهده شدند.

جدول ۲: تأثیر عصاره الکلی دانه پیاز بر روی ساختار بافتی غده پروستات در موش صحرایی نر بالغ دیابتی شده با استرپتوزوتوسین

| پارامترها (بر حسب میکرومتر) | گروه کنترل | گروه دیابت | گروه عصاره پیاز ۲۰۰ میلی‌گرم بر کیلوگرم | گروه عصاره پیاز ۴۰۰ میلی‌گرم بر کیلوگرم | گروه انسولین |
|--------------------------------|------------|------------|---|---|--------------|
| ارتفاع اپیتلیوم | ۶۷۵±۰۹۶ | ۲۳۷±۱۰۰ | ۶۱۰±۱۱۹ | ۵۱۶±۰۹۹ | ۵۵۳±۱۱۲ |
| ضخامت فیبروماسکولار | ۱۰۱۰±۰۳۰ | ۲۳۱±۰۵۹ | ۱۱۹۰±۰۲۶ | ۱۲۵۰±۰۲۳ | ۱۳۷۰±۰۲۴ |
| قطر توپول | ۵۰۷۱±۹۷۵ | ۵۳۸۷±۱۲۶ | ۴۸۶۸±۸۱۵ | ۴۶۲۳±۸۹۰ | ۴۷۶۰±۹۱۲ |
| قطر لومن | ۳۷۰۰±۹۹۱ | ۴۹۰۰±۱۲۱۰ | ۳۶۵۶±۹۱۹ | ۳۵۱۰±۹۲۰ | ۳۶۷۵±۹۲۳ |

مختصرها به صورت میانگین ± انحراف معیار نشان داده شده است.
 * تفاوت معنی‌دار در مقایسه با گروه کنترل (P<۰.۰۵)
 † تفاوت معنی‌دار در مقایسه با گروه دیابتی (P<۰.۰۵)

بحث

این مطالعه به منظور بررسی اثر عصاره الکلی دانه پیاز روی قند خون و تغییرات هیستوپاتولوژی لوب شکمی غده پروستات در موش‌های صحرایی نر بالغ که توسط استرپتوزوتوسین دیابتی شدند، طراحی شد. تحقیقات ما نشان داد که مصرف عصاره دانه پیاز در دوز ۲۰۰ و ۴۰۰ میلی‌گرم در کیلوگرم می‌تواند تغییرات بافت‌شناسی مانند قطر اپیتلیوم را افزایش دهد. این تغییرات هیستوپاتولوژی ممکن است به دلیل وجود آنتی‌اکسیدان‌های متعددی مانند کوئرستین، سلنیوم، گلوکاتینون، ویتامین‌های گروه A، B و C در عصاره دانه پیاز باشد. این نتایج، مشابه یافته‌های Mudathir و همکاران در سال ۲۰۰۸ است که نشان دادند مصرف پیاز اثر مهمی در کاهش استرس اکسیداتیو در بیضه‌های رت‌ها دارد [۱۹]. Nikravesh و همکاران (۲۰۱۰) نشان دادند که مصرف پیاز در موش می‌تواند باعث بهبود تغییرات بافت‌شناسی بیضه شود که این تغییرات مرتبط با وجود آنتی‌اکسیدان‌های موجود در پیاز از قبیل سلنیوم، گلوکاتینون، ویتامین‌های A، B و C می‌باشد [۲۱]. Khaki و همکاران در ۲۰۱۲ با جستجوی اثرات درمانی پیاز و زنجبیل بر رفتار جنسی موش صحرایی پس از القای صرع نشان دادند که آنتی‌اکسیدان‌های پیاز مانند ویتامین‌های A، B و C برای کاهش اثرات سمی رادیکال‌های آزاد مفید است [۲۲]. نتایج ما نشان می‌دهد که استرس اکسیداتیو اثر کاهشی بر وزن بدن و پروستات دارد. همچنین استرس اکسیداتیو در موش‌های دیابتی می‌تواند سبب ایجاد واکونل و جمع شدگی غشای پایه شود. این یافته‌ها در راستای نتایج به دست آمده از مطالعه Soudamani و همکاران در سال ۲۰۰۵ است، که نشان دادند بیماری دیابت عوارض نامناسبی بر روند تمایز لوب شکمی پروستات در طی بلوغ جنسی موش‌های دیابتی دارد [۲۳]. این مطالعه همچنین نشان داد مصرف عصاره دانه پیاز در دوزهای ۲۰۰ و ۴۰۰ میلی‌گرم در کیلوگرم تأثیر معنی‌داری در کاهش قند خون موش‌های دیابتی دارد. این داده‌ها از یافته‌های Babu و همکاران (۱۹۹۷) پشتیبانی می‌کند که تأثیر پیاز بر دیابت را بررسی کردند و گزارش دادند رژیم غذایی پیاز می‌تواند قند خون ناشتا را به طور قابل توجهی کاهش دهد [۲۴]. Taj Eldin و همکاران در سال ۲۰۱۰ در مطالعه‌ای تأثیر مصرف پیاز در بیماری دیابت تیپ ۱ و ۲ را مورد بررسی قرار دادند و متوجه شدند که مصرف پیاز می‌تواند سبب کاهش معنی‌دار قند خون ناشتا در این بیماران شود [۲۵]. در مطالعه‌ای دیگر که توسط Kim و همکاران در سال ۲۰۱۰ صورت گرفت نشان دادند که کوئرستین یک ترکیب فنولی مهم در ترکیب عصاره پیاز است که دارای اثرات بازدارندگی بالایی برای آلفا گلوکوزیداز می‌باشد [۲۶]. پیاز یکی از غنی‌ترین منابع فلاونوئیدها می‌باشد که با مصرف آن در رژیم غذایی به طور قابل توجهی فلاونوئیدها نیز دریافت می‌شوند و این آنتی‌اکسیدان‌ها عامل اصلی حفاظت در مقابل آسیب‌های هیستوپاتولوژی می‌باشند [۲۷]. در این مطالعه انسولین درمانی رت‌های دیابتی سبب بهبود معنی‌دار تغییرات بافتی ایجاد شده به وسیله استرپتوزوتوسین شد. این نتایج در راستای داده‌های به دست آمده در مطالعه Bahey و همکاران در سال ۲۰۱۴ بود که در

Alpha-Glucosidase^{††}

Basal Membrane^{††}

دان‌شنامه صرم در طب باروری

سهم نویسندگان:

هر دو نویسنده در انجام این مقاله و نیز پژوهش مورد نظر نقش داشتند.

منابع مالی:

این پژوهش با حمایت مادی و معنوی مرکز تحقیقات علوم تشریح دانشگاه علوم پزشکی کاشان انجام پذیرفته است.

منابع

1. Kumar, B.D., A. Mitra, and M. Manjunatha, *In vitro and in vivo studies of antidiabetic Indian medicinal plants: A review*. Journal of herbal medicine and toxicology, 2009. 3(2): p. 9-14.
2. Gabir, M.M., et al., *The 1997 American Diabetes Association and 1999 World Health Organization criteria for hyperglycemia in the diagnosis and prediction of diabetes*. Diabetes care, 2000. 23(8): p. 1108-1112.
3. Thorpe, S.R. and J.W. Baynes, *Role of the Maillard reaction in diabetes mellitus and diseases of aging*. Drugs & aging, 1996. 9(2): p. 69-77.
4. Niwas Jangir, R. and G. Chand Jain, *Diabetes mellitus induced impairment of male reproductive functions: a review*. Current diabetes reviews, 2014. 10(3): p. 147-157.
5. Johansen, J.S., et al., *Oxidative stress and the use of antioxidants in diabetes: linking basic science to clinical practice*. Cardiovascular diabetology, 2005. 4(1): p. 1-11.
6. Grover, J., S. Yadav, and V. Vats, *Medicinal plants of India with anti-diabetic potential*. Journal of ethnopharmacology, 2002. 1(1): p. 81-100.
7. Venkatesh, V., J. Sharma, and R. Kamal, *A comparative study of effect of alcoholic extracts of Sapindus emarginatus, Terminalia bellerica, Cuminum cyminum and Allium cepa on reproductive organs of male albino rats*. Asian J. Exp. Sci., 2002. 16(1-2): p. 51-63.
8. Akash, M.S.H., K. Rehman, and S. Chen, *Spice plant Allium cepa: Dietary supplement for treatment of type 2 diabetes mellitus*. Nutrition, 2014. 30(10): p. 1128-1137.
9. Khaki, A., et al., *Evaluation of androgenic activity of allium cepa on spermatogenesis in the rat*. Folia morphologica, 2009. 68(1): p. 45-51.

تحقیقی نشان دادند انسولین درمانی در موش‌های دیابتی سبب اصلاح تغییرات بافتی ایجاد شده در غده پروستات رت‌های دیابتی می‌گردد [۲۸]. Shukia و همکاران در مطالعه‌ای در سال ۲۰۰۰ گزارش دادند که ترکیبی آنتی‌اکسیدانی به نام آلیسین وجود دارد که در گیاهان کاربردی در طب سنتی یافت می‌شود و می‌تواند سبب افزایش میزان انسولین موجود در خون و همچنین سبب افزایش گلیکوژن در کبد شود که تاییدی بر نتایج به دست آمده در مطالعه حاضر است [۲۹]. در این مطالعه نتایج حاکی از آن بود که مصرف عصاره الکلی دانه پیاز سبب کاهش قند خون ناشتا در رت‌های دیابتی می‌شود و همچنین مصرف این عصاره سبب جلوگیری از تغییرات بافتی پدید آمده در لوب شکمی غده پروستات در موش‌های دیابتی شده با استرپتوزوتوسین می‌شود. پیشنهاد می‌شود تا در مطالعات آینده تاثیر عصاره دانه پیاز در زمان‌های مختلف ۵، ۶، ۷ و ۸ هفته‌ای بررسی شود و همچنین ارزیابی فاکتورهای بیوشیمی از قبیل هموگلوبین قنددار شده، فاکتورهای مجموع آنتی‌اکسیدانت‌ها و گونه‌های واکنش دهنده اکسیژن نیز در نظر گرفته شوند.

نتیجه گیری

در این مطالعه اثر حفاظتی عصاره دانه پیاز بر تغییرات هیستوپاتولوژی لوب شکمی غده پروستات در موش‌های صحرایی دیابتی شده توسط استرپتوزوتوسین بررسی شد. مطالعه ما نشان داد که مصرف این عصاره می‌تواند از طریق جلوگیری از استرس اکسیداتیو، اثرات بیماری دیابت و همچنین پارامترهای هیستولوژی، بافت غده پروستات را به طور معنی‌داری بهبود بخشد. در نتیجه، استفاده از عصاره دانه این گیاه به عنوان یک مکمل غذایی که حاوی مقادیر بالای آنتی‌اکسیدان است در مردان مبتلا به دیابت توصیه می‌شود، هرچند نمی‌تواند جایگزین انسولین در درمان بیماران دیابتی باشد.

تشکر و قدردانی:

این مقاله برگرفته از طرح تحقیقاتی به شماره ۹۱۱۰ مصوب دانشگاه علوم پزشکی کاشان می‌باشد. نویسندگان از تمامی همکاران این طرح در مرکز تحقیقات علوم تشریح دانشگاه علوم پزشکی کاشان تقدیر و سپاسگزاری می‌نمایند.

ملاحظات اخلاقی:

موردی از سوی نویسندگان گزارش نشده است.

تعارض منافع:

مطالب مندرج در مقاله با همین شکل، مورد تایید نویسندگان است و تعارض منافی وجود ندارد.

Reactive Oxygen Species (ROS)^{۳۱}

Allicin^{۳۲}
Glycosylated Hemoglobin (HbA1c)^{۳۳}

دانشنامه صرم در طب باروری

- Journal of Reproduction & Infertility, 2010. 10(4).
22. Khaki, A., et al., *Treatment effects of onion (Allium cepa) and ginger (Zingiber officinale) on sexual behavior of rat after inducing an antiepileptic drug (lamotrigine)*. Balkan medical journal, 2012. 29(3): p. 236.
 23. Suthagar, E., et al., *Effects of streptozotocin (STZ)-induced diabetes and insulin replacement on rat ventral prostate*. Biomedicine & Pharmacotherapy, 2009. 63(1): p. 43-50.
 24. Babu, P.S. and K. Srinivasan, *Influence of dietary capsaicin and onion on the metabolic abnormalities associated with streptozotocin induced diabetes mellitus*. Molecular and cellular biochemistry, 1997. 175(1): p. 49-57.
 25. HAZARIKA, P., et al., *ANTIDIABETIC PROPERTIES OF SOME SELECTED MEDICINAL PLANTS USED IN FOLKLORE MEDICINE IN INDIA: A REVIEW*. PLANT CELL BIOTECHNOLOGY AND MOLECULAR BIOLOGY, 2020: p. 254-261.
 26. Kim, M.-H., et al., *Antioxidant activity and α -glucosidase inhibitory potential of onion (Allium cepa L.) extracts*. Food science and Biotechnology, 2010. 19(1): p. 159-164.
 27. Yang, E.-J., et al., *Fermentation enhances the in vitro antioxidative effect of onion (Allium cepa) via an increase in quercetin content*. Food and chemical toxicology, 2012. 50(6): p. 2042-2048.
 28. Bahey, N.G., et al., *Influence of insulin and testosterone on diabetic rat ventral prostate: Histological, morphometric and immunohistochemical study*. Journal of Microscopy and Ultrastructure, 2014. 2(3): p. 151-160.
 29. Shukia, R., et al., *Medicinal plants for treatment of diabetes mellitus*. Indian Journal of Clinical Biochemistry, 2000. 15(1): p. 169-177.
 10. Reaven, G.M., *Role of insulin resistance in human disease*. Diabetes, 1988. 37(12): p. 1595-1607.
 11. Mazloom, Z., A. Yousefinejad, and M.H. Dabbaghmanesh, *Effect of probiotics on lipid profile, glycemic control, insulin action, oxidative stress, and inflammatory markers in patients with type 2 diabetes: a clinical trial*. Iranian journal of medical sciences, 2013. 38(1): p. 38.
 12. Cunha, G.R., et al., *Development of the human prostate*. Differentiation, 2018. 103: p. 24-45.
 13. Soudamani, S., et al., *Experimental diabetes has adverse effects on the differentiation of ventral prostate during sexual maturation of rats*. The Anatomical Record Part A: Discoveries in Molecular, Cellular, and Evolutionary Biology: An Official Publication of the American Association of Anatomists, 2005. 287(2): p. 1281-1289.
 14. Kumari, K., B. Mathew, and K. Augusti, *Antidiabetic and hypolipidemic effects of S-methyl cysteine sulfoxide isolated from Allium cepa Linn*. Indian journal of biochemistry & biophysics, 1995. 32(1): p. 49-54.
 15. Ola-Mudathir, K.F., et al., *Protective roles of onion and garlic extracts on cadmium-induced changes in sperm characteristics and testicular oxidative damage in rats*. Food and chemical toxicology, 2008. 46(12): p. 3604-3611.
 16. Obioha, U.E., et al., *Hepatoprotective potentials of onion and garlic extracts on cadmium-induced oxidative damage in rats*. Biological trace element research, 2009. 129(1): p. 143-156.
 17. Kamani, M., et al., *Protective Effect of Alcoholic Extract of Garden Cress Seeds on the Histopathological Changes of the Ventral Prostate in Streptozotocin Diabetic Rats*. International Journal of Morphology, 2017. 35(3).
 18. Pinheiro, L.S., et al., *Protocol of insulin therapy for streptozotocin-diabetic rats based on a study of food ingestion and glycemic variation*. Scand. J. Lab. Anim. Sci, 2011. 38(2): p. 117-127.
 19. Soudamani, S., T. Malini, and K. Balasubramanian, *Effects of streptozotocin-diabetes and insulin replacement on the epididymis of prepubertal rats: histological and histomorphometric studies*. Endocrine research, 2005. 31(2): p. 81-98.
 20. Ghalehkandi, J.G., *Garlic (Allium sativum) juice protects from semen oxidative stress in male rats exposed to chromium chloride*. Animal Reproduction (AR), 2018. 11(4): p. 526-532.
 21. Nikraves, M.-R., M. Jalali, and S. Mohammadi, *Effects of crude onion extract on murine testis*.