


## A rare case of duodenal atresia with severe gastric bleeding, treated by vagotomy

### ARTICLE INFO

#### Article Type

Case Report

#### Authors

Seyyed Javad Seyyedi<sup>1</sup>, MD\*  
Seyyed Arsalan Seyyedi<sup>1</sup>, MD  
Mohammad Aamin Samet<sup>1</sup>, MD  
Seyyed Maziyar Mortazavi<sup>1</sup>, MD  
Maryam Sanaye Naderi<sup>2</sup> B.S.  
Mohammad Reza Nateghi<sup>2</sup>  MD

<sup>1</sup> Sarem Fertility and Infertility Research Center (SAFIR), Sarem Women's Hospital, Iran University of Medical Sciences (IUMS), Tehran, Iran.

<sup>2</sup> Sarem Fertility & Infertility Research Center (SAFIR) & Sarem Cell Research Center (SCRC), Sarem Women's Hospital, Iran University of Medical Sciences (IUMS), Tehran, Iran.

#### \*Corresponding Author

Address: Sarem Women Hospital, Basij Square, Phase 3, EkbatanTown, Tehran, Iran.  
Postal code: 1396956111  
Phone: +98 (21) 44670888  
Fax: +98 (21) 44670432  
dr.SEYYEDI@sarem.org

#### Article History

Received: May 04, 2020  
Accepted: June 14, 2020  
e Published: February 23, 2021

### ABSTRACT


**Introduction:** Embryonic development of the gastrointestinal tract is a very complex process and therefore the number of congenital malformations of the fetus is reported to be numerous and varied. The most common site for atresia, after the esophagus, is the duodenum. Duodenal atresia is the congenital absence or complete blockage of a part of the duodenal lumen. This atresia is seen in perinatal examinations as polyhydramnios in pregnancy ultrasounds. Early detection of intestinal obstruction is essential to prevent further complications.

**Patient Information:** The present study is a case report of a 34-week-old preterm infant weighing 1980g, resulting from cesarean delivery with Apgar 8 and 9, who was diagnosed as duodenal atresia in prenatal examinations. The patient was a candidate for surgery on the day after birth, who suffered from severe gastric bleeding on the same day and was rushed to the operating room. In the operating room, due to severe bleeding and hypotension, with great effort by the anesthesiologist, the infant was intubated and subsequently, the infant underwent gastrotomy and blood clots were removed. There was oozing of blood from the mucosal surface. Then, duodenoduodenostomy surgery was performed, which continued after bleeding into the stomach, so in these conditions, several solutions such as total gastrectomy, pacing, and vagotomy were proposed. The infant underwent anterior-posterior truncal vagotomy. Gastric bleeding was controlled immediately after vagotomy. Because vagotomy can cause the pyloric constriction, gastrojejunostomy is also performed on the baby. The infant was discharged in good general condition without any complications after spending time in the neonatal intensive care unit.

**Conclusion:** Severe gastrointestinal bleeding is a very rare occurrence in duodenal atresia. In this situation, a gastrectomy can be considered and performed, which will be associated with many problems in the future. In adults, a vagotomy with a vascular contraction mechanism is used to control gastric bleeding. However, no case has been reported in the control of gastrointestinal bleeding in infants. In this case, for the first time, neonatal vagotomy was performed despite special technical subtleties, which was also accompanied by excellent therapeutic results.

**Keywords:** Fetal Gastrointestinal Anomalies, Duodenal Atresia, Duodenal Stenosis, Gastric Bleeding, Vagotomy, Duodenoduodenostomy, Case Report

## یک مورد نادر آترزی دئودنوم همراه با خونریزی شدید معده، درمان شده با واگوتومی

سید جواد سیدی<sup>۱\*</sup>، سید ارسلان سیدی<sup>۱</sup>، محمد امین صامت<sup>۱</sup>، سید مازیار مرتضوی<sup>۱</sup>، مریم صنایع نادری<sup>۲</sup>، محمد رضا ناطقی<sup>۳</sup> 

<sup>۱</sup> مرکز تحقیقات باروری و ناباروری صارم، بیمارستان فوق تخصصی صارم، دانشگاه علوم پزشکی ایران، تهران، ایران.

<sup>۲</sup> مرکز تحقیقات باروری و ناباروری صارم، مرکز تحقیقات سلولی و مولکولی صارم، بیمارستان فوق تخصصی صارم، دانشگاه علوم پزشکی ایران، تهران، ایران.

### چکیده

**مقدمه:** نمو جنینی دستگاه گوارش فرآیندی بسیار پیچیده می‌باشد و به همین دلیل تعداد ناهنجاری‌های مادرزادی جنین، متعدد و متنوع گزارش می‌شود. شایع‌ترین مکان برای آترزی، بعد از مری، دئودنوم است. آترزی دئودنوم<sup>۱</sup>، فقدان مادرزادی یا انسداد کامل قسمتی از لومن دئودنوم است. این آترزی در بررسی‌های پری‌ناتالوژی<sup>۲</sup> به صورت پلی‌هیدرامنیوس<sup>۳</sup> در سونوگرافی‌های بارداری دیده می‌شود. شناخت زودرس انسداد روده جهت پیشگیری از عوارض بعدی آن ضروری می‌باشد.

**بیمار و روش‌ها:** مطالعه حاضر، یک گزارش مورد از نوزاد پسر ۳۴ هفته نارس، با وزن ۱۹۸۰ گرم، حاصل زایمان سزارین با آپگار ۸ و ۹ می‌باشد، که در بررسی‌های پری‌ناتالوژی قبل از تولد، آترزی دئودنوم تشخیص داده شده بود. بیمار کاندید جراحی در روز بعد از تولد بود که در همان روز دچار خونریزی شدید معده شد و به صورت اورژانس به اتاق عمل انتقال یافت. در اتاق عمل به دلیل خونریزی شدید و افت فشار خون، با تلاش بسیار پزشک متخصص بیهوشی، نوزاد لوله گذاری شد و متعاقباً نوزاد گاستروتومی شد و لخته های خون خارج گردید. از سطح مخاط، نشست خون<sup>۵</sup> داشت. سپس عمل جراحی دئودنودئودنوستومی<sup>۶</sup> انجام گردید که پس از برگشت

به معده، خونریزی همچنان ادامه داشت لذا در این شرایط چند راه حل از قبیل توتال گاسترکتومی<sup>۷</sup>، پیسینگ<sup>۸</sup> و واگوتومی<sup>۹</sup> مطرح بود، که نوزاد تحت عمل واگوتومی ترانکال قدامی و خلفی<sup>۱۰</sup> فرار گرفت. پس از عمل واگوتومی، بلافاصله خونریزی معده کنترل شد. از آنجایی که عمل واگوتومی می‌تواند موجب انقباض پیلور و تنگی آن شود، جراحی گاستروژونوستومی<sup>۱۱</sup> نیز برای نوزاد انجام پذیرفت. نوزاد پس از گذراندن دوران مراقبت در بخش مراقبت‌های ویژه نوزادان، با حال عمومی خوب و بدون عوارض خاصی مرخص گردید.

**بحث و نتیجه‌گیری:** خونریزی شدید گوارشی در آترزی دئودنوم اتفاقی بسیار نادر می‌باشد. در مواجهه با چنین رخدادی گاسترکتومی می‌تواند مورد نظر واقع شده و انجام پذیرد، که با مشکلات فراوانی در آینده همراه خواهد بود. در بزرگسالان واگوتومی با مکانیسم انقباض عروقی، جهت کنترل خونریزی معده بکار می‌رود. اما تاکنون موردی از آن در کنترل خونریزی گوارشی در نوزادان، گزارش نگردیده است. در این مورد، برای اولین بار واگوتومی نوزادی با وجود ظرافت‌های تکنیکی خاص، صورت پذیرفت که با نتایج درمانی بسیار عالی نیز همراه بود.

**کلید واژه‌ها:** های گوارشی جنینی، آترزی دئودنوم، تنگی دئودنوم، خونریزی معده، واگوتومی، دئودنودئودنوستومی، گزارش مورد

تاریخ دریافت: ۹۹/۰۲/۱۵

تاریخ پذیرش: ۹۹/۰۳/۲۵

\* نویسنده مسئول: سید جواد سیدی

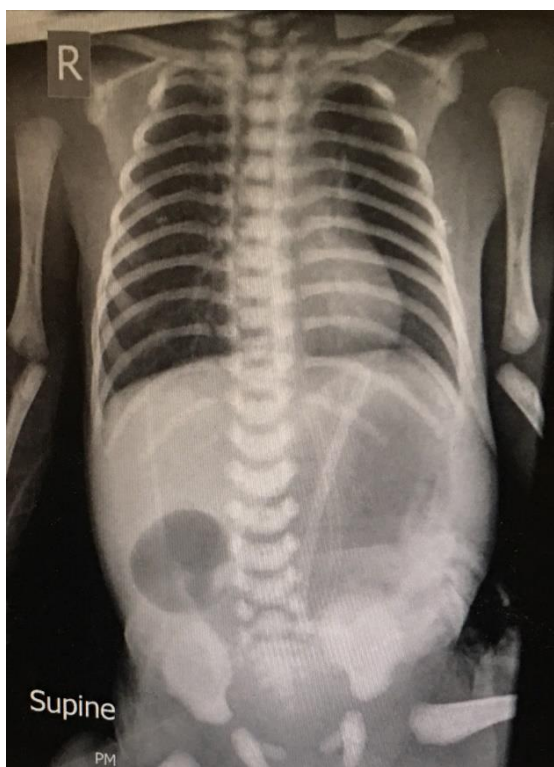### مقدمه

نمو جنینی دستگاه گوارش فرآیندی بسیار پیچیده می‌باشد و به همین دلیل تعداد ناهنجاری‌های مادرزادی جنین، متعدد و متنوع گزارش می‌شود. شایع‌ترین مکان برای آترزی، بعد از مری، دئودنوم است. آترزی دئودنوم<sup>۱</sup>، فقدان مادرزادی یا انسداد کامل قسمتی از لومن دئودنوم است<sup>۱</sup>. آترزی دئودنوم و تنگی آن علت نادر انسداد روده در نوزادان است که به نسبت یک در هر ۵,۰۰۰ تا ۱۰,۰۰۰ تولد زنده رخ می‌دهد و با رادیوگرافی شکمی ساده قابل تشخیص می‌باشد<sup>۲</sup> که در ۶۰ درصد موارد، نوزاد نارس به دنیا می‌آید. آترزی دئودنوم منجر به تجمع غیر طبیعی مایع آمنیوتیک و

Total gastrectomy<sup>۷</sup>  
Pacing<sup>۸</sup>  
Vagotomy<sup>۹</sup>  
Anterior-Posterior Truncal Vagotomy<sup>۱۰</sup>  
Gastrojejunostomy<sup>۱۱</sup>

Duodenal Atresia<sup>۱</sup>  
Lumen<sup>۲</sup>  
Perinatology<sup>۳</sup>  
Polyhydramnios<sup>۴</sup>  
Oozing<sup>۵</sup>  
Duodenoduodenostomy<sup>۶</sup>

دانشنامه صارم در طب باروری



تصویر شماره ۱: نمای حباب دوتایی در گرافی شکم نوزاد مشکوک به آترزی دئودنوم

پلی هیدرآمنیوس می‌شود که با سونوگرافی قبل از تولد قابل تشخیص است. پلی هیدرآمنیوس خطر بالایی برای ایجاد عوارض در دوران بارداری، مانند زایمان زودرس دارد<sup>[۲]</sup>. در هفته ۸ تا ۱۰ جنینی، دئودنوم مانند طنابی است که در وسط این طناب رفته رفته یک کانال شکل می‌گیرد. در مواردی که این اتفاق انجام نشود، منجر به آترزی دئودنوم می‌گردد<sup>[۳]</sup>. ۵۸ درصد موارد آترزی، دیستال به آمپول واتر<sup>[۴]</sup> است، در نتیجه بیمار استفراغ صفراوی (زرد یا سبز) دارد. به علت پروگزیمال بودن ضایعه، شکم برآمده<sup>[۵]</sup> نیست. معمولاً این نوزادان دفع ندارند و علائم خود، از جمله استفراغ را در ۲۴ تا ۳۸ ساعت اول پس از تولد نشان می‌دهند و در صورت عدم درمان به تدریج بدتر می‌گردند<sup>[۶]</sup>. یافته‌های رادیولوژی در آترزی دئودنوم، دیدن دو سطح هوا-مایع<sup>[۴]</sup> در گرافی شکم است، که یکی از آن‌ها به علت هوای معده و دیگری به علت هوای موجود در قسمت اول دئودنوم ایجاد می‌شود<sup>[۷]</sup>. درمان جراحی، شامل دئودنودئوستومی (آناستوموز بخش اول و دوم دئودنوم پس از برداشتن قسمت معیوب) است. دئودنودئوستومی نوعی روش بای‌پس<sup>[۵]</sup> است که می‌تواند به عنوان یک روش باز یا لاپاراسکوپی انجام شود<sup>[۸]</sup>.

مطالعه حاضر، گزارش یک مورد نادر از آترزی دئودنوم همراه با خونریزی شدید معده است، که با تشخیص و انجام به موقع اقدامات جراحی و واگوتومی ترانکال قدامی-خلفی<sup>[۶]</sup> و همچنین انجام دئودنودئوستومی، نوزاد درمان گردید.

### بیمار و روش‌ها:

در سونوگرافی جنینی در هفته ۲۸ بارداری، معده و پیاز دوازدهه<sup>[۷]</sup> با ظاهر حباب دوتایی برجسته، دیده شده بود که شک به آترزی اثنی عشر و یا پانکراس حلقوی و تنگ مطرح گردید. همچنین در سونوگرافی داپلر رنگی، نمای حباب دوتایی در معده و دوازده تایید و شک به به استنوز<sup>[۸]</sup> انسداد روده کوچک و با احتمال کمتر آنپلوئیدی<sup>[۹]</sup> جنین مطرح شد. در سونوگرافی هفته ۲۹ بارداری، معده جنین اندکی دیلاته بوده و مدیال به آن، کانون کیستیک کوچک‌تری دیده شد که با معده در ارتباط بود. این منطقه مرتبط با دئودنوم بوده و در آن مایع دیده شد، که غیر عادی بودن وجود مایع در دئودنوم به صورت دائم و پایدار، احتمال وجود آترزی دئودنوم را مطرح نمود. پس از طی نمودن سیر طبیعی، نوزاد پسر ۳۴ هفته نارس، با وزن ۱۹۸۰ گرم، حاصل زایمان سزارین با آپگار ۸ و ۹ متولد شد. در گرافی شکم که پس از تولد انجام پذیرفت نمای حباب دوتایی مشاهده گردید، که احتمال آترزی دئودونال را مطرح می‌نمود (تصویر شماره ۱).

مقرر گردید نوزاد روز بعد از تولد، جهت برطرف کردن آترزی دئودنوم تحت عمل جراحی بای‌پس دئودنودئوستومی قرار گیرد. در روز عمل، به تدریج خونریزی از معده بیمار شروع شد و در ادامه، خونریزی شدت پیدا نمود به طوری که باعث افت شدید فشار خون و ایجاد شرایط اورژانسی و ویژه گردید. نوزاد یک روزه، با فشار خون بسیار پایین (فشار سیستولیک ۵۰ و فشار دیاستولیک ۳۰ میلی‌متر جیوه)، همراه با کیسه پر از خون روشن متصل به لوله بینی-معدده‌ای<sup>[۱۰]</sup> وارد اتاق عمل شد و به دلیل مورد خاص و شرایط ویژه نوزاد، بیهوشی به یک چالش تبدیل گردید (تصویر شماره ۲). لوله گذاری در ناحیه حلق و حنجره به دلیل خونریزی شدید و عدم دید مناسب متخصص بیهوشی و با وجود ترشحات خون آلود، با سختی بسیار همراه بود، که بالاخره پس از چند بار سعی و تلاش امکان پذیر شد. مشکل دیگری که تیم جراحی با آن مواجه گردید، افت فشار خون و کاهش ضربان قلب بود، که خوشبختانه با تمهیداتی که از قبل آماده شده بود جلوی افت

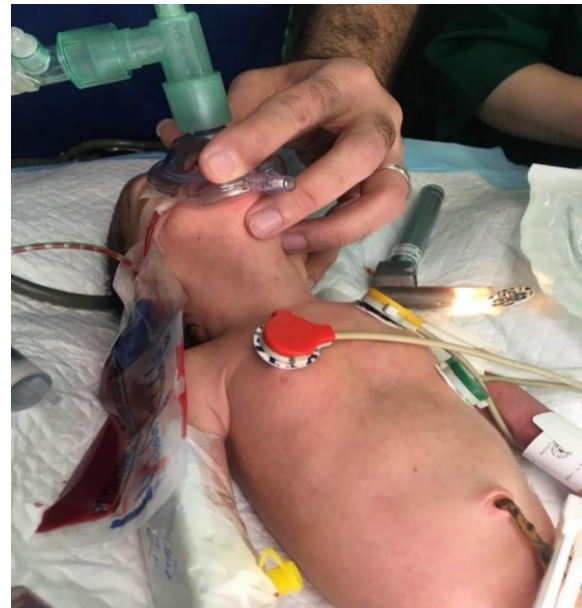Duodenal Bulb Sign<sup>۱۷</sup>  
Stenosis<sup>۱۸</sup>  
Aneuploidy<sup>۱۹</sup>  
Nasogastric Tube (NGT)<sup>۲۰</sup>

Ampulla of Vater<sup>۱۲</sup>  
Abdominal Distension<sup>۱۳</sup>  
Double Bubble Sign<sup>۱۴</sup>  
Bypass<sup>۱۵</sup>  
Truncal Vagotomy (Anteroposterior)<sup>۱۶</sup>

دان‌شنامه صارم در طب باروری

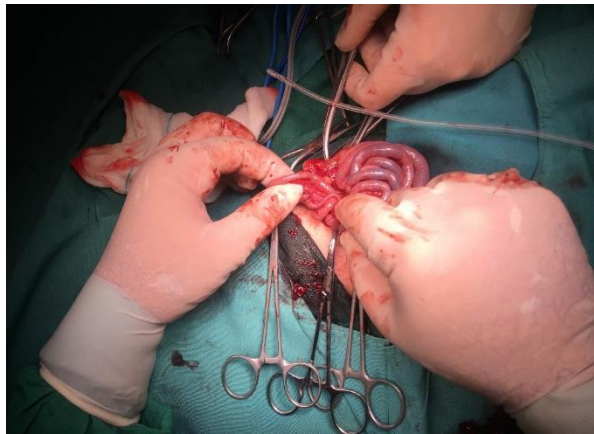
فشار شدید و ایست قلبی گرفته شد و بیهوشی آغاز گردید.

نارس بود و انجام توتال گاسترکتومی می توانست با عوارض بسیار یا حتی مرگ و میر همراه باشد، تصمیم به انجام واگوتومی ترانکال قدامی - خلفی<sup>۱</sup> ، برای نخستین بار در یک نوزاد گرفته شد. اندازه کوچک معده و شرایط اورژانسی نوزاد از چالش های پیش رو در واگوتومی بود که نهایتاً با دقت و ظرافت صورت پذیرفت. بلافاصله پس از واگوتومی، خونریزی معده قطع شد و ترمیم دیواره معده صورت پذیرفت. در ادامه عمل، به جهت برطرف نمودن آترزی دئودنوم (تصویر شماره ۴)، جراحی بای پس دئودودئودنوستومی انجام شد و انسداد دئودنوم مرتفع گردید. از آنجایی که عمل واگوتومی می تواند موجب انقباض پیلور و تنگی آن شود، جراحی گاستروژژونوستومی نیز برای نوزاد انجام پذیرفت. پس از این اقدامات جراحی، نوزاد به بخش مراقبت های ویژه نوزادان منتقل گردید و پس از طی مراقبت های ویژه و اتمام دوران نقاهت، با حال عمومی خوب و بدون عارضه خاصی از بیمارستان مرخص گردید.



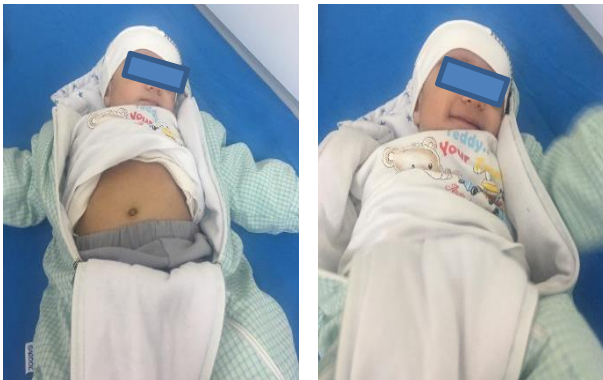تصویر شماره ۲: نوزاد با لوله بینی-معدی و کیسه پر از خون روشن (دقایقی پیش از جراحی)

پس از آماده سازی<sup>۱</sup> و بازکردن شکم، گاستروتومی<sup>۲</sup> انجام شد، که در طی آن تمام بافت معده خونریزی شدید داشت و محتوی لخته های فراوان خون بود. (تصویر شماره ۳)

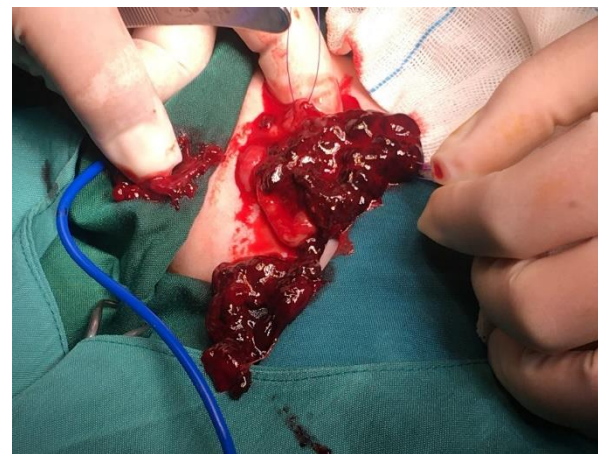


تصویر شماره ۴: آترزی دئودنوم در نوزاد نارس یک روزه

در ویزیت سه ماه بعد، کودک در شرایط نرمال و خوبی معاینه شد و از نظر رشد و تکامل در وضعیت خوب و نرمالی بود. (تصویر شماره ۵)



تصویر شماره ۵: سه ماهگی کودک



تصویر شماره ۳: خروج لخته خون فراوان از معده نوزاد پس از گاستروتومی

### نتایج:

با توجه به خونریزی شدید و شرایط حاد نوزاد، یکی از راه حل های درمانی، برداشتن کل معده (توتال گاسترکتومی)<sup>۳</sup> بود. اما از آن جایی که نوزاد

<sup>۳</sup> Total Gastrectomy

<sup>۲۱</sup> Prep. & Drep.  
<sup>۲۲</sup> Gastrostomy

دانشنامه صرم در طب باروری



## بحث:

آترزی دئودنوم به همراه خونریزی شدید گوارشی بسیار نادر است. هنگام انتخاب روش‌های مناسب جراحی باید دقت شود تا از تشخیص اشتباه جلوگیری گردد و با احتیاط و مبالات جراحی انجام شود. با تشخیص سریع وضعیت و تعیین روش جراحی، اقدامات باید به موقع انجام شود تا نتایج مثبت حاصل گردد<sup>[۹]</sup> وجود ناهنجاری‌های همراه و تاخیر در تشخیص موجب موربیدیتی<sup>۴</sup> و یا حتی مرگ و میر در نوزادان مبتلا می‌شود<sup>[۱۰]</sup>. تشخیص قبل از تولد آترزی دئودنوم را می‌توان از طریق سونوگرافی با نشان دادن معده و دوازدهه گشاد شده با مایعات، که علامت معمولی "حباب دوتایی" را در سونوگرافی نشان می‌دهد، انجام داد<sup>[۱۱]</sup>. از دهه‌های گذشته تا کنون از جراحی واگوتومی برای درمان اولسر پپتیک<sup>۵</sup> مقاوم به درمان و قطع خونریزی در زخم معده خونریزی دهنده<sup>۶</sup> بزرگسالان و پیشگیری از عوارض جدی آن استفاده می‌گردد<sup>[۱۲]</sup>. واگوتومی با قطع عصب واگ<sup>۳۷</sup> (دهمین عصب مغزی)، موجب کاهش ترشح اسید معده می‌گردد و همچنین با اثر ثانوی بر روی عروق و انقباض آنها، باعث قطع خونریزی از عروق مخاطی معده می‌شود<sup>[۱۳]</sup>. از عوارض واگوتومی می‌توان به انسداد پیلور، سندرم دامپینگ<sup>۸</sup>، گاستریت قلیایی، اسهال پس از واگوتومی و فلج معده<sup>۹</sup> مزمین اشاره نمود<sup>[۱۴، ۱۵]</sup>. گرچه واگوتومی عملی مرسوم در بزرگسالان می‌باشد، اما تا کنون این جراحی در نوزادان بکار نرفته است و برای اولین بار در این مورد با موفقیت در نوزاد نارس یک روزه بکار گرفته شد و توانست به سرعت خونریزی شدید معده را کنترل نماید و جان نوزاد را از خطر مرگ نجات دهد. در این مورد با توجه به تشخیص پریناتولوژی و سونوگرافی مبنی بر وجود آترزی دئودنوم، برنامه ریزی جهت جراحی بعد از تولد صورت گرفته بود که با بروز علائم خونریزی شدید معده همراه با آترزی در روز جراحی، اقدامات درمانی مناسب آغاز گردید و با انجام به موقع واگوتومی از عوارض شدید نوزادی که با مورتالیته بالا می‌توانست همراه باشد، جلوگیری شد. اندازه کوچک معده و شرایط حاد و اورژانسی نوزاد از مشکلات جراحی واگوتومی در این مورد خاص بود.

## نتیجه گیری:

آترزی دئودنوم یک بیماری نادر مادرزادی است که در صورت عدم درمان به موقع، با حیات بیمار مغایرت دارد، اما با انجام جراحی، فرد می‌تواند دارای یک زندگی عادی باشد. در ۳ تا ۴ درصد موارد، این آترزی با آنومالی‌های دیگر یا عوارضی از جمله خونریزی شدید گوارشی همراه می‌باشد. همکاری منسجم تیم جراحی و اقدام به موقع، از مورتالیته و موربیدیتی نوزادی جلوگیری می‌نماید.

## تشکر و قدردانی:

بدین وسیله از جناب آقای دکتر ابوطالب صارمی و کارکنان محترم بیمارستان تخصصی صارم و مرکز تحقیقات باروری و ناباروری صارم تقدیر و تشکر به عمل می‌آید.

## تاییدیه اخلاقی:

این طرح مورد تایید کمیته اخلاق (IEC) مرکز تحقیقات باروری و ناباروری صارم قرار گرفت.

## تعارض منافع:

در این مطالعه تعارض منافع وجود نداشت.

## منابع مالی:

این طرح با پشتیبانی مالی مرکز تحقیقات باروری و ناباروری صارم انجام پذیرفت.

## شناسه ا رکید نویسندگان (ORCID):

محمدرضا ناطقی: <http://orcid.org/0000-0001-5754-0516>

## منابع

- 1- Bailey BV, Tracy TF, Connors RH, Mooney DP, Lewis JE, Weber TR. Congenital duodenal obstruction: a 32-year review. *J Pediatr Surg* 1993;28:92-5.
- 2- National Institutes of Health. [Duodenal atresia](#). Updated 2018.
- 3- Morris JK, Springett AL, Greenlees R, Loane M, Addor MC, Arriola L, Barisic I, Bergman JEH, Csaky-Szunyogh M, Dias C, Draper ES, Garne E, Gatt M, Khoshnood B, Klungsoyr K, Lynch C, McDonnell R, Nelen V, Neville AJ, O'Mahony M, Pierini A, Queisser-Luft A, Randrianaivo H, Rankin J, Rissmann A, Kurinczuk J, Tucker D, Verellen-Dumoulin C, Wellesley D, Dolk H. Trends in congenital anomalies in Europe from 1980 to 2012. *PLoS ONE*. 2018;13(4):e0194986. [[PMC free article](#)] [[PubMed](#)]

Vagus Nerve <sup>۲۷</sup>  
Dumping Syndrome <sup>۲۸</sup>  
Gastroparesis <sup>۲۹</sup>

Morbidity <sup>۲۴</sup>  
Peptic Ulcer <sup>۲۵</sup>  
Erosive Hemorrhagic Gastritis <sup>۲۶</sup>

دانشنامه صارم در طب باروری

- 15- Seeras K, Qasawa RN, Prakash S. Truncal Vagotomy. [Updated 2020 Dec 18]. In: StatPearls [Internet]. Treasure Island (FL): StatPearls Publishing; 2020 Jan-. Available from: <https://www.ncbi.nlm.nih.gov/books/NBK526104/>
- 4- Sheorain VK, Cohen HL, Bouliden TF. Classical wind sock sign of duodenal web on upper gastrointestinal contrast study. *J Paediatr Child Health*. 2013 May;49(5):416-7. [PubMed]
- 5- asad TR, Bajpai M. Intestinal atresia. *Indian J Pediatr*. 2000 Sep;67(9):671-8. [PubMed]
- 6- Gilet AG, Dunkin J, Cohen HL. Pylorospasm (simulating hypertrophic pyloric stenosis) with secondary gastroesophageal reflux. *Ultrasound Q*. 2008 Jun;24(2):93-6. [PubMed]
- 7- Koberlein G, DiSantis D. The "double bubble" sign. *Abdom Radiol (NY)*. 2016 Feb;41(2):334-5. [PubMed]
- 8- Oh C, Lee S, Lee SK, Seo JM. Laparoscopic duodenoduodenostomy with parallel anastomosis for duodenal atresia. *Surg Endosc*. 2017 Jun;31(6):2406-2410. [PubMed]
- 9- Shuai Qiang, Meili Fan, Qingbo Cui, Zhaozhu Li, Yu Zhou, Qiang Li, Fengyong Li. Management of duodenal atresia associated with situs inversus abdominus: A case report. 2020 Jul 31;99(31): e21439.
- 10- J.A. Akinmoladun, T.A. Lawal, and A. Hafiz. LATE THIRD TRIMESTER ULTRASOUND DIAGNOSIS OF DUODENAL ATRESIA - THE IMPORTANCE OF DETAILED PRENATAL ULTRASOUND SCREENING. 2019 Jun; 17(1): 71-74.
- 11- Osifo OD. Duodenal Obstruction: Etiology, morbidity and mortality among Edo State Children. Nigeria. *Afr J Biomed Res*. 2009; 12(3):193-197.
- 12- Paul W.JohnstonM.D. William H.SnyderJr.M.D. Vagotomy and pyloroplasty in infancy and childhood. *Journal of Pediatric Surgery*. April 1968, Pages 238-245.
- 13- Gurusamy, K. S., & Pallari, E. (2016). Medical versus surgical treatment for refractory or recurrent peptic ulcer. *The Cochrane database of systematic reviews*, 3(3), CD011523. <https://doi.org/10.1002/14651858.CD011523.pub2>
- 14- Schroder, V. T., Pappas, T. N., Vaslef, S. N., De La Fuente, S. G., & Scarborough, J. E. (2014). Vagotomy/drainage is superior to local oversew in patients who require emergency surgery for bleeding peptic ulcers. *Annals of surgery*, 259(6), 1111-1118. <https://doi.org/10.1097/SLA.0000000000000386>